

Bir idyopatik retroperitoneal fibrozis olgusu

Talat YURDAKUL*, Şakir TEKİN**, Kadir KARABACAK*

* S.Ü.T.F. Üroloji Anabilim Dalı, **S.Ü.T.F. Genel Cerrahi Anabilim Dalı, KONYA

ÖZET:

Daha önceden sağ üreter obstrüksiyonu tanısıyla iki kez opere edilmiş olan idyopatik retroperitoneal fibrozis vakasını sunuyoruz. Postoperatif görülen sağ üreter obstrüksiyonu üreteroüreterostomi ile düzeltildi.

Anahtar Kelimeler: Retroperitoneal fibrozis, üreteral obstrüksiyon.

SUMMARY:

We present an idiopathic retroperitoneal fibrosis case which was operated twice before previously to right ureteral obstruction. Right ureteral stenosis occurred postoperatively was corrected by ureteroureterostomy.

Key Words: Retroperitoneal fibrosis, ureteral obstruction.

Retroperitoneal fibrozis olgularının bir kısmının etyolojisinde çeşitli ilaçlar (metiserjid, LSD, metil dopa, amfetamin, fenasetin) ve kolon tümörleri vs. suçlanmaktadır. İdiopatik olanlar "Ormond hastalığı" olarak 1948 yılında iki vakalık bir raporda belirtildi. En çok 40-60 yaşları arasında görülürse de her yaşta rastlanabilir. Cinsiyet ayrımı yoktur. Retroperitoneal yapıları kapsar. Böbrek pedikülünden pelvik üretere kadar olan bölge tutulur (1,2). Merkez plak aort bifurkasyonuna uyan L4 - L5 seviyesindedir. Fibrotik plak bilgisayarlı tomografi (BT) ile demonstre edilebilir (3). Damarsal yapıların etrafını da sarar ama hem büyük damarların geniş lümenli olması hem de arteriyel sistemin daha kalın duvarlı olması nedeniyle vasküler kompresyona ait belirtiler seyrek ve oldukça geç dönemde ortaya çıkar. Üreterden idrar geçişini engelleyerek hidronefroza neden olur (1,2,4).

Burada sağ üreter obstrüksiyonu tanısıyla daha önce iki kez opere edilmiş olan ve sol lomber ağrı şikayeti ile başvuran bir olgu sunulacaktır.

OLGU SUNUMU

38 yaşında erkek hasta, Nisan 1994'de sağ böğür ağrısı şikayeti ile başvurdu. Dört yıl önce sağ üreter obstrüksiyonu nedeniyle başka bir merkezde sağ lomber eksplorasyon uygulanmıştı. Retroperitoneal

kitle tanısıyla daha ileri bir kliniğe sevk edilmiş. Bu merkezde hastaya göbek üstü orta hat kesisi ile sağ üreterolizis uygulanmıştı. Hasta Kasım 1997'de sol böğür ağrısı, bulantı-kusma, şikayeti ile kliniğimize başvurdu. Anamnezinde ilaç kullanma alışkanlığı yoktu. Rutin kan analizinde sedimentasyonun 45 mm/saat olması dışında özellik yok idi. Böbrek ultrasonografisinde (USG) sağ böbrek pelvikalsiyel yapılarında düzensizlik ve orta derecede dilatasyon, sol böbrekte hidronefroz (parankim kalınlığı 5-8 mm) saptandı. İntravenöz piyelografi (İVP)'de sağ böbreğin fonksiyonun normal olduğu, pelvikalsiyel yapılar ve üreter üst ucunun dilate olduğu gözlemlendi. Sol böbrek alınan geç grafilere rağmen nefrogram fazında kalmakta idi (Şekil 1). BT'de retroperitoneal fibrozis ile uyumlu paraaortakaval yumuşak doku kitlesi mevcuttu (Şekil 2). Renal sintigrafide sağ böbreğin parankimal uptake'i "normal, sol böbreğin parankimal uptake'i ise orta-ileri derecede azalmış bulundu. Sol üretere kateter 15 cm'den sonra geçirilemedi. Retrograd piyelografi'de bu seviyeden itibaren geçişin olmadığı gözlemlendi (Şekil 3).

Hasta göbek altı ve göbek üstü orta hat kesisi ile eksplere edildi. Her iki üreter orta kısmını, aortayı ve vena kavayı içine alan fibröz plak mevcuttu. Her iki üreter fibröz dokudan tamamen serbestleştirildi, üreterlerin peristaltizmi ve idrar geçişi izlendi.

Üreterler intraperitonealize edilerek etrafı çepeçevre omentum ile sarıldı. Her iki üretere double-j kateter konuldu ve 4 hafta tutuldu. Histopatolojik tanı retroperitoneal fibrozisi doğruladı. Hasta operasyondan 4 ay sonra sağ böğür ağrısı, bulantı-kusma, ateş şikayeti ile tekrar başvurdu. Sedimentasyon 65 mm/saat idi. Çift kontrastlı İVP'de sağ böbrek 24. saatteki grafiye rağmen nefrogram fazına geçememiş, sol böbrek pelvikalisyal sistemi ve üreteri ise normaldi. Hastaya yapılan retrograd piyelografide sağda L1-L2 seviyesinde komplet obstrüksiyon mevcuttu. Sağa perkütan nefrostomi kateteri kondu. Antegrad piyelografide pelvikalisyal yapılar dilate ve L1 seviyesinden distale geçiş izlenemedi. Hasta tekrar orta hat kesisi ile eksplere edildi. Sağ üreter üst ucunda ureteropelvik bölgenin 1-1,5 cm lik distalinde, omentum sarılan kısmın sınırında, üreterde komplet obstrüksiyon yapan fibrozis mevcuttu. Fibrotik kısmın proksimali ve distali normaldi. Fibröz kısım eksize edilerek sağ ureteroüreterostomi uygulandı, ureteral stent kondu ve anastomozun etrafı omentum ile sarıldı. Hastanın postoperatif biyokimyasal değerleri normal düzeyde seyretti. Üç ay sonra yapılan İVP'de her iki böbreğin normal fonksiyon gösterdiği, pelvikalisyal sistemlerinin ve üreterlerin normal olduğu gözlemlendi (Şekil 4).

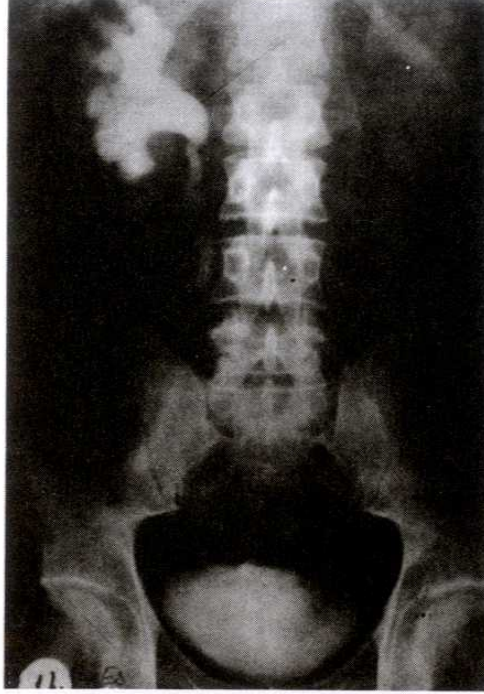TARTIŞMA

Nedeni belli olmayan üreter obstrüksiyonları retroperitoneal fibrozisi akla getirmelidir. Tedavide, primer olarak etyolojik ilaç kullanımı varsa kesilmelidir. Olgumuzun anamnezinde ilaç kullanımı yoktu. Klinik olarak ilk dönemlerde spesifik bir bulgu olmamakla beraber iştahsızlık, zayıflama, orta derecede ateş, bulantı-kusma görülebilir. Geç dönemlerde hidronefroz ve renal yetmezlik oluşur. Hastalarda karakteristik olarak lomber ve lumbosakral bölgede künt bir ağrı vardır ve bazen periumbikal ve testiküler bölgeye yayılabilir (1,2,5). Tanıda anamnez, fizik muayene ve rutin laboratuvar tetkikleri yanında İVP, retrograd piyelografi, antegrad piyelografi üreterlerin durumunu göstermekte kullanılır. BT ve magnetik rezonans görüntüleme (MRG) retroperitondaki fibröz plağı en iyi gösteren yöntemlerdir (1,3,6). Olgumuzda bilgisayarlı tomografi üreter ve büyük damarları saran L2-L4 seviyesinde fibrotik plağı iyi bir şekilde göstererek bizi retroperitoneal fibrozis tanısına götürdü.

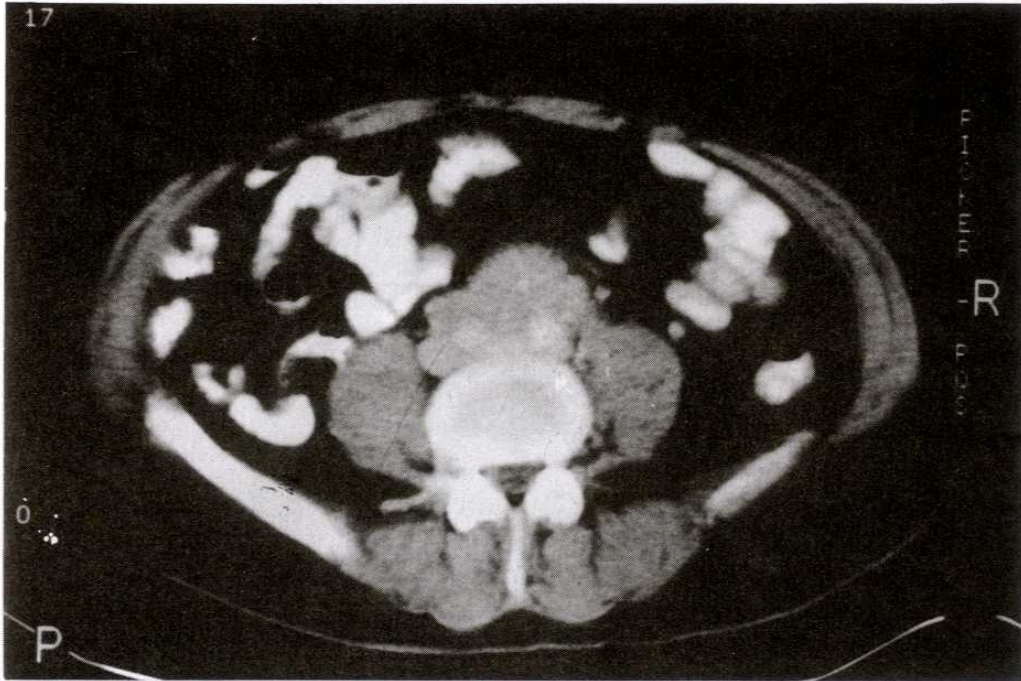
Tedavi genellikle cerrahi olmasına rağmen orta derecedeki hidronefroz olgularında kortikosteroidler kullanılabilir (2,7). Böbrek fonksiyonları bozulmaya başlamış ise cerrahi müdahale geciktirilmeden yapılmalıdır. Böbrek fonksiyonlarını ileri derecede kaybetmeye başlamışsa retrograd veya antegrad yoldan bir stent konup böbrek fonksiyonlarının kısmen düzeltilmesinden sonra cerrahi tedaviye başvurulmalıdır (2,8). Biz de olgumuzda önce nefrostomi kateteri koyup böbrek fonksiyonları düzeldikten sonra cerrahi müdahalede bulunduk. Tek taraflı retroperitoneal fibrozis olgularında mutlaka çift taraflı ureterolizis ve gerekli müdahale yapılmalıdır (1). Hastamıza da önceki girişimlerinde yalnızca sağ ureterolizis uygulanmış ancak intraperitonealize edilmemiş, omentum ile sarılmamış ve sol üretere müdahale edilmemişti. Hastalarda minimal obstrüktif belirtiler olsa bile bir kaç gün veya haftada süratli bir ilerleme gösterebileceğinden yakın takibe alınmalıdır. Üreterolizis yapılan olgularda üreter mutlaka fibrozis alanından kurtarılmalıdır (5,9). Biz de olgumuzda her iki üreteri üzerinde hiç fibröz doku bırakmaksızın fibrotik plaktan ayırdık. Üreterlerin peristaltizmini ve idrar pasajını gözledikten sonra omentum sarma işlemini uyguladık. Hastanın üreter üst ucundaki daralması daha önce yapılmış operasyonlar neticesi olabileceği gibi yeni bir immün atak sonucu da gelişmiş olabilir. Hastanın normale dönmüş sedimentasyon hızının tekrar yükselmesi yeni bir immün atağı desteklemektedir.

Üreterolizisten sonra gelişen üreter darlıklarında ureteroüreterostomi, ureterokalikostomi ve ototransplantasyon yapılabilir (10,11). Biz olgumuzda bu bölge 4. kez açılıyor olmasına rağmen ureteroüreterostomiye başarıyla uygulayabildik.

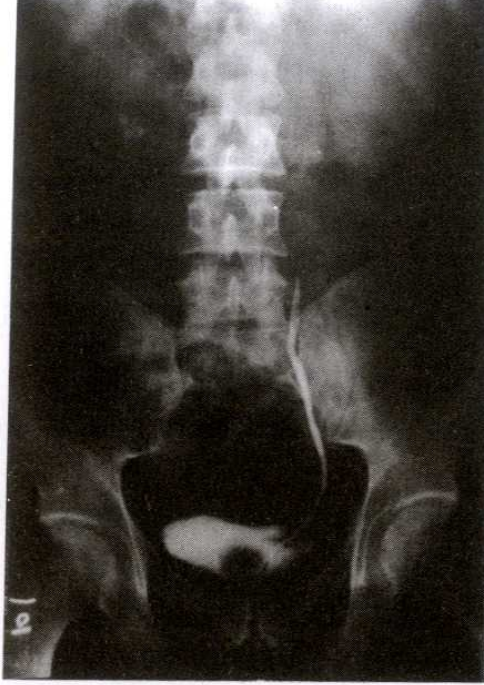Cerrahi tedavi gerektiren retroperitoneal fibrozis olgularında obstrüksiyon veya tutulum tek taraflı olsa bile iki taraflı ureterolizis işlemi uygulanmalıdır. Üreterler intraperitonealize edilmeli ve omentum veya retroperitoneal yağ dokusu ile sarılmalıdır. Gelişebilecek yeni darlıkları saptayabilmek amacıyla hastalar post operatif dönemde yakın takibe alınmalıdır.



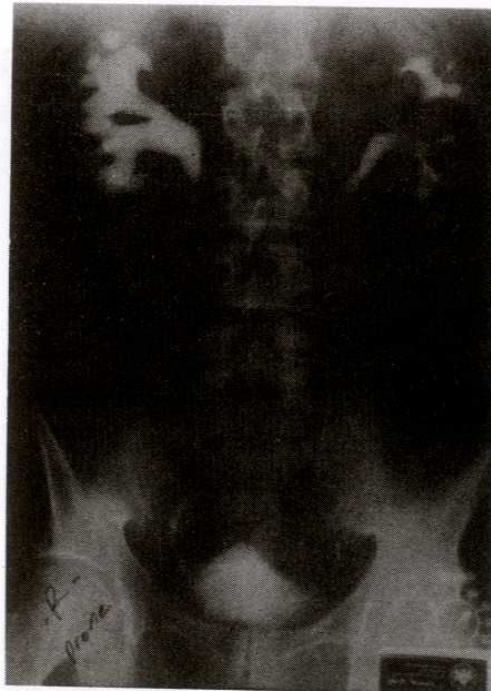Şekil 1. Hastanın preoperatif alınan geç zamanlı İVP'sinde; Sol böbrek nefrogram fazında kalmakta ve sağ üreter üst ucu L4 seviyesine kadar dilate görünümündedir.



Şekil 2. Hastanın preoperatif bilgisayarlı tomografisinde üreterleri de içine alan fibröz plağa ait paraaortakaval yumuşak doku kitlesi görülmektedir.



Şekil 3. Hastanın preoperatif retrograd piyelografisinde sol üreterde 15 cm'den itibaren komplet obstrüksiyon görülmektedir.



Şekil 4. Hastanın üreteroüreterostomi ve omentum sarılması uygulandıktan sonraki postoperatif 3. Ayda çekilen İVP'si; Sağ üreter üst ucunda görülen daralma geçirilen operasyonlara bağlı olabileceği gibi, yeni bir immün atak sonucunda da olabilir.

KAYNAKLAR

1. Baker LR, Mallinson WJW, Gregory MC, Menzies EA, Cattell WR, Whitfield HN, et al. Idiopathic retroperitoneal fibrosis. A retrospective analysis 60 cases. Br J Urol 1987;60(6):497.
2. Resnick MI, Kursh ED. Extrinsic obstruction of the ureter. In: Walsh PC, Retik AB, Stamey TA, Vaughan ED, editors. Campbell's Urology, 6th ed. Philadelphia: WB Saunders, 1992: 550-4.
3. Feinstein RS, Gatewood OMB, Goldman SM, Copeland B, Walsh PC, Siegelman SS. Computed tomography in diagnosis of retroperitoneal fibrosis. J Urol 1981;126:255.
4. Heller JE, Teggatz J. Idiopathic retroperitoneal fibrosis infiltrating ureteral wall. Urology,1992;40(3): 277-9.
5. Lepor H, Walsh PC. Idiopathic retroperitoneal fibrosis. J Urol,1979;122:1.
6. Kottra JJ, Dunnick NR. Retroperitoneal fibrosis. Radiol Clin North Am 1996;34(6):1259-75.
7. Higgins PM, Benett-Jones DN, Naish PF, Aber GM. Nonoperative management of retroperitoneal fibrosis. Br J Surg 1988; 75:593.
8. Hewitt CB, Nitz GL, Kiser WS. Surgical treatment of retroperitoneal fibrosis. Ann Surg 1969;169:610.
9. Tiptaft RC, Costello AJ, Paris AMI, Blanddy JP. The long-term follow-up of idiopathic retroperitoneal fibrosis. Br J Urol,1982;54:620.
10. Amar AD. Ureteropyelostomy for relief of single ureteral obstruction due to retroperitoneal fibrosis in a patient with ureteral duplication. J Urol,1970;103: 296.
11. Deane AM, Gingell JC, Pentlow BD. Idiopathic retroperitoneal fibrosis: The role of autotransplantation. Br J Urol,1983;55:254.