

# Oküler Tutulumsuz Behçet Hastalarında Erektile Disfonksiyon ile Makula ve Radyal Peripapiller Mikrovasküler Yoğunluklar Arasındaki İlişki

## The Relationship between Erectile Dysfunction and Macular and Radial Peripapillary Microvascular Densities in Behçet's Patients without Ocular Involvement

Mehmet Fatih Küçük<sup>1</sup>, Ayşe Ayan<sup>2</sup>, Sebahat Yaprak Çetin<sup>3</sup>, Muhammet Kazım Erol<sup>4</sup>

<sup>1</sup>Alanya Alaaddin Keykubat Üniversitesi, Tıp Fakültesi, Göz Hastalıkları Anabilim Dalı, Antalya, Türkiye

<sup>2</sup>Sağlık Bilimleri Üniversitesi, Antalya Eğitim ve Araştırma Hastanesi, Romatoloji Bilim Dalı, Antalya, Türkiye

<sup>3</sup>Akdeniz Üniversitesi, Sağlık Bilimleri Fakültesi, Fizyoterapi ve Rehabilitasyon Bölümü, Antalya, Türkiye

<sup>4</sup>Sağlık Bilimleri Üniversitesi, Antalya Eğitim ve Araştırma Hastanesi, Göz Hastalıkları Anabilim Dalı, Antalya, Türkiye

**Yazışma Adresi:** Mehmet Fatih Küçük, Alanya Alaaddin Keykubat Üniversitesi, Tıp Fakültesi, Göz Hastalıkları Anabilim Dalı, Antalya, Türkiye

**e-posta:** mehmet.kucuk@alanya.edu.tr

**Geliş Tarihi/Received:** 14 Kasım 2021

**Kabul Tarihi/Accepted:** 26 Aralık 2021

**Atıf yapmak için:** Küçük MF, Ayan A, Çetin SY, Erol MK. Oküler Tutulumsuz Behçet Hastalarında Erektile Disfonksiyon ile Makula ve Radyal Peripapiller Mikrovasküler Yoğunluklar Arasındaki İlişki. Selcuk Med J 2022;38(1): 8-16



"This article is licensed under a [Creative Commons Attribution-NonCommercial 4.0 International License](https://creativecommons.org/licenses/by-nc/4.0/) (CC BY-NC 4.0)"

### Öz

**Amaç:** Oküler tutulumsuz Behçet (OTB) hastalarında Erektile disfonksiyona (ED) göre maküler mikrovasküler (MMV) ve radyal peripapiller kapillerlerin (RPK) vasküler yoğunluklarını (VY'ları) karşılaştırmak ve hastaların Uluslararası Erektile Fonksiyon İndeksi (IIEF)-15'in 5 farklı cinsel fonksiyon alanında saptanan puanları ile OKT-A'yla ölçülen değerleri arasındaki korelasyonu incelemek.

**Hastalar ve Yöntem:** Bu kesitsel çalışma Nisan 2019 - Mart 2020 arasında yapıldı. 94 erkek Behçet hastasından göz tutulumu olmayan ve çalışmaya alınma kriterlerine uyan 23'ü çalışmaya alındı. Kontrol grubu yaşça eşleşmiş 25 sağlıklı bireyden oluşturuldu. ED olan ve olmayan hastalarla kontroller arasında optik koherens tomografi anjiyografi (OKT-A) ile ölçülen değerler karşılaştırıldı. Sonra, hastaların IIEF-15 anketinin 5 farklı cinsel fonksiyon alanında tespit edilen puanları ile OKT-A'yla ölçülen değerlerinin korelasyonu incelendi.

**Bulgular:** Kontrollere kıyasla hem ED'li hem de ED'suz hastalarda derin kapiller pleksusun tüm alanında VY'lar azalmıştı. ED'li hastalarda kontrollere ve ED'suzlara kıyasla RPK ağdaki tüm alanın tüm damarlarının VY'ları da azalmıştı. Ayrıca ED'li hastalarda kontrollere ve ED'suzlara göre alt kadranda Retina sinir lifi tabakası (RSLT) kalınlıkları da azalmış bulundu. OTB hastalarının IIEF-15'in 5 alanındaki puanlarıyla OKT-A ölçümleri arasındaki korelasyon analizinde, RPK'nin tüm alanındaki tüm damarların VY'ları ve RSLT kalınlık değerleriyle IIEF-15'in 4 alanındaki puanları arasında pozitif korelasyon vardı.

**Sonuç:** ED'a neden olabilecek faktörler dışladıktan sonra, ED'li OTB hastalarında MMV ve RPK VY'larının ve RSLT alt kadranda kalınlıklarının azaldığı bulundu. Ayrıca, OTB hastalarının cinsel fonksiyon alanlarındaki IIEF-15 puanlarıyla RPK VY'ları ve RSLT kalınlıkları arasında korelasyon bulundu.

**Anahtar Kelimeler:** Behçet hastalığı, erektile disfonksiyon, maküler mikrovasküler yapı, radyal peripapiller kapiller ağ, uluslararası erektile fonksiyon indeksi

### Abstract

**Aim:** To compare the vascular densities (VDs) of macular microvascular (MMV) and radial peripapillary capillaries (RPC) according to Erectile dysfunction (ED) in non-ocular Behçet's (NOB) patients, and to examine the correlation between the patients' International Index of Erectile Function (IIEF)-15 scores in 5 different sexual function domains and the values measured by OCT-A.

**Patients and Method:** This cross-sectional study was conducted between April 2019 - March 2020. Of the 94 male Behçet's patients, 23 without eye involvement and who met the inclusion criteria were included in the study. The control group consisted of 25 age-matched healthy individuals. Values measured by optical coherence tomography angiography (OCT-A) were compared between patients with and without ED and controls. The correlation between the patients' scores in 5 different sexual function domains of the IIEF-15 questionnaire and those measured by OCT-A was examined.

**Results:** Compared to controls, VDs were reduced in the whole area of the deep capillary plexus in both patients with and without ED. VDs of all vessels of the whole area in the RPC network were also decreased in EDs compared to controls and non-EDs. In addition, retinal nerve fiber layer (RNFL) thicknesses in the inferior quadrant were found to be decreased in patients with ED compared to controls and those without ED. In the correlation analysis between NOB patients' scores in 5 domains of IIEF-15 and OCT-A measurements, there was a positive correlation between the RNFL thickness values and VDs of all vessels in the whole area of RPC, and the scores in 4 domains of IIEF-15.

**Conclusion:** After excluding factors that may cause ED, MMV and RPC VDs and RNFL inferior quadrant thicknesses were found to be decreased in NOB patients with ED. In addition, a correlation was found between IIEF-15 scores in sexual function domains and RPC VDs and RNFL thicknesses of NOB patients.

**Key words:** Behçet's disease, erectile dysfunction, macular microvascular architecture, radial peripapillary capillary network, International Index of Erectile Function questionnaire

**Açıklama:** Yazarların hiçbirisi, bu makalede bahsedilen herhangi bir ürün, aygıt veya ilaç ile ilgili maddi çıkarı ilişkisine sahip değildir. Araştırma, herhangi bir dış organizasyon tarafından desteklenmedi. Yazarlar çalışmanın birincil verilerine tam erişim izni vermek ve derginin talep ettiği takdirde verileri incelemesine izin vermeyi kabul etmektedirler.

## GİRİŞ

Behçet hastalığı (BH), etiyolojisi henüz tam olarak aydınlatılamayan, remisyon ve alevlenmelerle karakterize, multisistemik, kronik bir vaskülitir (1). Kronik hastalıkların cinsel sağlık üzerindeki doğrudan ve dolaylı etkileri karmaşıktır ve kronik hastalıklar ile Erektile disfonksiyon (ED) birlikteliği yaygındır (2). ED, tatmin edici cinsel performans için yeterli penil ereksiyonun sağlanamaması veya sürdürülememesi ile karakterize cinsel fonksiyon bozukluğudur (3). ED'ü değerlendirmek için geliştirilen farklı sorgulama anketleri vardır. Bu anketlerin içinde en yaygın kabul göreni Uluslararası Erektile Fonksiyon İndeksi (IIEF) olmuştur (4). IIEF, Rosen (5) tarafından 5 farklı cinsel fonksiyon alanını incelemek için geliştirilmiş ve ED'ü değerlendirmede etkin bir sorgulama anketidir. ED'nun hastanın yaşam kalitesi, sağlığı ve eşler arasındaki ilişkiler üzerinde olumsuz etkileri olduğu iyi bilinmektedir (6). Behçet hastalarında ED'ü değerlendiren sınırlı sayıda literatürde çalışma vardır (7, 8). Bu çalışmalarda Behçet hastalarında ED'un sıkça karşılaşıldığı bildirilmiştir. Ancak ED'un androjenik durum, psikolojik sorunlar (anksiyete, depresyon vb.) (7, 8), eklem sorunları (7), ilaç kullanımı gibi birçok faktörden etkilendiği bilinmektedir (9). Literatürde Behçet hastalığında ED'ü araştıran çoğu çalışmada ED'ü etkileyen faktörler çoğunlukla dikkate alınmamış ve bu tür risk faktörlerine sahip hastalar dışlanmamıştır (10). Bizde bu çalışmada, hem ED hem de BH'nın patogeneğinde mikrovasküler tutulum olduğuna dair kanıtların varlığını göz önünde bulundurarak (11, 12), Behçet hastalarında retinal mikrovasküler yapılarıdaki değişiklikler ile erektile fonksiyon arasındaki ilişkiyi, ED'a yol açacak bilinen risk faktörlerini dışlayarak değerlendirmeyi amaçladık.

Optik koherens tomografi anjiyografi (OKT-A), oküler bozukluklarda boya kullanmadan retinal ve peripapiller kapiller ağ ve kan akışı özelliklerinin değerlendirilmesine olanak sağlayan ve sistemik hastalıklarda retinal mikrovasküler tutulumu yansıtan non-invaziv bir tekniktir (13). OKT-A ile mutisistemik vaskülitte karakterize Behçet hastalarında üveit hikayesi olmayanlarda dahi makula mikrovasküler (MMV) yapılarıdaki değişiklikler gösterilebilmiştir. Bu değişikliklerin, inaktif oküler Behçet hastalarında görülenlere benzer ancak daha düşük düzeyde olduğu iddia edilmiştir (14, 15). Bizim çalışmamızda ise reversible ve irreversible oküler bulguların OKT-A ölçümlerini maskeleyen önlemek için oküler tutulum hikayesi olmayan Behçet hastaları değerlendirildi. Böylece, oküler tutulumsuz Behçet

(OTB) hastalarında MMV ve radyal peripapiller kapiller (RPK) yapıları OKT-A ile inceleyerek bu yapıların kantitatif değerleri ile erektile disfonksiyon arasındaki ilişkinin araştırılması planlandı.

## HASTALAR ve YÖNTEM

### *Çalışma tasarımı ve katılımcılar*

Bu kesitsel çalışma, Nisan 2019 ile Mart 2020 tarihleri arasında Romatoloji Kliniği ve Göz Kliniği nde yapıldı. Çalışma, Lokal Etik Kurulu tarafından onaylandı (onay numarası: 2019-210). Önce Romatoloji Kliniğinde Uluslararası Çalışma Grubu Sınıflandırma Kriterlerine göre BH tanısı almış 94 erkek hasta incelendi (16). Tüm katılımcılar yaş, vücut kitle indeksi, komorbid hastalık, sigara içme, ilaç kullanımı, bilinen psikiyatrik hastalık varlığı ve pelvik yaralanma ve ameliyat öyküsü açısından değerlendirildi. Sonrasında romatolojik yönden çalışma kriterlerine uyan 62 erkek hasta Göz kliniğine yönlendirildi.

### *Oftalmolojik değerlendirme*

Tüm katılımcılara en iyi düzeltilmiş görme keskinliği (EİDGK), göz içi basıncı (GİB) ve aksiyel uzunluk (AU) ölçümü, biyomikroskopik muayene ve dilate fundus muayenesini içeren tam bir oftalmolojik muayene yapıldı. Renkli fundus görüntüleri ve otofloresan görüntüleri, Visucam NM/FATM (Carl Zeiss, Almanya) kullanılarak elde edildi. Geçirilmiş üveitik atak şüphesi olan veya gerekli görülen hastalara fundus floresein anjiyografi (FFA) yapıldı. Herbir görüntünün hem makula hem de optik diskleri, iki retina uzmanı (MFK ve MKE) tarafından kör bir şekilde bağımsız olarak değerlendirildi. OKT-A ve diğer göz muayeneleri aynı gün yapıldı.

### *OKT-A ölçümü*

MMV ve RPK yapısının OKT-A görüntüleri, AngioVue Imaging System™ (RTVue XR100-2 Avanti; Optovue, Inc., Fremont, CA, ABD) kullanılarak elde edildi. Bu sistem bir tür spektral domain optik koherens tomografidir, çünkü ortak bölünmüş spektrum genlik dekorelasyon anjiyografisi (SSADA) algoritmasını kullanır. Böylece, retinanın üç boyutlu yapısal görüntülenmesine ve SSADA algoritması kullanılarak "en face" kan akışı haritalarının oluşturulmasına olanak sağlar. Sistem ayrıca Angio Analytics yazılımı™ (2018.0.0.14 dahili yazılım sürümü) kullanarak belirtilen alanın vasküler yapısını da analiz eder. Deneyimli bir hekim (MFK) tarafından her katılımcı için en az iki, en fazla dört kez HD AngioDisc ve HD Angio Retina modlarında görüntüler alınmıştır.

MMV yapının yüzeysel kapiller pleksus (YKP) (%) ve derin kapiller pleksus (DKP) (%) vasküler yoğunlukları (VY'leri) (%) ve foveal avasküler zonun (FAZ) (mm<sup>2</sup>), FAZ perimetresinin (mm), foveal yoğunluğun (FY), 1 mm<sup>2</sup> koriokapillaris akış alanının (KKA), foveal yüzeysel retina vasküler ağdaki "akızsız alan" ın (mm<sup>2</sup>) kantitatif değerleri HD Anjio Retina modundan elde edildi. Ek olarak RPK yapının VY'leri (%) ve optik sinir başı (OSB) analizleri HD Anjio Disk modu kullanılarak yapıldı. Maskeleyen etkisini ortadan kaldırmak ve analizi doğru bir şekilde gerçekleştirmek için OKT-A cihazındaki "remove projections" komutu kullanıldı. Hastalar ve kontrollerden aynı saatler arasında (13.00-16.00) görüntüler alındı.

### **Uygunluk kriterleri**

Dahil edilme kriterleri şu şekildeydi: Anterior (posterior sineşi, fibrotik membran, inflamatuvar materyal veya fibrin eksüdatları vb.) ve posterior segmentde (vitreus opasiteleri, venöz kılflanma, retinal pigmenter değişiklikler, optic disk veya retinada atrofik değişiklikler) hiçbir aktif veya geçirilmiş üveitik bulgusu olmamak; ED ile ilişkili olduğu bilinen herhangi bir komorbid hastalığı (hipertansiyon, diabetes mellitus, vb.) olmamak; fazla kilolu veya obez olmamak (BMI  $\leq$  25 kg/m<sup>2</sup>); sigara içmemek; 45 yaş ve altı olmak; alkol ve/veya madde bağımlılığı olmamak; bilinen bir psikiyatrik bozukluğu olmamak; Temel değerlendirmede Beck Depresyon Envanteri (BDI) puanı  $\leq$  10; Temel değerlendirmede Beck Anksiyete Envanteri (BAI) puanı  $<$  8 olmak; pelvik yaralanma veya ameliyat öyküsü olmamak; hipotiroidizm, hipopituitarizm veya hiperprolaktinemi olmamak; detaylı fizik muayenede ED'a yolaçacak hipogonadizm, hipospadias, penil anormallikler, prostat bozukluğu vb. organik patolojisi olmamak; en az bir yıldır evli veya düzenli cinsel ilişkisi olmak; erektil fonksiyonu etkileyebilecek hiçbir ilaç (antihistaminikler,  $\beta$ -blokerler, vb.) kullanmamak; sakroiliak eklem veya kronik eklem tutulumu olmamak; ED'a yolaçabilecek periferik vasküler tutulumu olmamak; senil maküler dejenerasyon, diyabetik retinopati, glokomatöz optik sinir değişiklikleri, optik sinir ödemi gibi BH ile ilgili olmayan retinal veya optik sinir bozukluğu olmamak; ön ve arka segmentde (katarakt, kornea skarı veya vitreus bulanıklığı vb.) OKT-A sinyal kalitesini düşürebilecek patolojik bulgusu olmamak.

Dahil edilme kriterlerine uyan 23 erkek OTB hastası çalışmaya alındı. Kontrol grubu olarak hastanemize göz muayenesi için başvuran veya hastanemizde çalışan, herhangi bir göz hastalığı veya sistemik hastalığı olmayan sağlıklı bireyler incelendi. Ayrıca

kontrol grubu için seçilen deneklerin oküler cerrahi öyküsü yoktu ve herhangi bir sistemik veya oküler ilaç kullanmıyorlardı. Çalışmaya dahil edilen tüm hastalar ve kontroller BDI ve BAI kullanılarak değerlendirildi. Cinsel fonksiyon bozukluğunun varlığını ve şiddetini değerlendirmek için Uluslararası Eretil Fonksiyon İndeksi-15 (IIEF-15) anketi kullanıldı. Bu anket ile katılımcılara erektil fonksiyon (6 soru), orgazmik işlev (2 soru), cinsel istek (2 soru), cinsel memnuniyet (3 soru) ve genel memnuniyeti (2 soru) belirlemeye yönelik 15 farklı soru sorulmakta ve alınan cevaplara göre bu 5 farklı cinsel fonksiyon alanı puanlanmaktadır. Eretil disfonksiyon, erektil fonksiyon alanında yer alan 1, 2, 3, 4, 5, 15. sorulara verilen puanlar toplanarak değerlendirilmektedir. 0-10 arası puan alan katılımcıda ciddi ED var kabul edilirken, 11-16 arası orta, 17-21 arası hafif-orta, 22-25 arası hafif ve 26-30 arası puan alan katılımcıda erektil disfonksiyon yok olarak kabul edilmektedir. Daha sonra hasta grubu ile yaş açısından eşleştirilmiş sağlıklı erkek bireylerden IIEF-15 anketi sonucunda ED saptanmayanlar kontrol grubu olarak seçildi.

Çalışmaya dahil olan tüm hastalardan ve kontrollerden çalışmaya katılmadan önce yazılı bilgilendirilmiş onamları alındı. Çalışma Helsinki Deklarasyonu ilkelerine uygun olarak yapıldı. Katılımcıların demografik verilerini, hastalık özelliklerini, IIEF-15'nin 5 farklı cinsel fonksiyon alanındaki puanlarını, oküler muayene bulgularını ve OKT-A ölçümlerini kaydetmek için araştırmacılar tarafından geliştirilen bir veri sayfası kullanıldı. Hem hastalar hem de kontroller 0.6 ve üzeri OKT-A görüntü kalitesine, 22.50-24.50 AU'a ve  $\pm$  5 D sferik,  $\pm$  3 D silindirik refraksiyon kusuruna sahipti. Böylece istatistiksel olarak karşılaştırma yapmak için OTB hastaları ED'u olan ve olmayan olarak iki gruba ayrıldı. Tüm OTB hastalarıyla sağlıklı kontroller karşılaştırıldıktan sonra ED'u olan ve olmayanlar hem sağlıklı kontroller ile hemde kendi içinde karşılaştırıldı. Ayrıca tüm OTB hastalarının OKT-A ölçümleriyle IIEF-15 anketinin 5 ana cinsel fonksiyon alanında saptanan puanlarının korelasyonu yapıldı.

### **İstatistiksel analiz**

Tüm istatistiksel analizler, Statistical Package for the Social Sciences (SPSS) sürüm 20 kullanılarak yapıldı. Her kantitatif değişken için veri dağılımının normalliği, Kolmogorov-Smirnov veya Shapiro-Wilk testi kullanılarak doğrulandı ( $p >$  0.05). Gruplar arasındaki kantitatif değişkenlerin karşılaştırılmasında tek yönlü varyans analizi (post-Hoc test; Bonferroni) kullanıldı. Kantitatif değişkenler arasındaki ilişkileri

**Tablo 1.** Oküler tutulumu olmayan Behçet hastalarının demografik ve klinik özellikleri

Değişken	Değer
Yaş (yıl) (ort ± SS)	39.87 ± 9.03
En iyi düzeltilmiş görme keskinliği (LogMAR) (ort ± SS)	0.017 ± 1.096
GİB (mmHg) (ort ± SS)	15.82 ± 2.46
Aksiyel uzunluk (mm) (ort ± SS)	23.75 ± 0.75
Hastalık süresi (ay) (ort ± SS)	85.39 ± 52.60
BH için pozitif aile öyküsü (n) (%)	8 (34.78)
Paterji testi (n) (%)	10 (43.47)
Oral ülser (n) (%)	23 (100)
Genital ülser (n) (%)	17 (73.91)
Psödofolikülit ve eritema nodosum (n) (%)	22 (95.65)
Vasküler manifestasyonlar (n) (%)	7 (30.43)
Nörolojik manifestasyonlar (n) (%)	1 (4.34)
GIS manifestasyonlar (n) (%)	0 (0)

SS: standart sapma, GİB: göz içi basıncı, BH: Behçet hastalığı, GIS: gastrointestinal sistem

belirlemek için Pearson korelasyon analizi kullanıldı. 0.05'ten küçük P değerleri istatistiksel olarak anlamlı kabul edildi.

## BULGULAR

Çalışmada, 23 Behçet hastasının 23 sağ gözünün ve 25 sağlıklı kontrolün 25 sağ gözünün verileri kullanıldı. OTB hastalarının demografik ve klinik özellikleri Tablo 1'de sunulmuştur. Ayrıca, hastaların (39.87 ± 9.03, aralık: 27-55) ve kontrollerin (38.16 ± 9.72, aralık: 22-51) yaşları arasında fark yoktu ( $p=0.532$ ). Ayrıca kontroller ve hastalar arasında GİB ve pakimetrik ölçümlerinde fark bulunmazken ( $p=0.105$  ve  $p=0.482$ ) kontrollerin AU'larında hastalara göre farklılık vardı ( $p=0.012$ ). ED'u olan beş hastada paterji testi pozitifliği, üçünde BH için pozitif aile öyküsü, hepsinde oral ülser, dokuzunda genital ülser, onikisinde psödofolikülit, beşinde periferik vasküler manifestasyonlar ve birinde nörolojik manifestasyonlar vardı. Hastalarda IIEF-15'in beş ana cinsel fonksiyon alanında saptanan puanları şu şekildeydi; erektil fonksiyon  $23.55 \pm 6.50$ , orgazmik işlev  $7.50 \pm 2.32$ , cinsel istek  $7.45 \pm 1.96$ , cinsel memnuniyet  $8.91 \pm 2.77$  ve genel memnuniyet  $7.86 \pm 1.75$ . On Behçet hastasında ED yoktu, onüçünde değişen derecelerde ED vardı (yedisinde hafif, üçünde hafif-orta, birinde orta ve ikisinde ciddi). Tablo 2, ED'u olan ve olmayan OTB hastaları ile sağlıklı kontroller arasındaki OKT-A ölçümlerinin karşılaştırmasını göstermektedir. Ek olarak ED'u olan hastaların EİDGK ( $0.94 \pm 0.09$ ), GİB ( $15.75 \pm 2.45$ ) ve hastalık süresi ( $96.08 \pm 58.53$ ) değerleri ile ED'u olmayan hastaların EİDGK ( $0.98 \pm 0.06$ ), GİB ( $15.90 \pm 2.60$ ), hastalık süresi ( $71.50 \pm 42.61$ ) değerleri arasında istatistiksel olarak anlamlı

fark yoktu (sırasıyla  $p=0.504$ ,  $p=0.572$  ve  $p=0.277$ ). Tablo 3'de OTB hastalarının OKT-A ölçümleri ile IIEF-15'in beş ana cinsel fonksiyon alanında saptanan puanları arasındaki korelasyonlar sunulmuştur. Tabloda fazla kantitatif OKT-A verisinden dolayı yalnızca istatistiksel olarak anlamlı OKT-A ölçümleri ( $p<0.05$ ) verilmiştir.

## TARTIŞMA

Bu çalışmadaki amacımız, ED ile ilişkili bilinen tüm risk faktörlerini dışlayarak, OTB hastalarında OKT-A ile saptanan BH'na bağlı retinal vasküler değişiklikler ile ED arasındaki ilişkiyi kantitatif olarak incelemektir. ED'u olan OTB hastalarında OKT-A ile ölçülen hem MMV ve RPK VY'larında azalma hemde RSLT'lerinin alt kadranlarında incelenme bulduk. Ayrıca erektil fonksiyon, orgazmik işlev, cinsel istek, cinsel memnuniyet ve genel memnuniyet puanlarının Behçet hastalarının RPK VY ve peripapiller RSLT kalınlık değerleri ile korele olduğunu bulduk. Katı dahil etme kriterlerinin kullanılması ve OKT-A ile hem maküler hemde optik disk vaskülaritesinin incelenmesi nedeniyle çalışmamızın değerli bulgular sunduğunu düşünüyoruz.

OKT-A ile MMV yapının ölçümlerinde hem ED'u olan hem de ED'u olmayan OTB hastalarında DKP VY'larında sağlıklı kontrollere göre azalma saptadık (Şekil 1). Bununla birlikte YKP VY'larında gruplar arası fark yoktu. OTB hastaları ile yapılan önceki OKT-A çalışmalarında, hem YKP hem de DKP VY'larının kontrollere kıyasla azaldığı bildirilmiştir (14, 15). Karalezli ise bizim çalışmamıza benzer şekilde sadece DKP VY'larında azalma gözlemlemiştir (17). Ek olarak bizim çalışmamızda hastalarda YKP

**Tablo 2.** Eretil disfonksiyonu olan ve olmayan, oküler tutulumsuz Behçet hastalarıyla sağlıklı kontroller arasında OKT-A ölçümlerinin karşılaştırılması

		Eretil disfonksiyonlu oküler tutulumsuz Behçet hastaları (n= 13) (ort ± SS)	Eretil disfonksiyonsuz oküler tutulumsuz Behçet hastaları (n= 10) (ort ± SS)	Kontroller (n = 25) p (ort ± SS)	p1 değeri	p2 değeri	p3 değeri	
YKP	Tüm	46.77±6.60	50.42±2.79	50.04±2.90	0.059	0.136	0.088	1.000
VY (%)	Foveal	18.22±7.49	21.56±7.88	19.36±5.92	0.513	0.769	1.000	1.000
	Parafoveal	48.81±7.52	52.13±3.86	52.86±2.82	0.053	0.308	0.051	1.000
DKP	Tüm	49.52±5.83	49.21±7.31	53.71±5.13	0.048	1.000	0.139	0.133
VY (%)	Foveal	35.15±11.55	38.90±7.51	36.82±7.00	0.589	0.919	1.000	1.000
	Parafoveal	54.25±3.62	53.37±5.74	56.10±4.70	0.247	1.000	0.806	0.380
Tüm retinal vasküler sistemde FAZ alanı (mm <sup>2</sup> )		0.31±0.11	0.23±0.12	0.27±0.09	0.258	0.305	1.000	0.944
FAZ çevresi (mm)		2.18±0.49	1.82±0.51	2.06±0.36	0.157	0.177	1.000	0.451
Foveal yoğunluk (%)		54.07±5.96	52.94±3.80	53.40±3.28	0.818	1.000	1.000	1.000
Yüzeysel retinal vasküler sistemde foveal akışsız alan (mm <sup>2</sup> )		0.61±0.23	0.48±0.15	0.49±0.11	0.069	0.154	0.103	1.000
1 mm KKA (mm <sup>2</sup> )		2.17±0.15	2.14±0.08	2.14±0.09	0.651	0.940	1.000	1.000
RPK VY (%)	Tüm alan, tüm damarlar	52.87 ± 5.31	57.37±1.98	56.30±1.86	0.003	0.007	0.010	1.000
	Peripapiller alan, tüm damarlar	54.86±6.45	60.22±2.06	58.24±2.28	0.007	0.008	0.043	0.587
	Disk içi alan, tüm damarlar	58.77±5.42	60.56±3.15	61.76±2.85	0.079	0.841	0.076	1.000
	Tüm alan, küçük damarlar	46.30±5.89	50.71±1.86	49.34±1.91	0.011	0.016	0.042	0.957
	Peripapiller alan, küçük damarlar	48.52±7.09	53.92±1.99	51.38±2.51	0.017	0.015	0.163	0.387
	Disk içi alan, küçük damarlar	49.26±7.28	50.65±2.41	52.07±4.64	0.294	1.000	0.372	1.000
RSLT kalınlığı (µm)	Peripapiller	97.54±18.47	114.22±15.13	108.76±8.62	0.012	0.017	0.051	0.883
	Süperior	114.77±26.49	135.00±23.83	127.76±14.85	0.063	0.080	0.206	1.000
	Temporal	84.08±16.66	101.33±16.96	89.20±17.33	0.072	0.073	1.000	0.223
	İnferior	118.08±28.92	146.11±21.02	139.48±14.21	0.004	0.009	0.011	1.000
	Nazal	72.62±19.08	75.44±8.16	80.40±15.44	0.325	1.000	0.450	1.000

Koyu değerler, erektil disfonksiyonu olan ve olmayan oküler tutulumsuz Behçet hastaları ve kontroller arasında istatistiksel anlamlılığı (P < 0.05) P temsil eder; P1, erektil disfonksiyonu olan ve erektil disfonksiyonu olmayan oküler tutulumsuz Behçet hastaları arasında; P2, erektil disfonksiyonu olan oküler tutulumsuz Behçet hastaları ile kontroller arasında; P3, erektil disfonksiyonu olmayan oküler tutulumsuz Behçet hastaları ile kontroller arasında; OKT-A, optik koherens tomografi anjiyografi; SS, standart sapma; YKP, yüzeysel kapiller pleksus; DKP, derin kapiller pleksus; VY, vasküler yoğunluk; FAZ, Foveal avasküler zon; KKA, koryokapillaris akış alanı; RPK, radyal peripapiller kapiller; RSLT, retina sinir lifi tabakası

VY'larında azalma olmamasına rağmen, hastaların YKP VY'ları ile IIEF-15'in erektil fonksiyon ve genel memnuniyet alanı arasında pozitif korelasyon tespit ettik. Fakat DKP VY'ları ile hiçbir IIEF-15'in cinsel fonksiyon alanı arasında korelasyon yoktu.

Yaptığımız bir diğer analizde FAZ parametrelerini karşılaştırdık. Bu karşılaştırmada ED'u olan hastalarda kontrollere göre FAZ alanı ve foveanın akışsız alanında istatistiksel anlamlı olmayan artışlar saptarken (Şekil 2), diğer FAZ parametrelerinde

**Tablo 3.** Oküler tutulumsuz Behçet hastalarının OKT-A ölçümleri ile Uluslararası Eretil Fonksiyon İndeksi-15'in beş ana cinsel fonksiyon alanında saptanan puanları arasındaki korelasyonlar\*

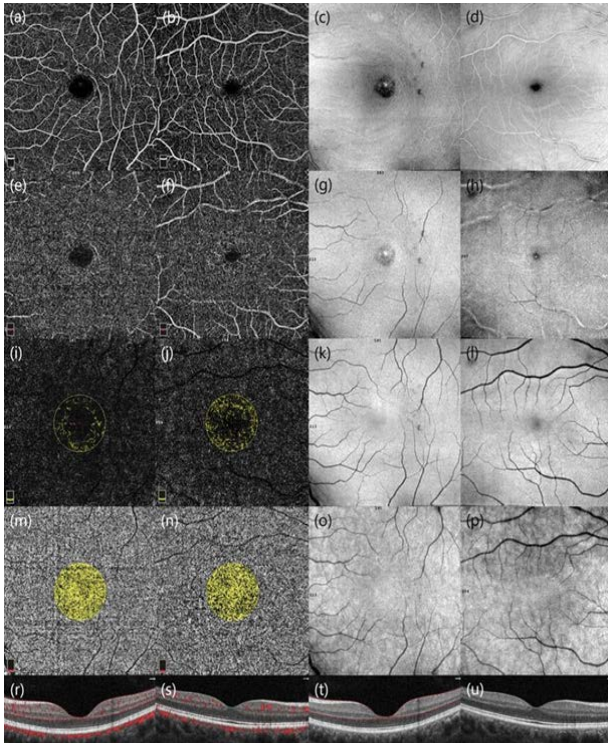
		Eretil fonksiyon		Orgazmik işlev		Cinsel istek		Cinsel memnuniyet		Genel memnuniyet	
		r	p	r	P	r	p	r	p	r	p
YKP VY (%)	Tüm	0.574	0.007	0.369	0.099	0.223	0.330	0.430	0.052	0.585	0.005
	Parafoveal	0.506	0.019	0.366	0.103	0.177	0.442	0.411	0.064	0.487	0.025
RPK VY (%)	Tüm alan,										
	tüm damarlar	0.745	0.000	0.591	0.005	0.514	0.017	0.589	0.005	0.776	0.000
	Peripapiller alan, tüm damarlar	0.764	0.000	0.642	0.002	0.532	0.013	0.638	0.002	0.800	0.000
	Disk içi alan, tüm damarlar	0.386	0.084	0.295	0.194	0.418	0.059	0.172	0.455	0.536	0.012
	Tüm alan, küçük damarlar	0.729	0.000	0.576	0.006	0.488	0.025	0.578	0.006	0.746	0.000
	Peripapiller alan, küçük damarlar	0.761	0.000	0.636	0.002	0.507	0.019	0.639	0.002	0.769	0.000
	Disk içi alan, küçük damarlar	0.297	0.191	0.244	0.285	0.404	0.070	0.115	0.621	0.445	0.043
Peripapiller RSLT kalınlığı (µm)		0.594	0.005	0.559	0.008	0.432	0.050	0.510	0.018	0.692	0.001

\* Yalnızca istatistiksel anlamlılığa sahip OKT-A ölçümleri verilmiştir. Koyu değerler istatistiksel anlamlılığı temsil eder (P &lt; 0.05)

fark bulamadık. Yine tüm oküler tutulumsuz Behçet hastalarında yaptığımız korelasyon analizinde, IIEF-15'in beş ana cinsel fonksiyon alanındaki puanları ile FAZ parametrelerinin arasında korelasyon yoktu. MMV VY'ları ve FAZ parametrelerinde yaptığımız analizlere ek olarak KKAA değerlerinde karşılaştırma yaptık ve KKAA değerlerinde üç grup arasında farklılık bulamadık. Yanısıra, KKAA değerleri ile IIEF-15'nin beş ana alanındaki puanları arasında korelasyon da yoktu OTB hastalarıyla yapılan önceki OKT-A çalışmalarında, FAZ parametreleri analizinde farklı sonuçlar bildirilmiştir. Değirmenci et al. (18), Göker et al. (15) ve Karalezli et al. (17), kontrol grubuna kıyasla hastalarda FAZ ve çevresinde artış gösterirken, Raafat et al. (19) parafoveal bölgede iskemi belirtileri göstermişler. Raafat et al. çalışmasındaki bulgular, çalışmamızda tespit edilen ED'u olan hastalarda foveanın akışsız alanındaki artışı destekler yöndedir. Öte yandan, Çömez et al. (14) ve Koca (20) bizim çalışmamıza benzer şekilde FAZ parametrelerinin değerlerinde OTB hastaları ve kontroller arasında fark olmadığını bildirmişler.

OKT-A ile yapılan RPK VY ölçümlerinde, OTB hastalarında kontrollere göre sadece disk içi alanındaki damarların VY'larının azalmamış olduğunu tespit ettik. Başka bir deyişle ED'u olan OTB hastalarında tüm RPK alanındaki tüm damarların ve küçük damarların

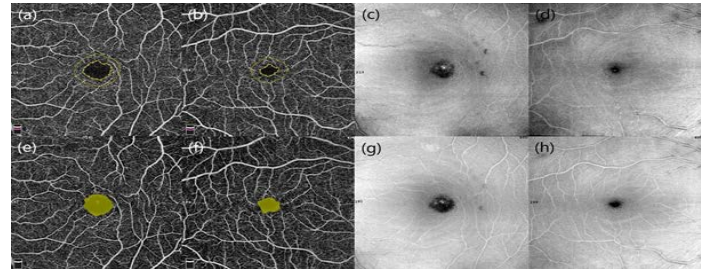
VY'larının kontrollere ve ED'suz hastalara kıyasla daha az olduğunu tespit ettik. Ayrıca, ED'u olan hastaların peripapiller RPK alanındaki tüm ve küçük damarların VY'larını da ED'u olmayanlara göre azalmış bulduk. (Şekil 3). Benzer şekilde OTB hastalarında Karalezli peripapiller kapiller ağın VY'larında bir azalma saptamıştır (17). Yaptığımız bir diğer analiz ise tüm OTB hastalarında RPK VY değerleri ile IIEF-15'in beş alanındaki puanları arasındaki korelasyon analiziydi. IIEF-15'in beş ana alanındaki puanları ile tüm ve peripapiller alandaki tüm ve küçük damarların VY'ları arasında pozitif korelasyon bulduk. Disk içi damarlar ile sadece genel memnuniyet arasında pozitif korelasyon bulduk. Çalışmamızın bir diğer önemli bulgusunu da RSLT kalınlık analizinde tespit ettik. ED'lu OTB hastalarında peripapiller RSLT kalınlığını ED'suz hastalardan ince bulduk. RSLT'nin dört kadranı ayrı ayrı incelendiğinde sadece inferior kadranın ED'u olan hastalarda ED'u olmayan hastalar ve kontrollere göre ince olduğunu tespit ettik. Tüm OTB hastalarında yaptığımız başka bir korelasyon analizinde de, IIEF-15'in dört alanındaki (cinsel istek hariç diğer alanlardaki) puanlar ile peripapiller RSLT kalınlığı arasında pozitif korelasyon bulduk. OTB hastalarında peripapiller RSLT kalınlığını inceleyen Karalezli (17), Tekeli ve Özdemir (21) RSLT'nin hiçbir kadranında kontrol ve hasta grupları arasında kalınlık



**Şekil 1.** 32 yaşında ED'lu OTB hastası (1. ve 3. sütunlar) ile 39 yaşında ED'suz diğer OTB hastasının makula bölgesinin OKT-A görüntüleri (2. ve 4. sütunlar). ED'lu hastanın YKP (a) ve DKP (e) VY'u ve dış retina akış alanında (i) ED'suz hastaya göre (sırasıyla b, f ve j) azalma varken, KAA'ları arasında (m ve n) fark yoktu. Bu tabakaların en face görüntüleri (c, g, k, o ve d, h, l, p) ve hastaların OKT (t ve u) ve Anjio bindirilmiş OKT (r ve s) görüntülerinde de bu fark görülmekte

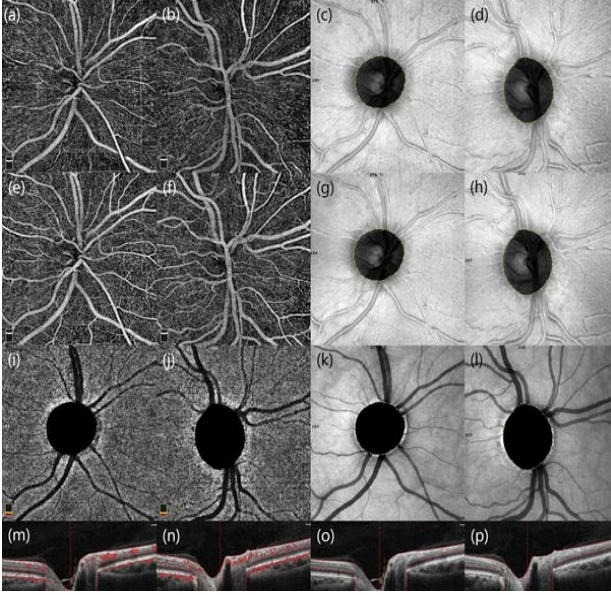
farkı olmadığını bildirmişler. Buna karşılık, Uçar (22) non-oküler nöro-Behçet hastalığı olan hastalarda, bizim bulgularımıza benzer şekilde, temporal bölge dışında tüm bölgelerde inceleme saptamışlar.

BH'nin vasküler tıkaçıcı bir hastalık olduğu (23) ve vücudun farklı bölgelerinde farklı boyutlardaki damarları etkilediği bilinmektedir (24). Büyük damarları etkilemeden kronik vaskülit yoluyla mikrovasküler yapılarda da endotel disfonksiyonuna neden olduğu gösterilmiştir (25). Hatta periferik vasküler bulgu vermeden bile venöz yetmezlik prevalansı yüksek bulunmuştur (26). Ayrıca Kronik vaskülit sonucu gelişen endotel disfonksiyonun da serum nitrik oksit (NO) miktarının azaldığı tespit edilmiştir (25). NO ve endotelin-1'in korpus kavernozumda vasküler



**Şekil 2.** Şekil 1'de gösterilen Behçet hastalarının MMV yapıları ve foveal bölgelerinin OKT-A görüntüleri. 1. ve 3. sütundaki görüntüler ED'lu hastaya, 2. ve 4. sütundakiler ED'suz hastaya aittir. ED'lu hastanın FAZ alanını gösteren iç yeşil çizgi (a), FAZ çevresini gösteren dış yeşil çizgi (a) ve yüzeysel retina vasküler sistemdeki foveal akışsız alan (e) ED'suz hastaninkinden (b, f) daha geniştir. Bu fark bu tabakaların en face görüntülerde de görülmekte (sırasıyla c, g ve d, h)

düz kas tonusunun düzenlenmesine etkiyerek ED etiopatogenezinde rol oynadığı bilinmektedir (11). Bu gerçeklerden hareketle bizde bu çalışmada ED'a neden olabilecek periferik vasküler tutulumu olanları çalışmadan çıkararak sadece ED'a neden olabilecek mikrovasküler yapılar ile retinal ve optik sinir mikrovasküler yapılar arasındaki korelasyonu araştırdık. Bu araştırmada ED'lu olan Behçet hastalarında hem retinal mikrovasküler yapının (MMV ve RPK yapılar) hemde nörojenik yapının (RSLT) etkilendiğini tespit ettik. Tüm bu çalışmaların sonuçları ve bizim çalışmamızın bulguları birlikte değerlendirildiğinde, ED'lu olan hastalarda korpus kavernozum, retina ve peripapiller mikrovasküler yapılardaki sinsi kronik inflamasyon nedenli gelişen endotel disfonksiyonu sonucu bu vasküler yapılardaki değişimin korelasyon gösterdiğini düşündürdü. Ancak Behçet hastalarının incelendiği bazı çalışmalarda, optik sinir tutulumunda inflamasyonun vaskülden daha etkili olduğu gösterilmiştir (27). Yine başka bir çalışmada da, RPK VY'ların sağlıklı bireylerde ortalama oküler perfüzyon basıncı ile değil, OSB



**Şekil 3.** ED'lu 43 yaşındaki bir OTB hastasının (1. 3. sütunlar) ve ED'suz 30 yaşındaki diğer OTB hastasının OSB ve peripapiller bölgelerinin OKT-A görüntüleri (2. ve 4. sütunlar). ED'lu hastanın RPK (a), yüzeysel retina tabakası (e) ve koryokapillarisinde (i) ED'suz hastaya (sırasıyla b, f, j) göre daha az VY görülmekte. Bu fark bu tabakaların en face görüntülerinde (sırasıyla c, g, k ve d, h, l) ve OKT (o ve p) ve Anjio bindirilmiş OKT (m ve n) görüntülerinde de izlenmekte

yapılarındaki değişikliklerle ilişkili olduğu bulunmuştur (28). Sonuçta BH, karmaşık ve kompleks patogeneze sahip kronik bir otoinflamatuvar bozukluk olarak sınıflandırılır (1, 29). Bu nedenlerden dolayı bu çalışmada ki sonuçların ön bulgular olabileceği ve konuyu aydınlatmaya yardımcı olacak daha fazla araştırmaya ihtiyaç olduğu görülmektedir.

#### **Sınırlamalar**

a) Katı dahil edilme kriterleri nedeniyle sınırlı örneklem büyüklüğü, b) Çalışma klinik remisyondaki hastalarla yapıldığından potansiyel subklinik inflamasyonu göstermek için kullanılan hassas akut faz reaktanlarının incelenmemesi ve c) endotel disfonksiyonunu değerlendirmek için biyokimyasal ve/veya görüntüleme çalışmalarının olmaması. Bu sınırlamalara rağmen, ED ile ilişkili olduğu bilinen risk faktörleri bulunan hastaların dışlanması, aktif hastalığı olmayan hastaların dahil edilmesi ve çalışmada yeni bulguların sunulması gibi çalışmanın güçlü yönleri de bulunmaktadır.

Sonuç olarak; ED'a neden olabilecek diğer faktörler

dışladıktan sonra, ED'u olan OTB hastalarında MMV ve RPK VY'larının ve peripapiller RSLT alt kadran kalınlıklarının azaldığı tespit edildi. Yanısıra, OTB hastalarında IIEF-15'nin 4 farklı cinsel fonksiyon alanlarındaki puanları ile RPK VY'ları ve peripapiller RSLT kalınlıkları arasında pozitif korelasyon bulundu.

**Çıkar Çatışması:** Çalışmada herhangi bir çıkar çatışması yoktur.

**Finansal Çıkar Çatışması:** Çalışmada herhangi bir finansal çıkar çatışması yoktur.

**Yazışma Adresi:** Mehmet Fatih Küçük, Alanya Alaaddin Keykubat Üniversitesi, Tıp Fakültesi, Göz Hastalıkları Anabilim Dalı, Antalya, Türkiye

**E-mail:** mehmet.kucuk@alanya.edu.tr

#### **KAYNAKLAR**

1. Direskeneli H. Autoimmunity vs autoinflammation in Behçet's disease: Do we oversimplify a complex disorder? *Rheumatology (Oxford)* 2006;45(12):1461-5.
2. Basson R, Rees P, Wang R, et al. Sexual function in chronic illness. *J Sex Med* 2010;7(1 Pt 2):374-88.
3. NIH consensus conference. Impotence: NIH consensus development panel on impotence. *JAMA* 1993;270(1):83-8.
4. Utomo E, Blok BF, Pastoor H, et al. The measurement properties of the five-item international index of erectile function (IIEF-5): A Dutch validation study. *Andrology* 2015;3(6):1154-9.
5. Rosen RC, Riley A, Wagner G, et al. The international index of erectile function (IIEF): A multidimensional scale for assessment of erectile dysfunction. *Urology* 1997;49(6):822-30.
6. Wiltink J, Subic-Wrana C, Tuin I, et al. Repressive coping style and its relation to psychosocial distress in males with erectile dysfunction. *J Sex Med* 2010;7(6):2120-9.
7. Hiz O, Ediz L, Gülcü E, et al. Effects of Behçet's disease on sexual function and psychological status of male patients. *J Sex Med* 2011;8(5):1426-33.
8. Yıldız M, Batmaz İ, Sula B, et al. Sexual dysfunction in male patients with Behçet's disease. *Acta Reumatol Port* 2016;41(1):56-61.
9. Chen L, Shi G, Huang D, et al. Male sexual dysfunction: A review of literature on its pathological mechanisms, potential risk factors, and herbal drug intervention. *Biomed Pharmacother* 2019;112:108585.
10. Talarico R, Elefante E, Parma A, et al. Sexual dysfunction in Behçet's syndrome. *Rheumatol Int* 2020;40(1):9-15.
11. Gratzke C, Angulo J, Chitale K, et al. Anatomy, physiology, and pathophysiology of erectile dysfunction. *J Sex Med* 2010;7(1 Pt 2):445-75.
12. Onur E, Kabaroğlu C, İnandır I, et al. Oxidative stress impairs endothelial nitric oxide levels in Behçet's disease. *Cutan Ocul Toxicol* 2011;30(3):217-20.
13. Rommel F, Siegfried F, Kurz M, et al. Impact of correct anatomical slab segmentation on foveal avascular zone measurements by optical coherence tomography angiography in healthy adults. *J Curr Ophthalmol* 2018;30(2):156-60.
14. Çömez A, Beyoğlu A, Karaküçük Y. Quantitative analysis of retinal microcirculation in optical coherence tomography



- angiography in cases with Behçet's disease without ocular involvement. *Int Ophthalmol* 2019;39(10):2213-21.
15. Goker YS, Yılmaz S, Kızıltoprak H, et. al. Quantitative analysis of optical coherence tomography angiography features in patients with non-ocular Behçet's disease. *Curr Eye Res* 2018;44(2):212-8.
  16. Criteria for diagnosis of Behçet's disease. International Study Group for Behçet's Disease. *Lancet* 1990;335(8697):1078-80.
  17. Karalezli A, Kaderli ST, Sul S, et. al. Preclinical ocular features in patients with Behçet's disease detected by optical coherence tomography angiography. *Eye (Lond)* 2021;35(10):2719-26.
  18. Değirmenci MFK, Temel E, Yalçındağ FN. Quantitative evaluation of the retinal vascular parameters with OCTA in patients with Behçet disease without ocular involvement. *Ophthalmic Surg Lasers Imaging Retina* 2019;51(1):31-4.
  19. Raafat KA, Allam RSHM, Medhat BM. Optical coherence tomography angiography findings in patients with nonocular Behçet disease. *Retina* 2019;39(8):1607-12.
  20. Koca S, Onan D, Kalaycı D, et al. Comparison of optical coherence tomography angiography findings in patients with Behçet's disease and healthy controls. *Ocul Immunol Inflamm* 2020;28(5):806-13.
  21. Tekeli O, Özdemir Ö. Heidelberg retina tomograph in ocular Behçet's disease. *Eye (Lond)* 2004;18(2):143-6.
  22. Ucar D, Uygunoglu U, Dikkaya F, et al. Retinal nerve fiber layer structure abnormalities in patients with Neuro-Behçet's disease. *Graefes Arch Clin Exp Ophthalmol* 2015;53(7):1181-5.
  23. Flammer J, Pache M, Resink T. Vasospasm, its role in the pathogenesis of diseases with particular reference to the eye. *Prog Retin Eye Res* 2001;20(3):319-49.
  24. Jennette JC, Falk RJ, Bacon PA, et al. 2012 revised international chapel hill consensus conference nomenclature of vasculitides. *Arthritis Rheum* 2013;65(1):1-11.
  25. Örem A, Ertürk M, Çimşit G, et al. Effect of plasma from patients with Behçet's disease on the production of nitric oxide in cultured human umbilical vein endothelial cells. *Med Princ Pract* 2004;13(1):35-8.
  26. Alibaz Oner F, Karatay E, Akpınar IN, et al. Evaluation of asymptomatic venous disease by venous doppler ultrasonography in patients with Behçet's disease without overt thrombosis. *Clin Rheumatol* 2014;33(2):277-80.
  27. Chavis PS, Tabbara KF. Demyelination of retinal myelinated fibers in Behçet's disease. *Doc Ophthalmol* 1998;95(2):157-64.
  28. Yun YI, Kim YW, Lim HB, et al. Peripapillary vessel parameters and mean ocular perfusion pressure in young healthy eyes: OCT angiography study. *Br J Ophthalmol* 2021;105(6):862-8.
  29. McGonagle D, McDermott MF. A proposed classification of the immunological diseases. *PLoS Med* 2006;3(8):e297.