

# Proksimal Jejunumda Gastrointestinal Stromal Tümöre Bağlı Perforasyon

## *Perforation Caused by Gastrointestinal Stromal Tumour in Proximal Jejunum*

Tevfik Küçükkartallar, Bayram Çolak, Murat Çakir, Ahmet Tekin

*Necmettin Erbakan Üniversitesi Meram Tıp Fakültesi Genel Cerrahi AD, Konya*

### Özet

Gastrointestinal tümörlere (GİST) bağlı perforasyon çok sık görülen bir durum değildir. Bu yüzden proksimal jejunumda GİST'e bağlı perforasyon görülen bir olgumuzu sunmayı amaçladık. Yaklaşık 30 gündür karın ağrısı olan bir hasta akut karın tanısıyla ameliyat edildi. Proksimal jejunumda perforasyon vardı. Bu segmentin rezeksiyonundan sonra yapılan histopatolojik inceleme sonucu yüksek risk grubunda GİST olarak bildirildi. Hastanın cerrahi tedavisi tamamlandıktan sonra medikal tedavisi düzenlendi. Histopatolojik olarak yüksek risk grubunda olduğu için yakın takibe alınan hastada süreli takipte nüks bulgusu bulunmadı. Genellikle rastlantısal olarak saptanan GİST vakaları bazen perforasyonla da akut karın tablosu olarak karşımıza çıkabilir.

**Anahtar kelimeler:** GİST, perforasyon, jejunum.

### Abstract

Perforation caused by gastrointestinal stromal tumours (GIST) is not a frequently observed phenomenon. Therefore, we intend to present a case in which perforation was observed in proximal jejunum caused by GIST. A patient who had been complaining of abdominal pain for about 30 days was operated on after being diagnosed with acute abdominal pain. Perforation was observed in proximal jejunum. At the end of the histopathological examination performed after the resectioning of this segment, the case was reported as high risk GIST. A medical treatment was arranged for the patient after his surgical treatment was completed. No finding of recurrence of the disease exists in the patient who has been kept under close observation as he is in the high risk group histopathologically. Generally identified by chance, cases of GIST may also present themselves as acute stomach through perforation.

**Key words:** GIST, perforation, jejunum.

### GİRİŞ

Gastrointestinal stromal tümör (GİST), primer olarak karında ve gastrointesinal sistemde yerleşen, kendine has histolojik özellikleri olan tümörlerdir. Bu tümörler tesadüfen saptanan tümörlerden çok hızlı ilerleyen agresif tümörlere kadar geniş bir yelpazede yer alırlar (1). Mazur ve Clark tarafından ilk kez 1983 yılında tanımlanan GİST'in Cajal hücrelerinden geliştiği bilinmektedir (2). Genellikle tesadüfen saptanan bu tümörler kanama ve kitle gibi semptomlarla karşımıza çıkabilir (3). Perforasyon bu tümörlerin nadir görülen bir komplikasyondur. GİST'e bağlı jejunum perforasyonu akut karın tanısı konularak ameliyat edilen vakayı nadir görülen bir komplikasyon olduğu için sunduk.

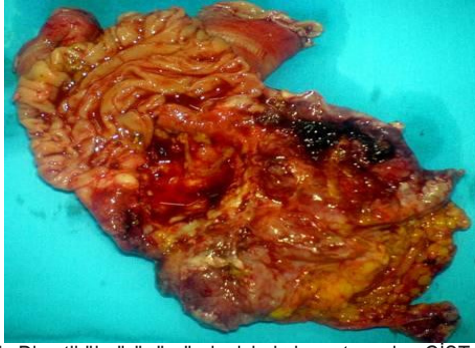### OLGU

Yaklaşık bir aydır yaygın karın ağrısı olan 57 yaşında kadın hasta şikayetlerinin artması üzerine acil kliniğine başvurdu. Fizik muayenede palpasyonla karının tüm kadrantlarında yaygın hassasiyet ve rebound mevcuttu. Laboratuvar bulgularında lökosit 23000 ve CRP 35.4 idi. Yapılan ultrasonografide batin içinde iç yoğunluğu yüksek yaygın serbest sıvı görüldü. Laparotomiye karar verildi. Gözlemlenilen bol miktarda intestinal mayı vardı. Treitz ligamanından yaklaşık 20 cm distalde jejunumda 8x7x5 cm'lik divertikül olabileceği düşünülen lezyon

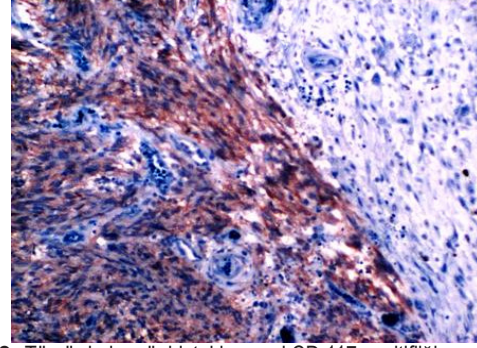
görüldü ve 2 cm'lik perforasyon vardı. Bu lezyonun ince barsağın gerçek divertikülü olabileceği düşünüldü. Mevcut lezyonu da içine alacak şekilde jejunumdan 10 cm proksimal ve distalden segmenter rezeksiyon yapılarak kitleyle birlikte çıkartıldı (Şekil 1). Postoperatif dönemde herhangi bir problem görülmedi ve 7. gün hasta taburcu edilerek onkoloji kliniğine başvurusu önerildi. Piyesin histopatolojik incelemesinde yüksek risk grubu GİST olarak rapor edildi. Makroskopik incelemede tümörün çapı 8 cm idi ve seroza dahil tüm katlara invazyon ve kanama mevcuttu. Mikroskopik incelemede 28/50 büyük büyütmeye altıda (BBA) mitoz, Kİ 67 indeksi > % 10 (% 23) (Şekil 2), ülsasyon, nekroz ve kanama tespit edildi. İmmunohistokimyasal analizde CD 117 > % 50 pozitif (Şekil 3), CD 34 > % 50 pozitif, SMA (-), desmin (-), S 100 > % 50 pozitif olduğu görüldü.

### TARTIŞMA

GİST tüm gastrointestinal tümörlerin % 0.1-3'ünü oluşturmaktadır (4). Gastrointestinal sistemin en sık görülen mezenseyal tümörüdür. Sindirim sisteminin her yerinde olabilirler, fakat en sık mide (% 50), daha sonra ince barsak (% 25), kolorektal (% 10), omentum/mezenter (% 7) ve özofagus (% 5) olarak görülmektedir. Bazen de gastrointestinal sistemle bağlantısız olarak retroperitonda veya abdomende ortaya çıkabilirler (% 5)

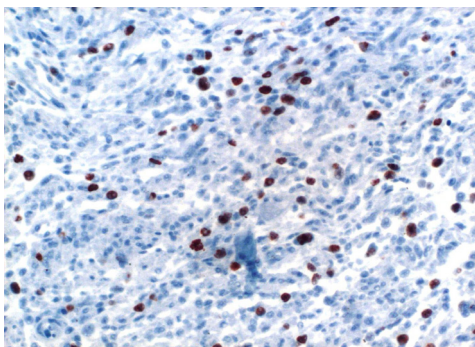


**Şekil 1.** Divertikül görünümünde, içinde hematoma olan GİST



**Şekil 3.** Tümörde immünohistokimyasal CD 117 pozitifliği

3) (5). Hastamızda da tümör proksimal jejunumda tespit edildi. Literatürde 288 primer GİST vakasının alındığı bir çalışmada tümörlerin % 69'u semptomatik iken, % 21'i cerrahi sırasında rastlantısal olarak görülmüş, geri kalan % 10'u ise otopsi sırasında tanı almıştır (6). Olgumuz da ameliyat sırasında tespit edilen ve patolojik incelemede tanı almış bir GİST olgusudur. GİST'ler kanama, obstrüksiyon ve perforasyon yaparak akut karın tablosuyla karşımıza çıkabilirler. Ancak perforasyon nadir görülen bir komplikasyon olup literatürde bu konudaki bilgiler olgu sunumlarıyla sınırlıdır (7, 8, 9, 10). Olgumuzda yaklaşık 30 gündür karın ağrısı olan ve akut karın tanısı nedeniyle acil olarak ameliyat edilen hastada proksimal jejunumda divertikül görünümü veren GİST perforasyonu tespit edildi. GİST'ler diğer sarkomlar gibi çevre dokulara invaziv olmak yerine komşu dokuların yerini alarak büyüdükleri için semptom vermeden önce büyük boyutlara ulaşabilirler. Özellikle büyük çaplı tümörlerde santral bölgede nekroz, kanama veya kistik dejenerasyon sıktır. Olgumuzda da kitlenin büyük olması nedeniyle içerisinde ileri derecede nekroz ve pıhtılar mevcuttu. Bu nedenle bu nedenle lezyon ameliyatta makroskopik olarak divertikül olarak değerlendirildi. Bu grup tümörlerin tipik makroskopik görünimleri yoktur. Bu yüzden tanının mutlaka histopatolojik incelemeyle doğrulanması gerekmektedir. GİST'lerde C-kit (CD117) % 95, CD 34 % 60-70 ve SMA % 30-40 pozitifdir. Genellikle S 100 proteini, desmin ve keratin negatiftir. Olgumuzun immünohistokimyasal incelemesinde S 100 > % 50 pozitif, SMA negatif, CD 117 > % 50 pozitif tespit edildi.



**Şekil 2.** Tümörde immünohistokimyasal Ki 67 indeksi

Günümüzde GİST için herhangi bir evreleme sistemi bulunmamaktadır. Büyüklük ve mitoz sayısı en önemli malignite göstergeleridir. Ancak boyutlarının küçük olması da her zaman benign oldukları anlamına gelmez. GİST'lerde her zaman metastaz görülebilir. GİST'in prognozu yerleşim yerine göre de değişebilmektedir. Örneğin gastrik GİST, ince barsak yerleşimli olana göre daha benign seyredebilir. Bu açıdan değerlendirildiğinde olgumuzun yerleşim yerine göre agresif seyirli olabileceği düşünülmelidir. C-kit mutasyonunun prognoz üzerindeki yeri tam olarak bilinmemektedir. Ancak Ernst ve ark ile Taniguchi ve ark yaptıkları çalışmalarda C-kit mutasyonunun artmış rekürrens ve metastatik oranları ile ilişkili olduğunu göstermişlerdir (11, 12). Olgumuzda CD 117 > % 50 pozitif tespit edildi. Fletcher ve ark 2002 yılında tümör çapı ve mitoz sayısını kullanarak GİST'leri dört gruba ayırdılar (Tablo 1). Tümör yerleşim yerinin, metastaz ve perforasyon varlığının tümör nüksü üzerinde etkisi vardır. Olgumuzda tümör perforat idi. Tüm bu çalışma ve analizlere göre sunmuş olduğumuz olgudaki tümör makroskopik, mikroskopik ve immünohistokimyasal sonuçları hatta tümörün yerleşim yeri ve komplikasyonu ile çok yüksek riskli gruba girmektedir. Tümörün total olarak çıkartıldığı ve mikroskopik olarak cerrahi sınırlarda tümör görülmeyen hastalarda, tümör yüksek risk grubundaysa nüks görülme riski fazladır. Olgumuzda da cerrahi sınırlar negatif olacak şekilde kitle total olarak çıkartılmıştır. Buna rağmen perforasyon tespit edilmesi ve patolojik olarak yüksek riskli özelliklere sahip olması nedeniyle nüks riski fazladır. Bu tür yüksek riskli hastalarda ameliyat sonrası uygulanacak adjuvan tedavi ile ilgili çalışmalar hala sürmektedir. Günümüzde medikal tedavi C-kit reseptörü tirozin kinaz inhibitörlerinin kullanımıyla sınırlıdır. GİST'lerin konvansiyonel kemoterapi ajanlarına

**Tablo 1.** GİST sınıflaması

Risk	Tümör çapı	Mitoz oranı
Çok az	< 2 cm	< 5/50 BBA
Az	2-5 cm	< 5/50 BBA
Orta	<5 cm	6-10/50 BBA
	5-10 cm	<5/50 BBA
Yüksek	5-10 cm	5-10/50 BBA
	>10 cm	herhangi bir oran
	herhangi bir boyut	> 10/50 BBA

cevabı çok düşüktür. Bu nedenle klasik kemoterapi tedavileri günümüzde ilaç tedavisinde ilk sırada kullanılmamaktadır. Tümör radyorezistan olduğu için ve etraf organlar çok hasar göreceği için, radyoterapi de çok nadir kullanılmaktadır. GİST'ler asemptomatik olarak veya çok değişik semptomlarla karşımıza çıkabilmektedir. Bu durum tümörün invazyon yeteneğinin olmaması ve daha çok etraf dokuların ve organların yerlerini alarak büyümesi nedeniyle olmaktadır. Olgumuzda da görüldüğü gibi bu zamana kadar ciddi bir semptom oluşturmamış fakat tespit edildiği zamanda ileri derecede kötü prognostik özellikler göstermiştir. Hatta peroperatif olarak içerisinde ciddi nekroz oluşması ve perfore olması nedeniyle divertikül olarak değerlendirilmiştir.

Sonuç olarak görüntüleme yöntemleriyle tanı almış olgular dışında, acil vakalarda da özellikle kanama ve perforasyon gibi komplikasyonlarla hastalar akut karın tablosuyla karşımıza çıkabilir. Makroskopik görüntüler yanıltıcı olabilir, bu yüzden mutlaka histopatolojik inceleme gereklidir. Tedavide mümkün olduğunca tümörün etrafa yayılmamasına dikkat edilerek cerrahi rezeksiyon yapılması önem taşımaktadır.

#### KAYNAKLAR

1. Nishida T, Hirota S. Biological and clinical review of stromal tumours in the gastrointestinal tract. *Histol Histopathol* 2000; 15: 1293-301.
2. Kindblom LG, Remotti HE, Aldenborg F, et al. Gastrointestinal pacemaker cell tumour; Gastrointestinal stromal tumours show phenotypic characteristic of gastrointestinal stromal tumor 135 the interstitial cells of Cajal. *Am J Pathol* 1998; 152: 1259-69.
3. Levy D, Remotti HE, Thompson WM, et al. Gastrointestinal stromal tumours: radiologic feature with pathologic correlation. *Radiographics* 2003; 23: 283-304.
4. Lewis JJ, Brennan MF. Soft tissue sarcomas. *Curr Probl Surg* 1996; 33: 817-72.
5. Gold JJ, Dematteo RP. Combined surgical molecular therapy; the gastrointestinal stromal tumor model. *Ann Surg* 2006; 244: 176-84.
6. Nilsson B, Bümming P, Meis-Kindblom JM, et al. Gastrointestinal stromal tumors: the incidence, clinical course and prognostication in the preimatinib mesylate era: a population-based study in western Sweden. *Cancer* 2005; 103: 821-29.
7. Sprenger T, Liersch T, Rothe H, et al. Extramural Gastral GIST Manifested by Spontaneous Perforation with Acute Intraabdominal Bleeding and Haemoperitoneum. *Zentralbl Chir* 2010; 135 (1): 75-8.
8. Versaci A, Macrì A, Grosso M, et al. Acute abdomen for perforated gastrointestinal stromal tumor (GIST): A case report *Ann Ital Chir* 2009; 80 (1): 69-73.
9. Hur H, Park AR, Jee SB, et al. Perforation of the colon by invading recurrent gastrointestinal stromal tumors during sunitinib treatment. *World J Gastroenterol* 2008 21; 14 (39): 6096-9.
10. Efreimidou EI, Liratzopoulos N, Papageorgiou MS, et al. Perforated GIST of the small intestine as a rare cause of acute abdomen: Surgical treatment and adjuvant therapy. Case report. *J Gastrointestin Liver Dis* 2006; 15 (3): 297-9.
11. Ballarini C, Intra M, Ceretti AP, et al. Gastrointestinal stromal tumours: a "benign" tumours with hepatic metastasis after 11 years. *Tumor* 1998; 84: 78-81.
12. Taniguchi M, Nishida T, Hirota S, et al. Effect of C-kit mutation on prognosts of GIST. *Cancer Research* 1999; 59: 4297-300.