

# Aterosklerotik İliak Arter Hastalığının Tedavisinde Metalik Endoprotezlerin Değeri

## *The Value of Metallic Endoprosthesis in Treatment of Atherosclerotic Iliac Artery Disease*

Halil İbrahim Serin<sup>1</sup>, Aylin Okur<sup>1</sup>, Uğur Yıldırım<sup>1</sup>, Cebrail Ataş<sup>2</sup>, Serkan Şenol<sup>3</sup>  
Dilşad Amanvermez Şenarslan<sup>4</sup>

<sup>1</sup>Bozok Üniversitesi Tıp Fakültesi, Radyoloji A.D., Yozgat  
<sup>2</sup>Yozgat Devlet Hastanesi, Genel Cerrahi A.D., Yozgat  
<sup>3</sup>Erciyes Üniversitesi Tıp Fakültesi, Radyoloji A.D., Kayseri  
<sup>4</sup>Bozok Üniversitesi Tıp Fakültesi, Kalp Damar Cerrahisi A.D., Yozgat

### Özet

Bu çalışmada alt ekstremité tıkaçıcı hastalıkların tedavisinde metalik endoprotezlerin başarı oranlarını saptamak amaçlanmıştır. Alt ekstremité tıkaçıcı arter hastalığı olan, yaşları 38 ile 64 arasında değişen, 1 kadın 20 erkek, 21 hastanın 23 lezyonuna yeterli kan akımını sağlamak amacıyla intraarteriyel stent yerleştirildi. Yirmiiki Wallstent ve 4 Strecker stent yerleştirildi. Metalik endoprotez yerleştirme sırasında bir olgu hariç herhangi bir teknik başarısızlık oluşmadı. Primer teknik başarı %95.2 idi (20/21 hasta). Teknik başarısızlık olan olguda bilateral ana iliak arter lezyonu mevcuttu. Perkütan Transluminal Anjiyoplasti ile yeterince geniş ve düzgün damar lümeni elde etmek her zaman mümkün olmayabilir. Bu yetersizlik PTA'dan sonra intravasküler metalik stentler ile en aza indirilebilir.

**Anahtar kelimeler:** ana iliak arter, ateroskleroz, metalik stent

### Abstract

The purpose of this study was to determine the success rate of metallic endoprosthesis in treatment of occlusive disease of lower extremities. Twenty three lesions in 21 patients (1 women, 20 men) whose age ranged from 38 to 64 years with occlusive artery disease of lower extremity placed intraarterial stent in order to provide adequate blood flow. Intraarterial self-expandable wallstent was 22 and strecker stent was 4. We didn't encounter any technical problem during metallic endoprosthesis placement except one case. Primary technical success rate was 95.2% (20/21). One case with technical failure had bilateral arteria iliaca communis lesion. To obtain a sufficiently wide and smooth vessel lumen may not always possible by Perkütan Transluminal Anjiyoplasti. This insufficiency may minimize by the metallic intravascular stents after from PTA.

**Key words:** common iliac artery, atherosclerosis, metallic stent


### GİRİŞ

Alt ekstremité arterlerinin aterosklerotik tıkanıklıklarının girişimsel yöntemle tedavisinde ilk uygulamalar, Dotter ve Judkins' in 1964 yılında yaptığı koaksial dilatasyonla başlamıştır. Perkütan Translüminal Anjiyoplasti (PTA) şeklinde adlandırılan yöntem zamanla yüksek ve düşük hız devirli anjiyoplasti kateterleri, laser anjiyoplasti, atarektomi aletleri, fibrinolitik ajanlar eklenmiştir (1). Tüm bu yöntemlerde teknik farklı olmakla birlikte amaç, damar lümeninin açılmasını ve özgün çapına ulaşmasını sağlamaya çalışmaktır. PTA, tıkaçıcı damar hastalıklarının tedavisinde etkin bir yöntem olmakla birlikte, bazı yetersizlikleri ve komplikasyonları vardır. Diseksiyonlar, yetersiz lümen genişliği ve elde edilen lümenin düzensiz konturlu oluşu sonucunda restenoz ve reoklüzyonlarla karşılaşmaktadır (2,3). Son yıllarda, böyle olgularda damar segmentlerinde kan akımını sağlamak ve stabil, düzgün, yeterli kadar geniş bir lümen oluşturmak amacıyla metalik stentler kullanılmaya başlanmıştır (4,5). Biz de bu çalışmamızda hastanemiz Girişimsel Radyoloji Bölümünde PTA' nın yetersiz olduğu 21 olguda, 23 lezyona (2 olguda bilateral, 3 lezyonda ucuca 2' şer tane) yeterli damar lümeni

sağlamak amacıyla 22 self-expandable Wallstent ve 4 balon-expandable Strecker stent (Şekil 1,2) yerleştirdik ve bu olguları 2-25 (ort.16 ay) aylık periyot süresince klinik, anjiyografi ve Doppler ultrasonografi ile kontrollerini değerlendirdik.

#### **Intravasküler Stentler**

İlk intravasküler stent düşüncesi ve uygulaması Dotter'e aittir. Paslanmaz çelik sarmal stentleri 1969 tarihinde köpeklerin popliteal arterlerine yerleştirmiş ve etkileri incelenmiştir. Yaklaşık 10 yıl sonra Maass ve ark. (6) genişleyebilir, çelik spiral ve çift heliks spiral stent uygulamalarını bildirmişlerdir. Kısa bir süre sonra Dotter, Cragg ve ark. (7, 8) termal bellekli nikel-titanyum alaşımlarının (nitinol) spiral stent olarak kullanımını ve perkütan translüminal yerleştirilmelerini göstermişlerdir. Bu çalışmaları 80'li yıllarda Palmaz'ın (9, 10) kateter aracılığıyla genişletilen, ince paslanmaz çelik tellerden yapılmış silindirik stentleri ve Wright, Charnsangavej, Gianturco'nun kendiliğinden genişleyen zig zag (Z stent) stentleri izlemiştir (11-13). Wallstent olarak bilinen çelik monofilamanlardan dokunmuş, kendiliğinden genişleme özelliğine sahip silindirik ağ şeklindeki stentler, 1986' da ilk kez Sigwart




**Şekil 1.** Strecker endoprotezi yerleştirme

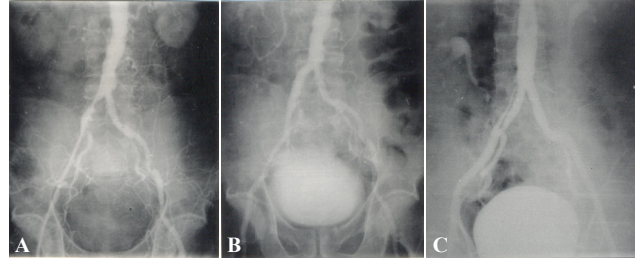
ve ark. (14) tarafından insan periferik ve koroner damarlarına implante edilmiştir. Aynı yıllarda Strecker'in 0.1 mm çapında tantalum telden örülmüş, balon kateter ile genişletilen tübüler stentleri ve Rubin ve Gianturco' nun balon kateter ile genişletilen, cerrahi sûtür telinin silindirik şekilde sarılmasından oluşan stentleri bildirilmiştir (15, 16).

#### GEREÇ ve YÖNTEM

Hastanemiz Radyoloji Bölümü Girişimsel Radyoloji Ünitesinde alt ekstremitte tıkaçıcı arter hastalığı olan, 38-64 yaş aralığında, 1 kadın 20 erkek, toplam 21 olguda 23 lezyona yeterli kan akımını sağlamak amacıyla, intraarteriyel 22 self-expandable wallstent, 4 balon-expandable Strecker stent yerleştirildi. Yirmiüç tıkaçıcı lezyonun 7 tanesi oklüzyondu ve bu lezyonlara önce rekanalizasyon amacıyla ROTACS (Rotational Angioplasty Catheter System) anjioplasti uygulandı. ROTACS uygulanan 7 lezyona ve 16 stenoze segmente PTA uygulandı. PTA'nın yetersizliği ya da komplikasyonları nedeni ile bu toplam 23 lezyona intravasküler metalik endoprotez yerleştirildi. Endoprotez yerleştirilen lezyonların 20'si ana iliak arterde, 2'si iliofemoral arterde, 1'i yüzeyel femoral arterde idi. Görüntüleme ve tedavi amaçlı çalışmalarımız, Girişimsel Radyoloji Ünitesinde, Siemens Angioskop Koordinat Teleskopik tablolu muayene masası (1000 Ma 125 KV) jeneratörü olan Seriografi ve Sinografi yapabilen televizyon cihaz ile gerçekleştirildi. Bütün olgular ünitemize Kardiyovasküler Cerrahi Kliniğinden alt ekstremitte ajiografisi



**Şekil 2.** Wallstent endoprotezi yerleştirme esnasında serbestleştirme aşamaları

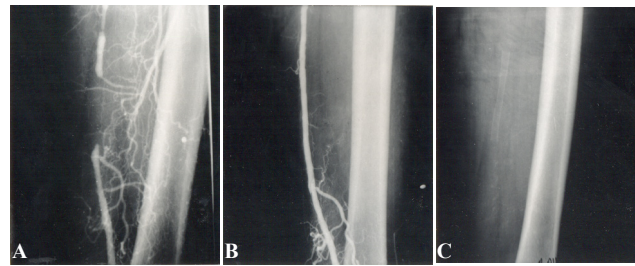


**Şekil 3.** A-Sağ ana iliak arterde stenoze segment B-Lezyona Strecker stent yerleştirildi. C-Sağ ana iliak arterin dilate edilmiş hali.

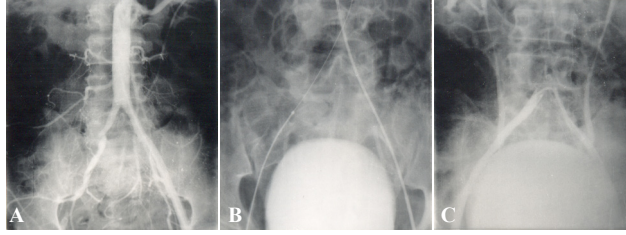
istemi ile gönderildi. Tüm olguların AIDS (HIV), Hepatit (HBsAG) ve Hemostaz testleri kontrol edildi. Tam tıkalıklığı olup rekanalizasyon amacı ile ROTACS uygulanan 7 lezyonun 5' i ana iliak arterde, 5-10 cm uzunluğunda, 2'si iliofemoral arterde 15-17 cm uzunluğunda, 1'i ise yüzeyel femoral arterde 5 cm uzunluğunda idi. Bu olgularda, lezyon bölgesine ilerletilen ROTACS kateteri 200 devir / dak. hızla döndürülüp, hafifçe lezyona doğru itilerek, lezyon rekanalize edildi ve PTA uygulandı. Bu 7 olguda reoklüzyon riskinin yüksekliği nedeni ile Kardiyovasküler Cerrahi Kliniği ile konsülte ederek lezyon bölgesine metalik endoprotez yerleştirilmesine karar verildi. PTA uygulanan 16 arteriyel stenotik lezyonda ise; 11 olguda elde edilen lümen çapları yetersiz ve konturları düzensiz olduğundan, 5 olguda PTA sırasında subintimal diseksiyon geliştiğinden metalik endoprotez yerleştirmeye karar verildi. Tüm olgular femoral arter yoluyla değerlendirildi. 1 olguda kontrateral antegrad yaklaşımla stent yerleştirildi. Diğer olgularda ise ipsilateral retrograd yaklaşımda bulunuldu (Şekil 3: A,B,C)(Şekil 4: A,B,C) (Şekil 5: A,B,C).

#### BULGULAR

Yirmi bir olguda 23 lezyona 22 Wallstent ve 4 Strecker stent yerleştirildi. Metalik endoprotez yerleştirme sırasında bir olgu hariç, herhangi bir teknik başarısızlık oluşmadı (Primer Teknik Başarı %95.2). Teknik başarısızlık olan bir olguda bilateral ana iliak arter lezyonu mevcuttu. Sağ ana iliak arterde %90 stenoze, 2 cm'lik lezyon, sol ana iliak arterde 10 cm' lik tam tıkanıklık mevcuttu. Bu hastada ilk önce



**Şekil 4.** A-Sol yüzeyel femoral arterde oklüde segment B- Lezyonun ROTACS ve PTA ile rekanalizasyonu sonrası wallstent yerleştirilmiş hali C-Wallstentin direk radyografik görünümü.



**Şekil 5.** A-Sağ iliofemoral arterde oklüde segment B-Lezyonun ROTACS ile rekanalizasyonu C-Lezyona uçuca 2 wallstent yerleştirildi.

sağ ana iliak arterdeki stenoz segmente PTA uygulandı ve wallstent başarıyla yerleştirildi. Aynı seansta sol tarafa girişimde bulunarak ROTACS anjioplasti, PTA uygulandı ve wallstent yerleştirildi. Stent yerleştirdikten sonra, lezyonun bir kısmının stentin dışında kaldığının saptanması üzerine bu kısmı da kapsayacak şekilde ikinci bir wallstent yerleştirmeye karar verildi. Fakat bu işlem sırasında stent içinde tromboz oluştu ve distal embolizasyon gelişti. Bu hasta acilen KVC servisine sevk edilerek embolektomi yapıldı. Diabetes Mellitus ve Koroner Arter Hastalığı olan bir olgunun sol ana iliak arterine 4 cm' lik Strecker stent başarıyla yerleştirildi. Bu olgu 1ay sonra kardiyak arrest ile ex oldu. İki olgu ise birkaç kez kontrole çağırılmamıza rağmen müracaat etmedi. Yukarıda bahsedilen 4 olgu dışındaki 17 olgu 2-25 ay (ortalama 16) süre ile takip edildi. Takip protokolümüz klinik muayene, kontrol anjiyografi ve Doppler US' den oluşmaktaydı. Takip edilen 17 olgudan iki taraflı ana iliak arterlere wallstent yerleştirilen bir olguda, 6 ay sonraki kontrolünde, kliniğinin düzelmediğini ifade etmesi üzerine yapılan kontrol anjiyografisinde, sol ana iliak arterdeki wallstentte reoklüzyon saptandı. Bu hasta KVC ile konsülte edildi ve stent distalinde kollateral akımın yeterli olması nedeni ile medikal tedavi ile takibine karar verildi. Yerleştirilen diğer metalik endoprotezlerde, erken dönemde (1-30 gün) ve uzun süreli takiplerde restenoz ve reoklüzyon saptanmadı. Takip edilen olgulardan iki tanesinde klinik olarak belirgin iyileşme olmasına rağmen, semptomları tamamen kaybolmadı. Bu iki olgunun kontrol anjiyografilerinde stentlerin tam açık olduğunu gözlemlendi. Bu olgularda daha önceden de saptanan tibiyal arter düzeyindeki tıkaçıcı lezyonların, semptomların tamamen kaybolmamasından sorumlu olduğu düşünüldü. 14 olgu ise asemptomatik hale geldi.

Sonuç olarak, uzun süreli takipte (ort. 16 ay), olguların girişim öncesi ve sonrası klinik olarak Fontaine sınıflamasına göre dağılımını şu şekilde saptadık: Bütün olgularda girişim sırasında teknik başarı oranı %95,2, uzun süreli takipte klinik başarı ve stent açık kalma oranları kümülatif

olarak (22 Wallstent + 4 Strecker stent) şu şekildedir:

Klinik Başarı : %94.1 (16/17)

Stent Açık Kalma Oranı: % 95 (19/ 20 stent (17 hastada)

## TARTIŞMA

Girişimsel Radyoloji, son yıllarda birçok alanda gelişme göstermektedir. Özellikle cerrahi mümkün olmayan ve cerrahi morbidite mortalitesi yüksek olgularda cerrahi dışındaki yollarla tedaviyi mümkün kılan bu dalın en çok geliştiği alanlardan birisi de tıkaçıcı damar hastalıklarının tedavisidir. Bu tür hastaların çoğunluğu aterosklerotik orijinli olup, örneğin aortoiliak tıkaçıcı lezyonu olan hastaların %34'ünde koroner kalp hastalığı da bulunmaktadır. Bu hastalarda aortofemoral bypass ameliyatı sonrası erken postoperatif ölümlerin %67'si myokard infarktüsüne bağlıdır (10, 17, 18). Bu nedenle bu lezyonların cerrahi dışı yaklaşımla tedavisi önemlidir. Girişimsel Radyolojik tedavinin bu alandaki uygulamaları ilk defa 1974 yılında geliştirilen ve hala başarı ile uygulanan PTA ile başlamıştır (19). İnkompakt arteriyel tıkanıklıklara PTA uygulamasına başlandıktan sonra, komplet tıkanıklıkların rekanalizasyonu amacı ile de çeşitli teknikler geliştirilmiştir. Bu konuda ilk olarak kılavuz teller kullanılmış, giderek daha az invaziv ve güvenli olan yüksek ve düşük hız devirli kateterler, lazer anjioplasti gibi teknikler geliştirilmiştir. Bölümümüzde ROTACS 1989' dan bu yana başarı ile kullanılmaktadır. PTA ile özellikle komplike, kalsifiye, eksantrik ve uzun segmenter stenozlarda ve oklüzyonların rekanalizasyonundan sonra, yeterli genişlikte ve düzgün yüzeyli damar lümeni elde etmek her zaman mümkün olmamaktadır. Ayrıca subintimal diseksiyon gibi komplikasyonlarla da karşılaşmaktadır. Tüm bu gibi durumlarda lezyon bölgesinde bozulan kan akımına damar duvarında oluşan hasar da eklenince trombosit birikimi ve fibrin oluşumu ile tromboz gelişmektedir. Ayrıca damar çapında elastik küçülme ve media tabakasının uyarılması ile fibroblastlar proliferasyon sonucu, erken ve geç dönem komplikasyonları olarak restenoz ve reoklüzyonlar ortaya çıkmaktadır (2, 3). Örneğin ana iliak arter PTA işleminden sonraki 6 ay içinde %10-30 olguda rekürrens olmaktadır. Bir yıllık başarı oranı ise % 34-80 arasında değişmektedir (20, 21). Femoropopliteal lezyonlara uygulanan PTA' dan sonra ise %25-35 restenoz izlenmektedir (22).

PTA'nın bu yetersizlik ve komplikasyonlarını ortadan kaldırarak, PTA'dan sonra yeterli genişlikte ve düzgün konturlu bir damar lümeni elde etmek amacı ile mekanik destek biçiminde intravasküler stentler geliştirilmiştir. Çalışmamızın sonuçlarında görüldüğü gibi alt ekstremité tıkaçıcı arter hastalıklarının tedavisinde, metalik endoprotez uygulamasının başarı oranı oldukça yüksek olup (%90-95), cerrahi tedavi olan aortofemoral by-pass ın %94-98' lik başarı oranlarına yakındır (23, 24).

## KAYNAKLAR

1. Fischell TA, Stadius ML. New technologies for the treatment of obstructive arterial disease. *Cathet Cardiovasc Diagn* 1991;22(3):205-33.
2. Rösch J, Keller FS, Kaufman JA. The birth, early years, and future of interventional radiology. *J Vasc Interv Radiol* 2003;14(7):841-53.
3. Becker GC, Katzenm BT Noncoronary Angioplasty. *Radiology* 1989;170: 921-40.
4. Peeters P, Bosiers M, Verbist J, Deloosse K, Heublein B. Preliminary results after application of absorbable metal stents in patients with critical limb ischemia. *J Endovasc Ther* 2005;12(1):1-5.
5. Wholey MH. Advances in balloon technology and reperfusion devices for peripheral circulation. *AM J Cardiol* 1988;61:87g -95g .
6. Maass D, Zollikofer CL, Largiadèr F, Senning A. Radiological follow-up of transluminally inserted vascular endoprostheses: an experimental study using expanding spirals. *Radiology* 1984;152(3):659-63.

Olgu sayısı	Girişim öncesi	Girişim sonrası
1	F4	F2A
1	F3	F3
1	F3	F2A
3	F3	F1
8	F2B	F1
3	F2A	F1

7. Dotter CT, Buschmann RW, McKinney MK, Rösch J. Transluminal expandable nitinol coil stent grafting: preliminary report. *Radiology* 1983;147(1):259-60.
8. Cragg A, Lund G, Rysavy J, Castaneda F, Castaneda-Zuniga W, Amplatz K. Nonsurgical placement of arterial endoprostheses: a new technique using nitinol wire. *Radiology* 1983;147(1):261-3.
9. Palmaz JC, Sibbitt RR, Tio FO, Reuter SR, Peters JE, Garcia F. Expandable intraluminal vascular graft: a feasibility study. *Surgery* 1986;99(2):199-205.
10. Palmaz JC, Garcia OJ, Schatz RA, et al. Placement of balloon-expandable intraluminal stents in iliac arteries: first 171 procedures. *Radiology* 1990;174(3 Pt 2):969-75.
11. Rollins N, Wright KC, Charnsangavej C, Wallace S, Gianturco C. Self-expanding metallic stents: preliminary evaluation in an atherosclerotic model. *Radiology* 1987;163(3):739-42.
12. Lawrence DD Jr, Charnsangavej C, Wright KC, Gianturco C, Wallace S. Percutaneous endovascular graft: experimental evaluation. *Radiology* 1987;163(2):357-60.
13. Wright KC, Wallace S, Charnsangavej C, Carrasco CH, Gianturco C. Percutaneous endovascular stents: an experimental evaluation. *Radiology* 1985;56(1):69-72.
14. Sigwart U, Puel J, Mirkovitch V, Joffre F, Kappenberger L. Intravascular stents to prevent occlusion and restenosis after transluminal angioplasty. *N Engl J Med* 1987;316(12):701-6.
15. Barth KH, Virmani R, Strecker EP, Savin MA, Lindisch D, Matsumoto AH, Teitelbaum GP. Flexible tantalum stents implanted in aortas and iliac arteries: effects in normal canines. *Radiology* 1990;175(1):91-6.
16. Duprat G Jr, Wright KC, Charnsangavej C, Wallace S, Gianturco C. Flexible balloon-expanded stent for small vessels. Work in progress. *Radiology* 1987;162(1 Pt 1):276-8.
17. Rees CR, Palmaz JC, Garcia O. Angioplasty and stenting of completely occluded iliac arteries. *Radiology* 1989;172(3 Pt 2):953-9.
18. Jackson MR, Belott TP, Dickason T. The consequences of a failed femoropopliteal bypass grafting: comparison of saphenous vein and PTFE grafts. *J Vasc Surg* 2000;32(3):498-504; 504-5.
19. Dotter CT, Judkins MP. Transluminal treatment of arteriosclerotic obstruction. Description of a new technic and a preliminary report of its application. 1964. *Radiology* 1989;172(3 Pt 2):904-20.
20. Raillat C, Rousseau H, Joffre F, Roux D. Treatment of iliac artery stenoses with the Wallstent endoprosthesis. *Am J Roentgenol* 1990;154(3):613-6.
21. Babacan MK, Karagöz H, Zorlutuna Y, Taşdemir O, Yakut C, Bayazit k. Periferik arter tıkanıklığının tedavisinde translüminal anjiyoplasti. *Mavi Bülten* 18: 1986; 217-222.
22. Rousseau H, Puel J, Joffre F. Self-expanding endovascular prosthesis: an experimental study. *Radiology* 1987;164(3):709-14.
23. Nicoloff AD, Taylor LM Jr, McLafferty RB, Moneta GL, Porter JM. Patient recovery after infrainguinal bypass grafting for limb salvage. *J Vasc Surg* 1998 ;27(2):256-63; discussion 264-6.
24. Lin JC, Kolvenbach R, Schwierz E, Wassiljew S. Total laparoscopic aortofemoral bypass as a routine procedure for the treatment of aortoiliac occlusive disease. *Vascular* 2005;13(2):80-3.