

## Dokuz Yaşında Bir ANCA İlişkili Vaskülit ANCA Associated with Vasculitis in A 9-Year-Old

<sup>1</sup>A. Midhat Elmaci, <sup>2</sup>Selver Özekinci, <sup>3</sup>Ahmet Baran

<sup>1</sup>Dr. Faruk Sükan Doğum ve Çocuk Hastanesi, Çocuk Nefroloji Kliniği, Konya

<sup>2</sup>Dicle Üniversitesi Tıp Fakültesi, Patoloji B.D., Diyarbakır

<sup>3</sup>Diyarbakır Çocuk Hastalıkları Hastanesi, Radyoloji Kliniği, Diyarbakır

### Özet

Antinötrofil sitoplazmik antikor (ANCA) ilişkili küçük damar vaskülit, böbrek tutulumunun en ciddi ve ortak bulgusu olan ve hayatı tehdit eden bir hastalık grubudur. Mikroskopik polianjitis (MPA) çocuklarda nadir görülen bir vaskülit olup, pauci-immun hızlı ilerleyen glomerulonefrit ve pulmoner-renal sendrom ile karakterizedir. Dokuz yaşında bir erkek çocuk döküntü, artralji ve idrar renginin koyulaşması şikayeti ile kliniğe yatırıldı. İdrar analizinde proteinüri ve hematüri mevcuttu. Hastanın laboratuvar incelemesinde anemi, böbrek yetmezliği ve p-ANCA pozitifliği saptandı. Toraks BT'sinde yaygın infiltrasyon mevcuttu. Böbrek biyopsisinde kresentik glomerulonefrit vardı, immunfloresan inceleme negatifti. Hastada mevcut bulgularla MPA düşünüldü. Yüksek doz metil prednizolon, yüksek doz siklofosamid tedavisi verildi, böbrek fonksiyonlarında ve akciğer bulgularında belirgin düzelmeye gözlemlendi.

**Anahtar kelimeler:** Vaskülit, ANCA, çocuk

### Abstract

Antineutrophil cytoplasmic autoantibody (ANCA) associated small vessel vasculitis constitutes a group of life-threatening diseases and renal involvement is its most severe and common manifestation. Microscopic polyangiitis (MPA) is a rare form of such vasculitis in children characterized by pulmonary-renal syndrome with pauci-immune rapidly progressive glomerulonephritis. A 9-year-old boy was admitted to our hospital because of rash, arthralgia and dark urine. Urine analyses showed hematuria and proteinuria. Blood examination revealed anemia, renal failure and positive p-ANCA. A chest CT revealed diffuse infiltration. The renal biopsy demonstrated crescentic glomerulonephritis, immunofluorescent examination was negative. He was diagnosed MPA. High-dose methylprednisolone and high-dose cyclophosphamide therapy improved all of the lung infiltrates and renal function.

**Key words:** Vasculitis, ANCA, child

### GİRİŞ

Sistemik vaskülitler, böbreklerle birlikte diğer tüm organlarda tutarak önemli bir morbidite sebebi olabilmektedir. Pauci-immun küçük damar vaskülitleri çocukluk çağına nadir görülen, böbrek biyopsisinde immun floresan ile minimal ya da hiç boyanma olmaması ile karakterizedir. Vasküler duvarda nötrofil infiltrasyonu, glomerul ve küçük damarlarda değişik derecelerde fibrinoid nekroz şeklinde tipik vaskülit bulguları mevcuttur. Wegener granülomatosis (WG) ve Churg-Strauss sendromu (CSS) granümatöz hastalıktır. Mikroskopik polianjitis sistemik, granümatöz olmayan pauci-immun küçük damar vaskülitidir (1). Bu yazıda renal ve pulmoner tutulumu olan MPA düşündüğümüz bir olgu sunulmuştur.

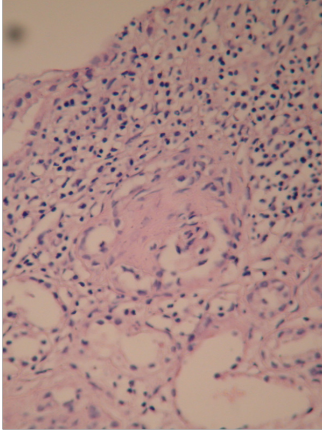
### OLGU

Dokuz yaşında erkek halsizlik, diz ağrısı, idrar renginin koyulaşması şikayeti ile müracaat etti. Özgeçmişinde özellik olmayan hastanın soygeçmişinde anne-baba akraba, 4 yaşında bir kardeşinin böbrek yetmezliğinden öldüğü öğrenildi. Fizik muayenesinde; kan basıncı 110/60 mmHg, vücut sıcaklığı 36,7 C, cilt soluk, her iki alt ekstremitede yer yer eritematöz döküntü mevcuttu, artrit bulgusu ve ödem saptanmadı. Solunum sistemi, kardiyovasküler sistem ve batin muayenesi normaldi. İdrar analizinde protein 2+, mikroskopide bol eritrosit saptandı. Serum üre 55 mg/dL, kreatinin 1.2 mg/dL, albumin 2.7 g/dL, kolesterol, trigliserit ve elektrolitleri normaldi. Hemoglobin 9.5 g/dL, lökosit 7.2 10<sup>9</sup>/mm<sup>3</sup>, trombosit 455 10<sup>9</sup>/mm<sup>3</sup>. Sedim 55 mm/s, CRP 48 mg/l. ANA negatif, C3 90 mg/dL, C4 30 mg/dL. Ultrasonografisinde sağ böbrek 107 mm,

sol böbrek 105 mm, parankim ekosu grade-1 artmıştı. Hastaya böbrek biyopsisi yapıldı, biyopside 8 glomerul izlendi, bir glomerulde kresent saptandı, immunfloresan boyama negatifti, damar duvarında az sayıda, intertisyumda yoğun olmak üzere lenfosit infiltrasyonu mevcuttu (Şekil 1). Yüksek doz metil prednizolon iv (30 mg/kg) 3 doz verildi sonrasında idame (2 mg/kg) po devam edildi. Hastanın yatışının 2. haftasında öksürük, göğüs ağrısı, ateş şikayeti oldu, solunum sistemi muayenesinde bilateral krepitan ral mevcuttu, diğer sistem muayeneleri normaldi. Akciğer grafisinde bilateral yaygın infiltrasyonu mevcuttu (Şekil 2). Toraks BT'nde bilateral buzlu cam görünümü, paranazal sinüs BT'nde pansinüzit saptandı (Şekil 3,4). Serum p-ANCA pozitif, c-ANCA negatifti, ELISA yöntemi ile de MPO-ANCA pozitif saptandı. Ekokardiyografi ve göz muayenesi normaldi. EMG'de anormallik saptanmadı. Hastaya yüksek doz iv siklofosamid (500/m2/gün) tedavisi verildi. Akciğer bulgularında klinik ve radyolojik düzelmeye gözlemlendi. Kontrol serum üre 45 mg/dL, kreatinin 0.8 mg/dL, sedim 17 mm/s, CRP 3.4 mg/l.

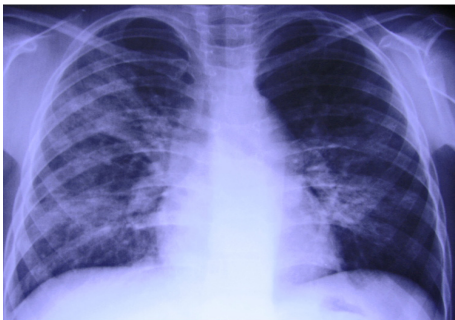### TARTIŞMA

Pauci-immun küçük damar vaskülit ve glomerulonefrit, immun floresanda boyanmanın olmaması yada çok az olması ile immun kompleks vaskülitlerinden ayrılır. Wegener granülatosis ve CSS'nun tanımlayıcı bulguları biyopsi ile kanıtlanan granülatöz hastalıktır ve CSS'da eozinofili vardır (1). Mikroskopik polianjitis, küçük damarları tutan, böbrek ve/veya akciğer bulgularının ön planda olduğu, ANCA ile yakın ilişkili, çocuklarda nadir görülen non-granülatöz sistemik bir vaskülitir. Hastalık çocuklarda

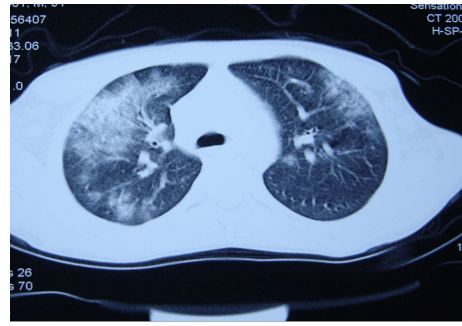


**Şekil 1.** 400X, H&E, glomerülde kresent görünümü.

nadir görüldüğü için epidemiyolojik, etiyolojik ve patogenez ile ilgili bilgi yeterli değildir ve bu sebeple geçerli tanı kriterleri geliştirmek zordur. Çocukluk çağında sıklığı bilinmemektedir. Erişkinlerde 55-70 yaş arası pik yapmakla birlikte, tüm yaşlarda görülebilmektedir (1,2). Hastalıkta temel bulgular böbrek ve akciğer tutulumu ile ortaya çıkar. Hematüri, proteinüri, hipertansiyon ve çeşitli düzeyde renal fonksiyon bozukluğunun eşlik ettiği hızlı ilerleyici glomerulonefrit tablosu kliniğe hakimdir. Mikroskopik polianjitis de böbrek %90, kas ve iskelet sistemi %60, GİS %50, deri %40, akciğerler %40 ve santral sinir sistemi %30 sıklıkta görülen organ tutulumlarıdır (2). Hastamızda böbrek, akciğer ve deri tutulumu mevcuttu, kas ve iskelet sistemi tutulumu açısından EMG'si normaldi. Granümatöz doku reaksiyonu olmaksızın pulmoner tutulum hastaların yaklaşık 1/3'ünde görülür. Bu olgularda hayatı tehdit eden komplikasyon pulmoner alveoler hemorajidir. Hastamızda başlangıç semptomları böbrek ve deri tutulumu ile olup daha sonra akciğer bulguları ortaya çıkmıştır. Mikroskopik polianjitisli hastalarda renal tutulum prognozu önemli ölçüde etkiler, en önemli sorunlardan biri tanının gecikmesidir. Renal yetmezlik gelişmeden tedavi başlanılmalıdır. İmmün birikim içermeyen nekrotizan vaskülit ve kresentik glomerulonefrit hastalığın böbrek biyopsi bulgularıdır. Kapiller ve venüllerin fibrinoid nekrozu ve polimorf infiltrasyonu gözlenir (3). Hastamıza yapılan böbrek biyopsisinde kresentik glomerulonefrit saptanmıştır.

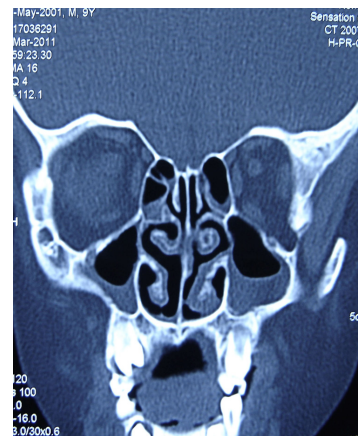

**Şekil 2.** Olgunun akciğer grafisinde bilateral yaygın infiltrasyon.



**Şekil 3.** Olgunun akciğer BT'sinde buzlu cam görünümü.

ANCA pozitifliği pauci-immun küçük damar vaskülitlerinde %80 mevcuttur. İmmülofluoresan teknik ile çalışmada c-ANCA ve p-ANCA terimleri, daha özgül olan ELISA yöntemi ile çalışmalarda PR3-ANCA ve MPO-ANCA terimleri kullanılır. ANCA ilişkili sistemik vaskülit düşünülen hastalarda her iki yöntemde ANCA çalışılması önerilmektedir (4). Spesifik antijen sınıflandırması sadece WG ve MPA'yı ayırmada işe yarar. Wegener granümatozisli hastaların %87'si PR3-ANCA pozitif, %11 MPO-ANCA pozitif ve %2'si negatiftir (5). Hastamızda hem immülofluoresan hem de ELISA yöntemi ile MPO-ANCA pozitifliği saptanmıştır. ANCA pozitifliği MPA'da %90'dan fazla saptanmaktadır. Sıklıkla MPO-ANCA, nadiren PR3-ANCA pozitif bulunur. Serum kompleman düzeyleri normaldir. Sedim ve diğer akut faz reaktanları artmıştır ve lökositoz, trombositoz ve anemi gözlemlenir (4). Olgumuzun anemisi mevcut olup akut faz reaktanları yüksek, C3 ve C4 düzeyleri normaldi. Mikroskopik polianjitis tanısı klinik bulgular ile etkilenmiş organdan yapılan biyopsiler ile tanı konur. Ateş, kilo kaybı, vaskülitik döküntü, artralji ve pulmoner tutulum siktir. Ayırıcı tanıda göz önünde bulundurulması gereken başlıca hastalıklar WG ve CSS'dur (1,4). Bu hastalıklarda biyopside granümatöz bulgular, üst solunum yollarında destrüktif ve akciğerde nodüler lezyonlar olup ayrıca PR3-ANCA birlikteliği ayırıcı tanıda yardımcı olabilir. c-ANCA aktif WG hastalığında %70-90 pozitifdir ve WG'una özgüllüğü yüksektir (5). Bu hastalık



**Şekil 4.** Olgunun paranasal sinüs BT'sinde pansinüzit.

çocuklarda nadir olup yıllık insidans milyonda 1-2 kadar rapor edilirken, bu oran erişkinlerde 1-2/100 000'dir. Wegener granülopatisinin klinik bulguları, kulak, burun, subglottik darlık ve akciğer tutulumuyla beraber glomerulonefrit şeklinde gelir. Churg-Strauss sendromu bronkospazm, eosinofili ve pulmoner infiltratlarla beraber vaskülitin sistemik bulguları ile karakterizedir. Wegener granülopatisi, MPA ve CSS'da sinüzit görülebilir. Hastamızda pansinüzit mevcut olup kemik yapıda herhangi bir destrüksiyon ve nazal ülser saptanmadı. Sinüs graflerinde kemik erozyonları WG için tipik olup ilerlemiş vakalarda kliniğe "eyer deformasyonu" şeklinde yansır, septal tutulum ile birlikte nazal ülserler de görülebilir (1). Oftalmolojik değerlendirmede episklerit, üveit veya optik nörit olabilir. Olgumuzun göz muayenesi normal olarak değerlendirilmiştir.

Wegener granülopatisi ve MPA'nin klinik bulguları arasında benzerlikler bulunması ve çocukluk çağında rapor edilen olguların sınıflandırılmasında yetersizlik ihtimalinin olması, mevcut durumu daha komplike hale getirmektedir. Küçük damar vaskülitlerinin incelendiği 38 hastanın kayıtlarında MPA, WG'nden 2,5 kat daha fazla görülmektedir (6). Pauci-immun vaskülitlerin tedavisi genellikle benzer prensiplere dayanmaktadır. İmmunosupresif tedavi ile bu grup hastalığın prognozunda belirgin düzelme tespit edilmiştir. Prednizolon-siklofosfamid tedavisi yalnız başına prednizolon tedavisi ile karşılaştırıldığında remisyon sağlama ve nüksü engelleme açısından daha üstün bulunmuştur (4). İdame tedavisi olarak azothiopirin, mikofenolat mofetil veya metotreksat kullanılabilir (1). Yaşamı tehdit eden organ tutulumunda plazmaferez yararlı olabilir.

Tedaviye dirençli vakalarda diğer bir seçenek IVIG kullanımınıdır. Tüm tedaviye yanıtız vakalarda TNF-alfa blokörü, poliklonal antitimosit globulin, monoklonal anti-T hücre antikorları, anti-CD20 monoklonal antikorları alternatif tedavi seçenekleri olabilir (2). Hastalığın prognozu agresif immunsupresif tedavi yapılmadığında oldukça kötüdür. Hastaların yaklaşık % 25'inde hastalık ilk iki yılda nüks etmektedir. Mikroskopik polianjitis de 5 yıllık sağ kalım % 60 düzeyindedir (3).

Sonuç olarak MPA, çocukluk çağında nadir görülen, ciddi pulmoner tutulumu ile hayatı tehdit edebilen bir hastalık olup erken dönemde tanı konulması ve agresif immunsupresif tedavi gerekir.

#### KAYNAKLAR

1. Nester CM, DB Thomas, and DS Gibson. Kidney in systemic lupus erythematosus and vasculitis. In: Kher KK, Schnaper HW, Makker SP (eds). *Clinical Pediatric Nephrology*. Second edition. Informa UK Ltd, 2007: 245-60.
2. Meyers KEC, Burnham JM. ANCA-positive vasculitis/pauciimmun glomerulonephritis. In Kaplan Bs, Meyers KEC, eds. *Pediatric nephrology and Urology The Requisites in Pediatrics*. 1st ed. Philadelphia:Elsevier Mosby; 2004:185-90.
3. Savage CO, Harper L, Adu D: Primary systemic vasculitis. *Lancet* 1997; 349: 553-8.
4. Serdaroğlu E. Sistemik Vaskülitler. *T Klin Pediatri* 2008;4:79-106.
5. Rao JK, Weinberger M, Oddone EZ, Allen NB, Landsman P, Feussner JR. The role of antineutrophil cytoplasmic antibody (c-ANCA) testing in the diagnosis of Wegener granulomatosis. A literature review and meta-analysis. *Ann Intern Med* 1995;123(12):925-32.
6. Lhote F, Guillevin L. Polyarteritis nodosa, mikroskopik polyangi-itisi, and Churg-Strauss syndrome. Clinical aspects and treatment. *Rheum Dis Clin North Am* 1995;21:911.