

Konjenital Lober Amfizem

Congenital Lobar Emphysema

¹Nuriye Tarakçı, ¹Murat Konak, ²Tamer Altınok, ³Sevgi Pekcan, ⁴Kemal Ödev, ⁴Rahmi Örs

Necmettin Erbakan Üniversitesi, Meram Tıp Fakültesi, ¹Neonataloji, ²Göğüs Cerrahisi, ³Pediyatrik Göğüs Hastalıkları ve ⁴Radyoloji A.D., Konya

Özet

Konjenital lobar amfizem (KLA) yenidoğan döneminde ortaya çıkan akciğerin nadir gelişimsel anomalisidir. Onüç günlük kız bebek primer pulmoner hipoplazi nedeniyle ünitemize kabul edildi. Şiddetli dispne ve siyanozu olan hastanın göğüs grafisinde ve toraks tomografisinde KLA ve pulmoner hipoplazi saptandı. Operasyon planlanan hastada pulmoner hipoplazi varlığı prognozu ağırlaştıracağından MR anjiyografi çekildi ve pulmoner damarlanmanın normal olması üzerine opere edildi. Biz bu olgumuz ile KLA'e eşlik edebilecek ek patolojilerin (pulmoner hipoplazi gibi) ileri görüntüleme yöntemlerinin kullanılması ile saptanmasının ameliyat sonrası prognozu etkileyebileceğini vurgulamak istedik.

Anahtar kelimeler: Konjenital lobar amfizem, yenidoğan, tedavi, tanı

Abstract

Congenital lobar emphysema (CLE) is a rare anomaly of lung development that presents in the neonatal period. A 13-day-old girl baby was admitted to our unit because of primary pulmonary hypoplasia. She had presented with severe dyspnea and cyanosis, where chest radiograph and chest computed tomography showed CLE and pulmonary hypoplasia. Pulmonary hypoplasia may worsen prognosis of patient. There fore, we performed a pulmonary magnetic resonance angiography in our patient. Pulmonary vasculature was normal on magnetic resonance angiography. After ward, our patient was operated. In here we would like to highlight that the use of advanced imaging techniques can identify additional pathologies which may affect prognosis after surgery.

Key words: Congenital lobar emphysema, neonate, treatment, diagnosis

GİRİŞ

Konjenital lobar amfizem (KLA) yaklaşık 20000 ila 30000 doğumda bir görülen akciğerin nadir konjenital anomalisidir (1). Akut solunum yetmezliğinden tekrarlayan enfeksiyon ve takipne ataklarına kadar değişen klinik tablo ile ortaya çıkabileceği gibi bir kısmı asemptomatik olabilir (2). Antenatal görüntüleme yöntemleri ile asemptomatik veya hafif semptomatik vakalar kolayca tanınabilmektedir. Hastaların özellikle kontrolateral akciğerin aşırı havalanmasına neden olabilecek akciğer hipoplazisi, diyafragma hernisi ve konjenital kistik adenoid malformasyonundan ayırt edilmesi prognostik açıdan büyük önem taşımaktadır. Biz burada kliniğimize konjenital pnömoni, ateletaksi ve primer pulmoner hipoplazi ön tanısı ile sevk edilen konjenital lobar amfizemli bir yenidoğan olgusunu sunduk.

OLGU

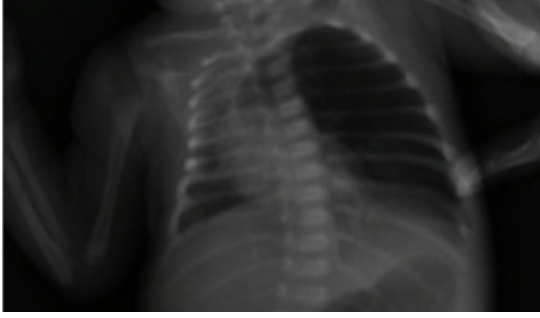Otu yaşında G3P3 anneden sezaryen ile 3750 gr olarak doğan term kız bebek 13 günlük iken beslenme sırasında morarma olması üzerine sağlık kuruluşuna başvurmuş. Ateletaksi ve pnömoni ön tanıları ile izlenen hastanın solunum sıkıntısının daha da artması üzerine pnömoni, hipoplazik akciğer ön tanıları ile kliniğimize sevk edildi. Hastanın prenatal dönemde takibinin olmadığı öğrenildi. Fizik muayenesinde; genel durum kötü, ağırlık: 3650 gr (90 persentil), BÇ: 35 cm (90 persentil), vücut ısısı: 36.8 °C (aksiller), nabız: 148 /dk, SS: 76/dk ve oksijen saturasyonu: %85 idi. Peroral siyanozu, interkostal ve subkostal çekilmeleri olan hastanın sol akciğer alanında solunum seslerinin azalmıştı ve kalp tepe atımı sağ hemitoraksta daha net duyulmaktaydı. Diğer sistem muayenesinde

patolojiye rastlanmadı.

Laboratuar tetkiklerinde tam kan sayımı, akut faz reaktanları normaldi. Kan gazında respiratuar asidoz mevcuttu (pH: 7.21, pCO₂: 75 mmHg, HC^o3: 25 mmHg). Batın USG'de mesane komşuluğunda kistik lezyonlar gözlemlendi. Ekokradyyografik incelemesi normaldi. Akciğer grafisinde; sol akciğerin sağa doğru deviasyonu ve sol üst lobda belirgin havalanma artışı, kalbin sağa yer değiştirdiği ve mediastinal şift olduğu saptandı (Şekil 1). Tekrarlanan akciğer grafilerinde shiftin artması üzerine toraks tomografisi çekildi ve KLA, pulmoner hipoplazi ve infiltratif alanların olduğu saptandı (Şekil 2). Solunum sıkıntısı artan hasta mekanik ventilatöre bağlandı ve antibiyotik tedavisi başlandı. Bir kaç kez ekstübasyon denendi ancak başarılı olmadı. Hastada klinik düzelleme olmaması üzerine etkilenen lobu devre dışı bırakacak şekilde selektif endobronşial entübasyonla kontrollü ventilasyon uygulandı. Siyanoz ataklarının ekstübe olduğu dönemlerde sıklığı ve solunum sıkıntısının arttığı görüldü. Sağ akciğer parankiminin totale yakın hipoplazik olması üzerine sağ akciğer pulmoner vaskülarizasyonu görmek için akciğer MR anjiyografi çekildi (Şekil 3). Sağ akciğer vaskülarizasyonu normal bulunan hastanın solunum sıkıntısının düzelmemesi ve giderek artması üzerine opere edilerek sol lobektomi uygulandı. Postoperatif dönemde hasta iki gün solunum desteği aldı. Üçüncü günde her iki akciğer havalanması iyi olan hastanın oda havasında solunum sayısı 46/dk, oksijen saturasyonu %96 idi. Beslenmesi ve kilo artışı iyi olan hasta taburcu edildi.

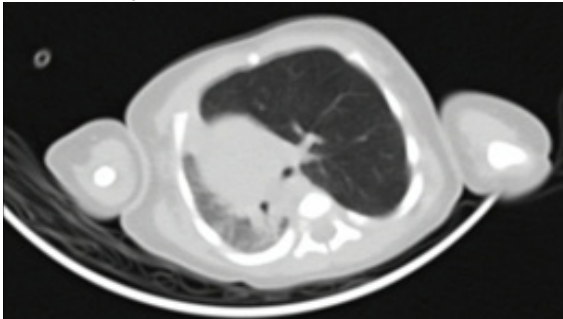
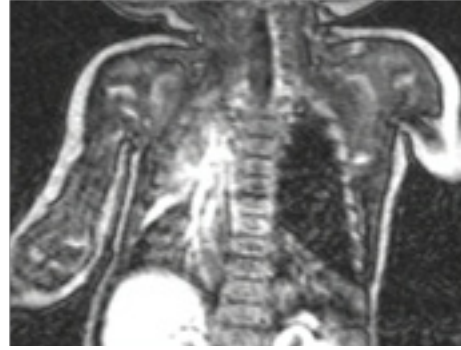TARTIŞMA

KLA genellikle bir akciğer lobunda progresif hava hapsi,

Şekil 1. Sol akciğerden sağ akciğere mediastinal shift

hiperaerasyon, etkilenen lobun komşu akciğer dokusuna basısı ve karşı akciğere herniasyonu ile karakterize klinik bir tablodur. Sıklığı 20000-30000 doğumda 1 olan nadir bir konjenital anomalidir ve erkeklerde üç kat daha fazla görülmektedir. İlk defa 1932'de Nelson tarafından tarif edilmiştir. Histolojik olarak edinsel amfizemdeki doku hasarı yoktur; normal asinüsler ve aşırı genişlemiş alveoller mevcuttur. Nadir görülen gelişimsel bir konjenital akciğer anomalisi olan konjenital lobar amfizem genellikle tek taraflı olup çoğunlukla sol üst lobu (%42) tutar, sağ orta lob %35 oranında etkilenir fakat herhangi bir akciğer lobu da tutulabilir (3). Bilateral KLA tablosu nadir olarak bildirilmiştir (4). Konjenital lobar amfizem olgularının çoğunun kesin nedeni bilinmemekle (%50) birlikte, en sık konjenital kartilaj defektleri (%25) sorumlu tutulmaktadır (5). Geri kalan %25 olguda ise bronşial obstruksiyona sebep olan anormal mukozal katlantı, mukoz plaklar ile anormal kardiyopulmoner damarlanma, daha nadir olarak intratorasik kitleler etiolojide rol almaktadır (6,7). Konjenital lobar amfizemde aşırı derecede havalanan ve ventilasyonu ile perfüzyonu ileri derecede azalmış olan lob, yaptığı bası nedeniyle sağlıklı lobların da ventilasyonunu engeller.

Hastaların çoğunda amfizematöz lobun genişlemesi ile hayatın ilk birkaç gününde hafif solunum sıkıntısı ortaya çıkar ve etraftaki dokuya bası yenidoğan döneminde ilerleyici solunum yetmezliğine neden olur. Vakaların küçük bir yüzdesi asemptomatik olabilir, hafif semptomatik ve asemptomatik vakalarda zaman zaman normal radyolojik bulgular görülebilmektedir. Hastamız da doğumdan sonraki ilk günlerde asemptomatik olup ilk şikayetleri on üç günlük olunca başlamıştır. Solunum sıkıntısı KLA'de genellikle ilk bulgudur. Siyanoz ikinci sıklıkta görülen bulgudur (3). Bizim olgumuzda ise ilk başvuru şikayeti siyanozdu. Bir çalışmada vakaların %28'inin yenidoğan döneminde saptandığı, vakaların çoğunun literatürle uygun şekilde 6 aydan önce

Şekil 2. Sol akciğerde lobar amfizem, sağda basıya bağlı havalanma azlığı**Şekil 3.** MR anjiyografide sağ akciğerde normal vaskularizasyon görünümü

tanındığı bildirilmiştir (8).

Tanıda akciğer grafisi önemlidir, ancak kesin tanı BT ile konulabilmektedir. Bizim hastamızda olduğu gibi KLA'de radyolojik bulgu, akciğer grafisi veya BT'de ileri derecede genişlemiş, ipsilateral ve kontralateral loblara bası yapan, hiperlusan bir lobun varlığıdır. Tutulan lob karşı hemitoraksa doğru herniye olmuş ve mediastinal şifte neden olmuştur. Ayırıcı tanıda radyolojik olarak benzer bulgular gösteren akciğer hipoplazisi, diyafragma hernisi ve konjenital kistik adenoid malformasyon düşünülmelidir (9). Özellikle akciğer hipoplazi tanısının dışlanması hastanın prognostik durumunun belirlenmesi ve tedavisi açısından hayati önem taşımaktadır. Bizim hastamızda da akciğerdeki tomografi bulgularının başlangıçta akciğer hipoplazisini düşündürmesi tedaviyi planlama aşamasında problemli. Çünkü KLA tanısı ile yapılacak lobektomi hastada eğer hipoplazi mevcutsa prognozu kötüleştirerek hatta mortal seyredecektir. Bu nedenle biz de hastamıza sağ akciğerin vasküler yapısının değerlendirilmesi amacıyla MR anjiyografi yaptırdık ve sağ pulmoner arterler normal olarak değerlendirildiğinden sağ pulmoner hipoplazi tanısından uzaklaşıldı ve KLA tanımızı kesinleştirdik.

Vakaların %12-14'üne konjenital kalp hastalıkları ve vasküler anomaliler ile renal agenezi, renal kistler ve ekstremiteler anomalileri de edebilmektedir (10). Bizim vakamızda yapısal kalp defekti saptanmadı ancak mesane komşuluğunda kistik lezyonlar bulundu.

Hafif KLA'de konservatif tedavi tercih edilirken, solunum sıkıntısının düzelmediği vakalarda cerrahi girişim gerekmektedir. Lobektomi şiddetli semptomları olan KLA hastalarda kabul edilen tedavi şeklidir. Hastalarda ciddi solunum sıkıntısı nadiren görülür ve acil cerrahi girişim gerektirir. Bu durumda lobektomi hayat kurtarıcı olabilmektedir. Özellikle multiple infiltrasyon ve konsolidasyonu olan hastalarda; bu durum hayati tehlike oluşturmadıkça medikal tedavi uygulanarak cerrahi müdahale geciktirilmelidir (8). Bizim hastamızda ise ciddi solunum sıkıntısı olmuş ve sürekli solunum desteğine ihtiyaç duymuştur. Bu nedenle hastamıza yapılan lobektomi hastamızın kliniğinin düzelmesini sağlamıştır.

Sonuç olarak; biz bu olgumuz ile KLA ile birlikte olabilecek patolojilerin (pulmoner hipoplazi gibi) ileri görüntüleme yöntemlerinin kullanılması ile kesinleştirilmesinin postop prognozu etkileyebileceğini vurgulamak istedik.

KAYNAKLAR

1. Mei-Zahav M, Konen O, Manson D, Langer JC. Is congenital lobar emphysema a surgical disease? J Pediatr Surg 2006; 41:1058-61.
2. Thakral CL, Maji DC, Sajwani MJ. Congenital lobar emphysema: experience with 21 cases. Pediatr Surg Int 2001; 17: 88- 91.

3. Abel RM, Bush A. Congenital Lung Disease. In: Victor Chernick, Editor. Kendig's disorders of the respiratory tract in children. 7 th Ed. Philadelphia. Saudners; 2006. p. 280-316.
4. Kumar TS, Simon A, Sen S. Bilateral congenital emphysema: Unusual cause for recurrent respiratory tract infection. J Indian Assoc Pediatr Surg 2006; 151-2.
5. Pardes JG, Auh YH, Blomquist K, et al. CT diagnosis of congenital lobar emphysema. J Comput Assist Tomogr 1983; 7:1095-7.
6. Kravitz RM. Congenital malformations of the lung. Pediatr Clin North Am 1994; 41:453-72.
7. Saim L, Mohamad AS, Ambu VK. Congenital lobar emphysema: A case with bronchial septum. Int J Pediatr Otorhinolaryngol 1994; 28:241-6.
8. Karnak I, Senocak ME, Ciftci AO, Büyükpamukçu N. Congenital lobar emphysema: diagnostic and therapeutic considerations. J Pediatr Surg. 1999; 34(9):1347-51.
9. Cremin BJ, Movsowitz H. Lobar emphysema in infants. Br J Radiol 1972; 44:692-696.
10. Turkyılmaz Z, Karabulut R, Sonmez K, et al. Experience of congenital lung malformation and literature review. Archives of Lung 2004; 5:153-7.