

# Baş Boyun Hemanjiomlarında MRG Bulguları ve Tedaviye Dramatik Cevap

## MRI Findings in Head and Neck Hemangiomas and Dramatic Response to Treatment

<sup>1</sup>Alaaddin Nayman, <sup>2</sup>Ersen Ertekin, <sup>1</sup>Mehmet Emin Sakarya, <sup>1</sup>Dilek Emlik, <sup>1</sup>Kemal Ödev

<sup>1</sup>Selçuk Üniversitesi Meram Tıp Fakültesi, Radyoloji Bölümü  
<sup>2</sup>Çorum Devlet Hastanesi, Radyoloji Bölümü

### Özet

Hemanjiomlar çocukluk çağının en sık tümörleridir aynı zamanda en sık konjenital lezyonlarıdır(1). Vasküler malformasyonlar tüm benign tümörlerin yaklaşık %7'lik bir oranını oluştururlar(2). Baş boyun bölgesi vücudun yaklaşık %14'ünü oluşturmakla birlikte hemanjiomların %65'i bu lokalizasyondan kaynaklanmaktadır(1). MRG hemanjiomların tanısında ve çocukluk çağında medikal tedavi ile gerileyen hemanjiomların tedaviye yanıtının değerlendirilmesinde oldukça faydalı bir görüntüleme yöntemidir.

**Anahtar kelimeler:** Hemanjiom, Baş boyun, MRG

### Abstract

Hemangiomas are the most common congenital lesions and they are the most common tumors of childhood(1). Vascular malformations are common lesions accounting for approximately 7% of all benign tumours(2). Although the head and neck region comprises only 14% of the body surface, 65% of hemangiomas arise from this region(1). MRI in the diagnosis of hemangiomas and hemangiomas regressed with medical therapy in childhood is a very useful imaging method for assessing response to treatment.

**Key words:** Hemangioma-Head and neck-MRI

### GİRİŞ

Biz bu yazıda, biri tanesi yeni tanılı diğeri ise takipte olan ve baş boyun bölgesinde farklı lokalizasyonlarda hemanjiomları bulunan, yaşları 2 hafta ve 2 yaş olan 2 olgunun tanı anındaki ve bir tanesinin tedavi sonrası kontrol MRG bulgularını sunmayı amaçladık.

### OLGU 1

2 haftalık erkek çocuk dilinde şişlik şikayetiyle hastanemize başvurdu. Yapılan fizik muayenesinde dilinin, sol taraf ağırlıklı büyük olduğu görüldü. Multisistem muayenesinde sekumda tip ASD bulundu. Laboratuvar bulgularında özellik saptanmadı. PA akciğer grafisi normal olarak değerlendirildi. Dilindeki şişliğe yönelik MRG yapıldı, MRG incelemesinde dil proksimalinde sol ½ kesimini tutan distale uzadıkça tüm dili kaplayan 3x2.5x1.5 cm boyutlarında, T1A da hipointens, T2A da hiperintens, IV Gadolinium enjeksiyonu sonrasında homojen tarzda kontrast tutan solid kitle lezyonu (Resim 1) saptandı. Lezyon içerisinde signal void vasküler yapılar da görülmekte idi.

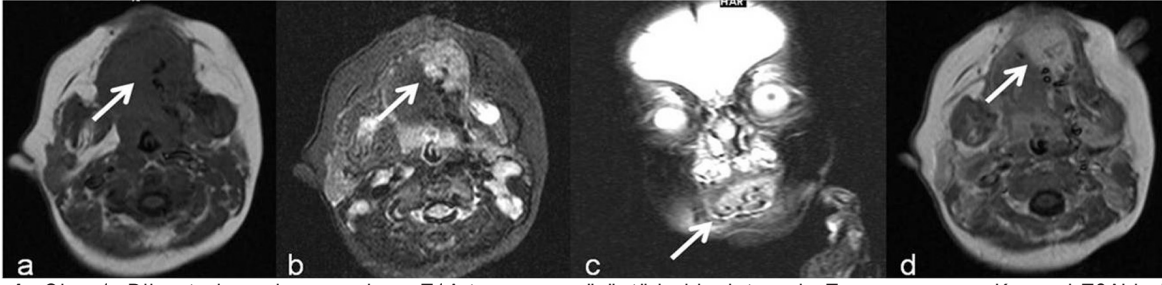
### OLGU 2

İlk tanısı 3 aylık iken konulmuş 2 yaşında kız çocuk. İlk başvuru anındaki şikayetleri nefes almada güçlük, yüzünde ve boynunun sol posteriorunda şişlikler idi. Hastanemize ilk başvurduğu dönemde yapılan fizik muayenesinde yüzünde ve boynundaki lezyonun basmakla yumuşak kıvamlı olduğu saptandı. Larengoskopik incelemede larenkste, subglottik bölgede telenjektazik görünüm izlendi. Diğer sistem muayenelerinde ve laboratuvar bulgularında özellik izlenmedi. PA akciğer grafisi normal

olarak değerlendirildi. Hastanın ilk başvurduğu dönemde yapılan MRG incelemesinde sol orbita lateralinde 1,6X1 cm ebadında lateral rektus kası komşuluğunda, temporal bölgede 2,6X0,7 cm ebadında, ciltaltı yerleşimli, oksipital bölgede 1X0,6 cm ebadında, ciltaltı yerleşimli T1A'da hipointens, T2A'da belirgin hiperintens ve IV Gadolinium enjeksiyonu sonrasında belirgin kontrast tutulumu olan lezyonlar görüldü. Sol parotis glandı normalden büyük olup bezin tamamına yakını benzer natürde 4,5X3,3 cm ebadlı kitle lezyonu ile dolu görünümde idi. Trakeada lümeni daraltan 0,8X0,7 cm ebadlı, servikal 6-7 vertebra düzeyinde posteriora cilt altı yerleşimli 2,8X2,2 cm ebadlı (Resim 2 A,B,C) ve sol bukkal bölgede cilt altı yağlı doku içerisinde 0,5-0,7 cm çaplar arasında nodüler karakterde olmak üzere aynı natürde diğer kitle lezyonları mevcuttu. Trakeadaki lezyonun hastada solunum sıkıntısına neden olmasından dolayı sistemik kortikosteroid tedavisine başlandı. Hastanın en son kontrol MRG'sinde lezyonlarda dramatik bir gerilemenin olduğu hatta bazı lezyonların tamamen kaybolduğu gözlemlendi (Resim 2 D,E).

### TARTIŞMA

Hemanjiomlar sık rastlanılan, vücuttaki bütün organlarda görülebilen, normal damar yapısına çok benzerlik gösteren benign vasküler neoplazmlardır. Vasküler lezyonlar lokalizasyonlarına, hücre turnover'ına ve histolojik yapısına göre infantil hemanjiomlar ve vasküler malformasyonlar şeklinde sınıflandırılabilirler (3). Hemanjiomlar ve vasküler malformasyonlar endotelial malformasyonlardır. Endotelial malformasyonların adlandırılması ve sınıflandırılması oldukça karışıktır. Histolojik olarak lezyonlar içerdikleri kanalların boyutlarına ve lezyonun

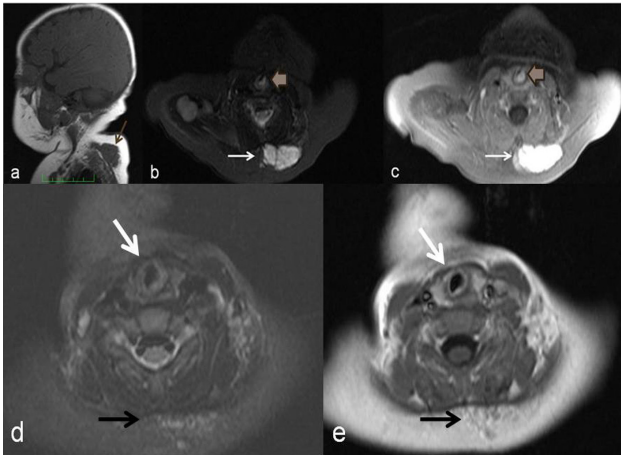


**Resim 1.** Olgu 1. Dil anterior sol yarısında a. T1A transvers görüntüde hipointens b. Transvers ve c. Koronal T2A'da belirgin hiperintens d. IV Gadolinium sonrası T1A transvers görüntüde belirgin diffüz kontrast tutulumu olan lezyon görülmekte.

içerisindeki sıvının tipine göre adlandırılırlar. Kan içeren lezyonlar hemanjiomlar olarak adlandırılır ve içerdikleri kanalların tipine göre kapiller, çilek ve kavernoöz tiplerine ayrılırken; lenf içeren lezyonlar ise lenfanjiomlar ve kistik higroma olmak üzere iki gruba ayrılırlar. Bu sınıflandırma sistemi Mulliken and Glowacki tarafından 1982'de değiştirilmiştir (4). Bu yeni sınıflandırma sistemi bu iki lezyonun tanınmasında ve ayırıcı tanısının yapılmasında oldukça önemlidir. Bu sistem endotelial malformasyonları, doğal gelişimine, hücre turnover'ına ve histolojik yapısına göre hemanjiomlar ve vasküler malformasyonlar olarak iki büyük alt grup altında toplamaktadır (5). İnfantil hemanjiomlar doğumda küçük olma veya hiç bulunmama eğilimi gösterirler ve doğum sonrası erken dönemde anne babalar veya bakıcılar tarafından gözden kaçırılabilirler. Doğumdan kısa süre sonra proliferatif faza girerler ve takip eden birkaç ay içerisinde hızlı büyüme gösterirler. Daha sonra

bunu stabil faz ve devamında regresyon fazı takip eder. Bunun aksine vasküler malformasyonlar sıklıkla doğum anında vardır ve çocuğun büyümesi ile orantılı olarak büyümeye devam ederler. İnvolüsyona uğramazlar ve hastanın hayatı boyunca devam ederler (4). Vasküler malformasyonlar da histolojik yapılarına göre lenfatik, kapiller, venöz, arteriovenöz ve mikst malformasyonlar olarak alt gruplara ayrılırlar (6). MRG yumuşak doku kontrastının yüksek olması ve multiplanar görüntüleme yapabilmesi nedeniyle vasküler malformasyonların saptanmasında yararlı non invaziv bir yöntemdir. MRG bu lezyonların tanınmasında, karakterizasyonunun yapılmasında ve çevre dokularla ilişkisinin saptanmasında major rol oynar. Ayrıca MRG görüntülerinin biyolojik sınıflama ile iyi korele olduğu da bildirilmiştir (7). Hemanjiomların MR görüntüleri sıklıkla tanısaldır. T2A görüntülerde sıklıkla yüksek sinyal intensiteli lobüler yapıda izlenirken T1A görüntülerde ise yağ ve kas arası bir intensitede izlenirler. T2A görüntülerde noktasal veya retiküler tarzda düşük sinyalli alanlar bulunabilir ve bunlar fibröz dokuyu, hızlı kan akımı olan vasküler yapıları veya fokal kalsifikasyonları temsil edebilir. Sirküler tarzda flebolitleri temsil eden hipointens alanlar da bulunabilir ve bunların tanısında konvansiyonel radyografi veya BT yardımcı olur (3). IV Gadolinium enjeksiyonu sonrasında lezyonlarda belirgin kontrastlanma görülür. Arteriovenöz malformasyonlar (AVM) gibi yüksek akımlı lezyonlarda dominant bir kitle olmaksızın serpiginöz tarzda sinyalsiz alanlar görülürken invaziv kombine vasküler malformasyonlarda yine serpiginöz tarzda sinyalsiz alanlarla birlikte infiltratif solid komponent de görülür (8). Morfolojik yapıları, sinyal özellikleri ve kontrastlanma paternlerinden faydalanılarak hemanjiomların malign yumuşak doku tümörlerinden ayrımının yapılabileceğini söyleyen çalışmalar da mevcuttur (9). Bizim iki olgumuz da 1,5 T MR cihazı ile görüntülendi. İncelemede T1 ve T2 ağırlıklı spin eko görüntüler ve IV Gadolinium sonrası T1 ağırlıklı görüntüler alındı. Her iki hastada da lezyonlar T1A'da hipo-izointens, T2 ağırlıklı görüntülerde belirgin hiperintens izlenirken IV Gadolinium sonrasında lezyonlar belirgin kontrast tutmakta idi. Her iki olguda da T2 ağırlıklı görüntülerde daha iyi seçilebilen fibröz dokularla uyumlu hipointens alanlar (Resim 1B-C, 2B) görülmekte idi.

Hemanjiomların tedavisi tartışmalı bir konudur. Doğal seyrinde kendiliğinden gerileyecek olan hemanjiomlarda tedavi endikasyonunun doğru belirlenmesi gerekir. Riskli yerleşim yerleri, gelişen komplikasyonlar ve hatta kozmetik, psikososyal nedenler hemanjiomların tedavi endikasyonunu belirlemektedir (10). Bizim 2. olgumuz trakeasında hemanjiom olmasından dolayı ciddi solunum problemleri yaşamakta idi. Bu nedenle bu vakada sistemik kortikosteroid tedavisi kullanılmış ve lezyonlarda belirgin gerilemenin olduğu kontrol MR'ında görülmüştür.



**Resim 2.** Olgu 2. Üst torakal seviyede posteriorda a. T1A sagittal görüntüde hipointens b. T2A transvers görüntüde hiperintens (ince ok), trakea solunda (kalın ok) yine hiperintens ayrı bir lezyon c. IV gadolinium sonrası T1A transvers görüntüde her iki lezyonda da belirgin diffüz kontrast tutulumu olduğu görülmekte. Transvers d. IV gadolinium sonrası T1A görüntü ve e. T2A görüntülerde lezyonların belirgin gerilediği görülmekte.

Sonuç olarak MRG hemanjiomların tanısında ve tedaviye cevabın değerlendirilmesinde değerli bilgiler veren bir inceleme yöntemidir.

#### KAYNAKLAR

1. Demirci M, Islam A, Oguz H, Arslan N, Safak MA Supraclavicular Giant Cavernous Hemangioma: Case Report *Turkiye Klinikleri J Cardiovasc Sci* 2009;21:97-100
2. Cappabianca S, Del Vecchio W, Giudice A, Colella G. Vascular malformations of the tongue: MRI findings on three cases *Dentomaxillofac Radiol* 2006;35:205-8.
3. Vilanova JC, Barceló J, Smirniotopoulos JG, Pérez-Andrés R, Villalón M, Miró J, Martín F, Capellades J, Ros PR. Hemangioma from head to toe: MR imaging with pathologic correlation. *Radiographics* 2004;24:367-85.
4. Donnelly LF, Adams DM, Bisset GS 3rd. Vascular malformations and hemangiomas: a practical approach in a multidisciplinary clinic. *AJR Am J Roentgenol.* 2000;174:597-608.
5. Mulliken JB, Glowacki J. Hemangiomas and vascular malformations in infants and children: a classification based on endothelial characteristics. *Plast Reconstr Surg* 1982 ;69:412-22
6. Fordham LA, Chung CJ, Donnelly LF. Congenital vascular and lymphatic malformations of the head and neck. *Neuroimaging Clin N Am* 2000;10:117-36
7. Meyer JS, Hoffer FA, Barnes PD, Mulliken JB. Biological classification of soft-tissue vascular anomalies: MR correlation. *AJR Am J Roentgenol* 1991;157:559-64.
8. Baker LL, Dillon WP, Hieshima GB, Dowd CF, Frieden IJ. Hemangiomas and vascular malformations of the head and neck: MR characterization. *AJNR Am J Neuroradiol* 1993;14:307-14.
9. Teo EL, Strouse PJ, Hernandez RJ. MR Imaging differentiation of soft-tissue hemangiomas from malignant soft tissue masses. *AJR Am J Roentgenol* 2000;174:1623-8
10. Ermiş B, Okten A, Zulfikar B, Yılmaz K, İter M, Soğut A. Hemangiomas. *Turkiye Klinikleri J Med Sci* 1996;16:423-6.