

# Kartagener Sendromu

## Kartagener's Syndrome

Sevil Arı Yuca<sup>1</sup>, Köksal Yuca<sup>2</sup>, Berfin Özgökçe<sup>1</sup>, Cahide Yılmaz<sup>1</sup>, Serhat Avcu<sup>3</sup>

Yüzüncü Yıl Üniversitesi Tıp Fakültesi Çocuk Sağlığı ve Hastalıkları<sup>1</sup>, Kulak Burun Boğaz Hastalıkları<sup>2</sup> ve Radyoloji<sup>3</sup> Anabilim Dalı, Van

### Özet

Primer silier diskinezi otozomal resesif geçişli, silier yapı ve fonksiyonda anormalliklerle giden ve 20000 canlı doğumda bir görülen nadir bir hastalıktır. Kartagener sendromu primer siliyer diskinezi ve komplet situs inversus ile karakterizedir ve siliyer dissgenezilerin yarısını oluşturur. Burada, tekrarlayan solunum yolu enfeksiyonu öyküsü olan ve iyileşmeyen pnömoni nedeni ile başvuran 12 yaşındaki erkek hasta sunulmuştur.

**Anahtar kelimeler:** Çocukluk çağında Kartagener sendromu.

### Abstract

Primary ciliary dyskinesia is an autosomal recessive, with abnormalities in ciliary structure and function in an outgoing and 20,000 live birth, is a rare disease. Kartagener's syndrome is characterized by the combination of primary ciliary dyskinesia and situs inversus, and occurs in approximately half of patients with ciliary dyskinesia. It presented here a 12-year-old male patient had a history of recurrent respiratory tract infections and pneumonia.

**Key words:** Kartagener's syndrome, situs inversus, bronchiectasis

### GİRİŞ

İlk kez 1933 yılında tanımlanan Kartagener sendromu, karakteristik olarak kronik paranazal sinüzit, situs inversus ve bronşiektazi triadından oluşur (1). Otozomal resesif geçiş gösteren bu sendrom, primer silier diskinezi sendromlarının yarısını oluşturur (2). Solunum yollarındaki silial dismotilite sonucu mukosiliyer klirens bozulur, epitel yüzeyinde biriken salgılar temizlenemeyip bakteriyel enfeksiyonlara neden olur. Kronik yada rekürren enfeksiyonlar erken erişkinlik yıllarında bronşiektaziye neden olur (3-5).

Burada akciğer enfeksiyonu nedeni ile uzun süre hastanede yatan ve kartagener sendromu tanısı alan bir vakayı, nadir görülmesi nedeni ile sunduk.

### OLGU

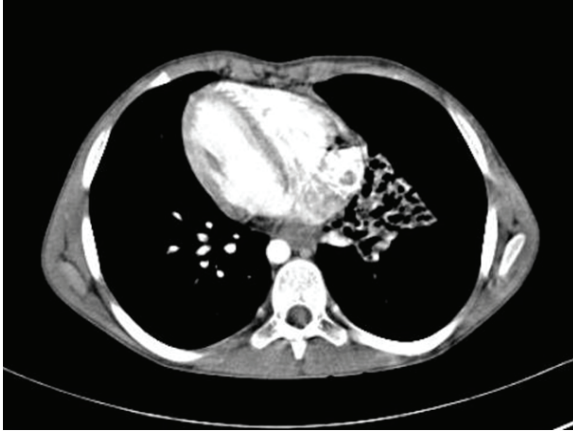On iki yaşında erkek hasta, öksürük, balgam çıkarma, gece terlemesi ve halsizlik yakınmaları ile getirildi. Öyküsünden, 4 yaşından itibaren sıklıkla bronşit ve üst solunum yolu enfeksiyonuna yakalanan hastaya her enfeksiyon atağında ayakta oral antibiyotik veriliyordu, hiç hastaneye yatırılmamış olduğu öğrenildi. En son 1 ay önce başlayan öksürük balgam çıkarma, gece terlemesi ve halsizlik ile başvurduğu başka hastanede 10 gün yatırılarak parenteral tedavi almasına rağmen iyileşme olmaması nedeni ile gönderilmişti. Fizik muayenesinde; arteryel kan basıncı 110/70 mmHg, solunum 26 /dk, nabız 130/dk, vücut sıcaklığı 38.7o C idi. Fizik muayenesinde; inspeksiyonda antevort burun delikleri dikkat çekiyordu. Kalp tepe atımı sağ hemitoraksda 4-5. interkostal aralıkta alınıyordu. Dinlemekle her iki akciğer alt loblarda ince raller duyulmaktaydı.

Hastanın kulak burun boğaz konsültasyonunda, endoskopik muayene ile nazal kaviteyi dolduran yaygın

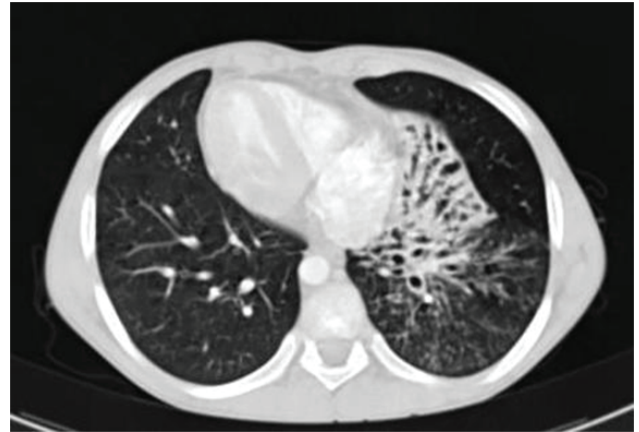
nasal polipozis ve her iki osteomeatal kompleksde pürülan sekresyon izlenmekteydi. Sağ alt konka hipertrofik, nazal mukoza hiperemik ve ödemli idi.

Laboratuar incelemesinde: Beyaz küre: 17.600 /mm<sup>3</sup>, eritrosit sedimentasyon hızı 54 mm ve C-reaktif protein, 17.3 mg/L (normal sınırlar 0.0-6.0 mg/L) yüksek olarak bulundu. Hastada uzamış ve sık tekrarlayan solunum yolu enfeksiyonu etyolojisini araştırmaya yönelik immün yetmezlik sendromları, tüberküloz enfeksiyonuna yönelik incelemeler ve kistik fibroz için ter testi yapıldı ve negatif bulundu. Posteroanterior (PA) akciğer radyografisinde mide gazı ve kalp sağda izlendi. Sol akciğer orta ve alt zonda bronşlarda genişleme, bronş duvarlarında kalınlaşma ve peribronşial yoğunluk artışı gözlemlendi. Göğüs tomografisinde kalp sağ hemitorakta yerleşmiş olup, karaciğer karın sol üst, dalak ise sağ üst kadranda yerleşmiş görünüyordu (Resim 1A). Sol akciğer alt lobda yaygın bronşiektazik değişiklikler izlendi (Resim 1B). Paranazal sinüs tomografik incelemesinde frontal sinüs ve sfenoid sinüs izlenmedi (agenezi), bilateral maksiller ve etmoid sinüslerde polipozis ile uyumlu yaygın yumuşak doku görünümüleri (polip) dikkati çekmekte, mukozal kalınlaşma, her iki osteomeatal unit kapalı, sağ alt konka hipertrofik izlendi (Resim 2).

Hastada mukosiliyer disfonksiyon düşünüldü ve mevcut bulguları ile Kartagener sendromu tanısı konularak takibe alındı. Akciğer enfeksiyonuna yönelik geniş spektrumlu antibiyoterapi (ampisilin sulbaktam 200 mg/kg/gün + seftriakson 100mg/kg/gün intavenöz yol ile) verildi. On gün parenteral tedavi ile hastamızın enfeksiyon bulguları geriledi. Postural direnaja öğretildi ve mukolitik tedavi verildi. Pnömonok ve influenza aşılı yapıldı.



**Resim 1A.** Axial toraks BT görüntüde mediasten penceresinde dekstrocardi izlenmekte.



**Resim 1B.** Axial toraks BT görüntüde parankim penceresinde dekstrocardi sol akciğer üst lobda paramediastinal alanda yaygın kistik bronşiektaziler izlenmekte.

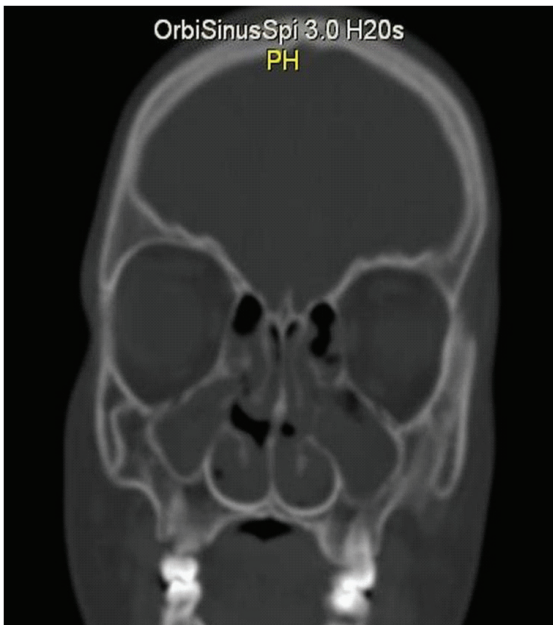
## TARTIŞMA

Kartagener Sendromu, insidansı 1/12 500–40 000 arasında değişen, sıklıkla kronik üst ve alt solunum yolu enfeksiyonlarıyla karakterize, otozomal resesif kalıtılan bir sendromdur (6-8). Hastamızın ailesinde sık enfeksiyon geçirme veya kronik akciğer hastalığı tariflenmiyordu. Patogenezde, bronş yapısındaki dynein kaybını gösterilmesi, Kartagener sendromundaki silia immobilizasyonunun nedenini ortaya çıkarmıştır (9,10). Sendromda silia ince yapısında farklı

anormallikler gözlemlenebilir. Okutan ve ark. (11), Kartagener sendromlu bir erkek çocukta konka nazalis inferiorun üzerinden ve bronşlardan alınan mukozal örneklemelerde elektron mikroskopik inceleme yapmış ve silier füzyon, dynein kollarında fokal kayıp ve düzensizleşmeyi göstermişlerdir. Bazı hastalarda silia hareketli olabilir fakat vuruş yönleri anormal olup çoğunlukla uyumsuz ve etkisizdir (12). Son zamanlarda Kartagener sendromunda nötrofil, monosit ve fibroblast kemotaktik etkilerinde bozukluk olduğu tanımlanmıştır (2). Bu sık enfeksiyona yakalanmayı kolaylaştıran başka bir neden olabilir.

Kartagener sendromlu hastalarda solunum sistemi bulguları çocukluk yaşlarında başlar. Uzun süren öksürük, mukoid balgam ve sık tekrarlayan pnömöni öyküleri vardır. Kronik yada rekürren enfeksiyonlar erken erişkinlik yıllarında bronşiektaziye neden olur (3,4). Bazende çok erken yaşlarda sık tekrarlayan enfeksiyona maruz kalırlar (13). Olgumuzda, tekrar eden üst solunum yolu enfeksiyonu ve bronşit öyküsü okula başladığı yıllarda başlamış, ancak bu ataklar hastanede yatışı gerektirecek kadar ağır olmamıştı, tek ciddi akciğer enfeksiyonu öyküsü son geçirilendi. Önceki enfeksiyon ataklarında, ayaktan antibiyoterapi ile hastalık bulguları hafiflese de uzun süren gece öksürükleri tarifleniyordu. Bu durum bronşiektazi gelişimi için sık ve ağır seyirli pnömöni atağının gerekmediğini göstermesi açısından dikkat çekiciydi. Hastalarda kronik bronşit ve reaktif hava yolu hastalığı sıklığı artmıştır (14). Bizim hastamızın solunum fonksiyon testleri normaldi. İmmun yetmezlik açısından yapılan tetkiklerde patolojik bulgu saptanmadı. Ter testi negatifliği ile kistik fibrozdan ayırımı yapıldı.

Sonuç olarak, tekrar eden akciğer enfeksiyonu ile gelen olgularda, nadir görülen bir hastalık olan Kartagener sendromu'nun hatırlanması amacıyla olgu sunulmuş olup, bronşiektazik bulguların erken döneminde de gelişebileceği ve bunun için sık tekrarlayan ağır alt solunum yolu enfeksiyonlarının gerekmediğini vurgulamak istedik.



**Resim 2.** Koronal paranazal sinüs BT görüntüde bilateral maksiller ve etmoid sinüslerde polipozis ile uyumlu yaygın yumuşak doku görünümü dikkati çekmekte.

**KAYNAKLAR**

1. Kartagener M: Zur pathogenese der bronchiectasien. I Mitteilung:bronchiectasien bei situs viscerum inversus. Betr Klin Tuberk 1933; 83: 498-501.
2. Behrman RE. Nelson Texbook of Pediatrics. 17th ed. Philadelphia: wb Saunders, 2000: 1391.
3. Eliasson R, Mossberg B, Camner P: The immotile-cilia syndrome. A congenital ciliary abnormality as an etiologic factor in chronic airway infections and male sterility. N Engl J Med 1977; 297 (1): 1-6.
4. De longh RU, Rutland J: Ciliary defects in healthy subjects, bronchiectasis, and primary ciliary dyskinesia. Am J Respir Crit Care Med 1995; 151 (5): 1559-67.
5. Levison H, Mindorff CM, Chao J, Turner JA, Sturgess JMM, Stringer DA. Pathophysiology of the ciliary motility syndromes. Eur J Respir Dis Suppl 1983;127:102-17.
6. Margaret W, Leigh MD. Primary ciliary dyskinesia. Chernick V, Boat TF (Eds). Kending's Disorders of the Respiratory Tract in Children. Philadelphia: WB Saunders Company; 1998:819-25.
7. Phillips GE, Thomas S, Heather S, Bush A. Airway response of children with primary ciliary dyskinesia to exercise and (2-agonist challenge. Eur Respir J 1998;11:1389-91.
8. Fraser RS, Muler NL, Colman N, Pare PD. Bronchiectasis and Other Bronchial Abnormalities In: Fraser and Pare's diagnosis of disease of the chest. Philadelphia, WB Saunders, 1999, 2265-97
9. Pedersen M: Specific types of abnormal ciliary motility in Kartagener's syndrome and analogous respiratory disorders. A quantified microphoto- oscillographic investigation of 27 patients. Eur J Respir Dis Suppl 1983; 127: 78-90.
10. Pedersen H. Absence of dynein arms in endometrial cilia: cause of infertility? Acta Obstet Gynecol Scand 1983; 62 (6): 625-7.
11. Okutan V, Zeren H, Doğan M ve ark. Kartagener Sendromlu Bir Olgu. Türkiye Klinikleri Tıp Dergisi 1996;16:451-4
12. Rayner CF, Rutman A, Dewar A: Ciliary disorientation alone as a cause of primary ciliary dyskinesia syndrome. Am J Respir Crit Care Med 1996; 153 (3): 1123-9.
13. Perraudeau M, Scott J, Walport M, Oakley C, et al. Late presentation of Kartagener's syndrome. Consequences of ciliary dysfunction. BMJ 1994;308:519-21.
14. Swartz MN. Bronchiectasis. In: Fishman AP ed. Fishman's pulmonary disease and Disorders. 3rd ed. McGraw-Hill Pr;1998:2045-70.