

## Ektopik paratiroid adenomu

Metin AYDIN\*, Osman GÜLER\*,Serdar UĞRAŞ\*\*, Halil ARSLAN\*\*\*\*, İbrahim BARUT\*

Y.Y. Ü.T.F. Genel Cerrahi A.B.D.\*, Patoloji A.B.D.\*\*, Radyoloji A.B.D.\*\*\*

### ÖZET

*Ektopik yerleşim gösteren bir paratiroid adenomu olgusu sunuldu. Normal anatomik lokalizasyonunda patoloji saptanamayan primer hiperparatiroidili olgularda, paratiroid glandların ektopik yerleşimli olabileceği ve bu anatomik varyasyonların tanıda gecikmeye ve cerrahi müdahale sırasında teknik zorluklara neden olabileceği belirtildi.*

*Anahtar Kelimeler :Paratiroid adenomu, ektopik*

### SUMMARY

*A case of parathyroid adenoma in an ectopic location*

*A case of ectopically located parathyroid adenoma was reported. It was stated that, in the cases of primer hyperparathyroidism who have no pathological findings at the normal anatomical location, the parathyroid glands may be in an ectopic location and that anatomical variation may cause diagnostic delay and technical difficulties during surgical procedure.*

*Key Words :Parathyroid adenoma, ectopic*

### GİRİŞ

İlk olarak Felix Mandl, 1925'te bir paratiroid adenomunu başarıyla çıkarmıştır(1). Operasyon öncesi anormal olan kan bulgularının hepsinin normale dönmesi ve kemiklerde remineralizasyonun başlaması, bu hiperparatiroidizm semptom kompleksi ile paratiroid adenomu arasında etyolojik bir ilişki olduğunu göstermiştir.

Paratiroid glandlarının yerleşiminde görülebilen anatomik varyasyonlar, bunların hastalıklarında da karşımıza pekçok problem çıkarmaktadır. Tanı gecikmesi ve operasyon tekniğinde karşılaşılan zorluklar önde gelen problemlerdendir(2,3). Paratiroidler embriyolojik gelişimi nedeniyle larinksten perikardiuma kadar uzanan sahada herhangi bir yerde bulunabilirler. Timus içinde yada ona bitişik olabileceği gibi, aorta ve pulmoner arter gibi büyük damarların üzerinde veya retroözofajial, retrotrakeal bölgelerde bulunabilir(4). Bu komşuluklar nedeniyle ektopik glandın tümoral hastalıklarında operasyon, önemli zorluklar arzeder.

### VAKA TAKDİMİ

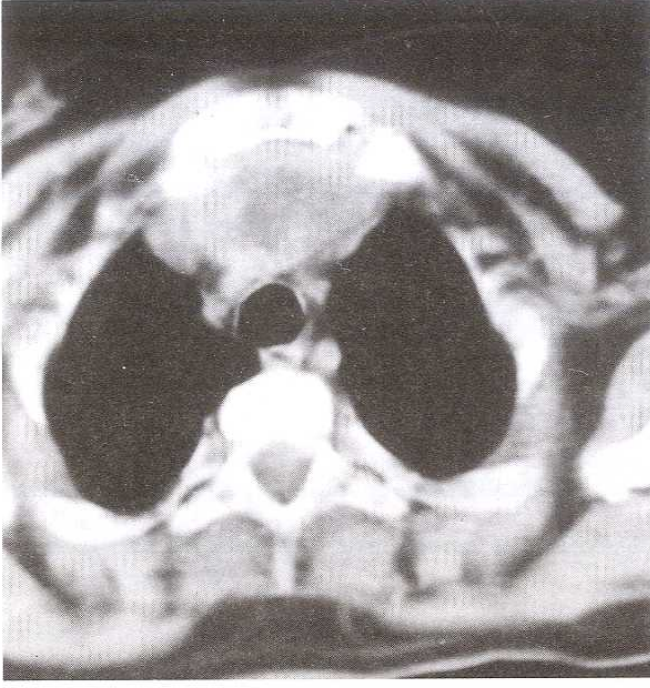
30 yaşında bayan hasta. 3 yıldan beri bel ağrısı, eklem ağrıları, gittikçe artan kas güçsüzlüğü ve buna paralel olarak çabuk yorulma tarzında şikayetleri olan hasta iki kez fizik tedavi görmüş. Son dönemde hasta artık yürüyemez hale gelmiş. Toraks CT'de üst mediastende retrosternal kitle saptanması nedeniyle hasta genel cerrahi kliniğine yatırıldı(Resim 1). Yapılan laboratuvar tetkiklerinde hiperkalsemi (Ca: 11.8 mg/dl), hipofosfatemi (P:2.3 mg/dl), hiperkalsiüri (24 saatlik idrarda Ca: 421 mg/dl) tespit edildi. Serum parathormon seviyesi yüksekti (630.4 pg/ml). Alkalen fosfataz 2860 U/L idi.

Tiroid ultrasonografisinde, hiperplazi ve kistik oluşumlar izlendi. Tüm vücut kemiklerinde yaygın osteoporoz ve litik lezyonlar mevcuttu (Resim 2). Nefrolitiazis saptanmadı. Mevcut hiperparatiroidizm bulguları mediastendeki kitlenin paratiroidden köken aldığını düşündürüyordu. Hasta klasik Coller kesisi ile opere edildi. Tiroiddeki kistik hiperplazi

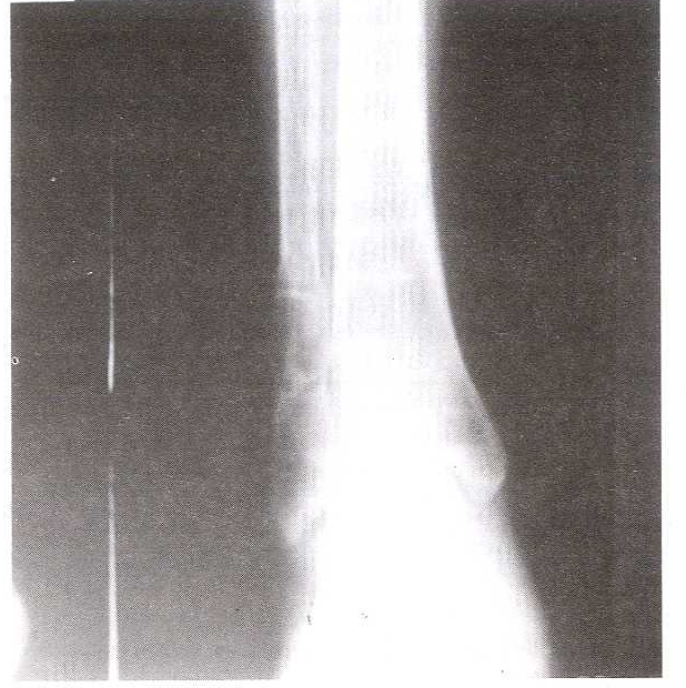
Haberleşme Adresi: **Dr. Metin AYDIN**, Yüzcüncü Yıl Üniversitesi Tıp Fakültesi Hastanesi Genel Cerrahi Anabilim Dalı, Maraş Cad. VAN.

Geliş tarihi :14.11.1996

Kabul tarihi :03.04.1997



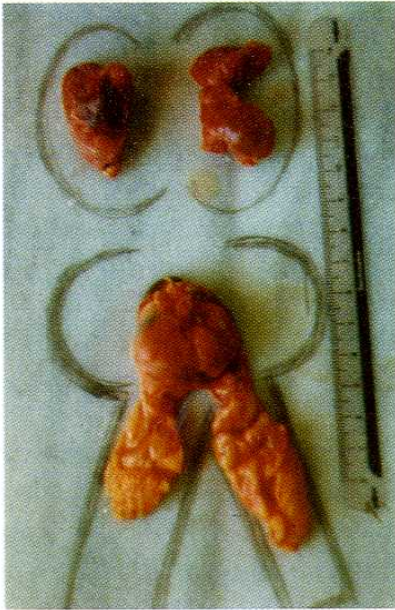
Resim 1 : Toraks CT'de üst mediastende retrosternal kitlenin görünümü.



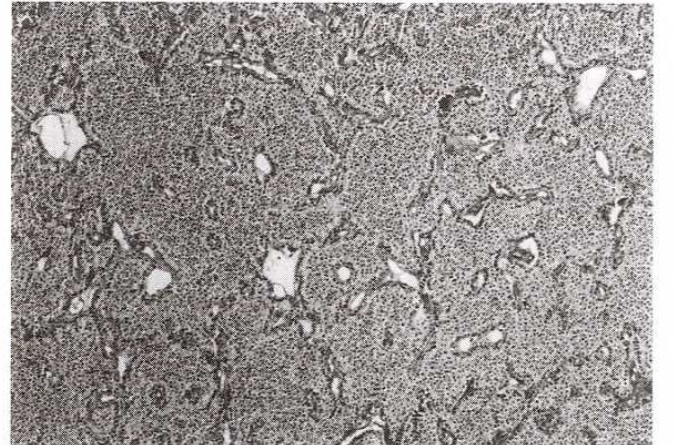
Resim 2: Alt ekstremitelerde kemiklerinde litik lezyonlar

nedeniyle bilateral subtotal tiroidektomi yapıldı. Normal anatomik lokalizasyondaki paratiroidler gözden geçirildi. Bir patoloji saptanmadı. Retrosternal bölge araştırıldı. Sternumun hemen arkasında, üst mediastende yaklaşık 3.5 cm çapında kistik kitle ve buna bitişik sarı-kahverenkli doku çıkarıldı (Resim 3). Patolojik tetkik sonucu retrosternal kitlenin paratiroid adenomu olduğu, buna bitişik dokularında timus olduğu tespit edildi (Resim 4). Ayrıca rezekt edilen tiroid dokusunda da adenomatöz hiperplazi mevcuttu.

Postoperatif erken dönemde hastada hipokalsemik ataklar oldu. Kalsiyum ve D vitamini takviyesi ile ataklar önlendi. Kalsiyum seviyesi 9.5 mg/dl'ye, Alkalen fosfataz 550 U/L'ye, Parathormon 12.5 pg/dl düzeyine indi. Hastanın klinik yakınmalarında haftalar içinde gözle görünür düzelleme tespit edildi. Operasyon sonrası birinci ayda hasta yardımsız yürüyebiliyordu. Ağrıları önemli ölçüde azalmıştı.



Resim 3: Ameliyatta çıkarılan kitle ve buna bitişik timus dokusu.



Resim 4: Paratiroid adenomunun mikroskopik görünümü

## TARTIŞMA

Paratiroid glandlarının anatomik yerleşiminde görülen varyasyonlar, bu glandların hastalığının tanısında en önemli problemdir. Ektopik paratiroiddeki kitle her zaman olağan tanı araçlarıyla tesbit edilebilecek kadar büyük olmayabilir. Bu durumda hasta, bizim olgumuzda olduğu gibi uzunca bir süre sekonder şikayetleri nedeniyle tedavi görebilir. Ektopik lokalizasyon oranı, %15 civarındadır(5). Paratiroid glandların ektopik yerleşimi, embriyolojik gelişim ile yakından ilgilidir. Paratiroid glandlar 3'üncü ve 4'üncü faringeal poştan köken alır. Bu nedenle ektopik adenom larinksten perikardiuma kadar uzanan bir sahada herhangi bir yerde bulunabilir(6). İnférieur paratiroidler embriyolojik gelişim esnasında timus ile birlikte 3'üncü poştan köken alarak tiro-timik trakt boyunca aşağıya uzanır ve erişkinde timus dokusu içinde yada ona bitişik olarak bir ektopik adenom olarak ortaya çıkabilir. Bunlar timusun üst bölümüne olduğu kadar, alt bölümüne de bitişik

olabilir(7). Bizim olgumuzda adenom timusun üst tarafına bitişik idi.

Bazı olgularda ektopik yerleşimli paratiroid adenomu, aorta ve pulmoner arter gibi büyük damarlara komşu veya mediastinumun daha derinlerinde lokalize olabilir. Bu olgularda sternotomi gerektiği gibi, cerrahi teknik açıdan da zorluklar mevcuttur(8,9). Ancak bu tür olgular daha nadirdir. Mayo klinikte yapılan 1000 olgulu bir seride sadece 12 olguda sternotomi gerekmiştir(5,10). Diğer olgularda boyunun aşağı seviyesinden yapılacak bir Coller kesisi lezyonun çıkarılması için yeterlidir(7). Bizim olgumuzda da Coller kesisinden paratiroid adenomu ve bitişikindeki timus çıkarılabildiği görülmüştür.

Normal anatomik pozisyondaki paratiroid glandlarında patoloji tespit edilmeyen primer hiperparatiroidizm olgularında paratiroidlerin ektopik lokalizasyonlu olabileceği her zaman için göz önünde bulundurulmalıdır.

## KAYNAKLAR

1. Mandl F: Therapeutischer versuch bei osteitis fibrosa generalisata mittels. Extirpation des epitelkorperchem tumors. Wien Klin Wochenschr 1925,50: 1343-5.
2. Herbst JW, William R Neff, Freedman J: Hyperparathyroidism: Ectopic parathyroid glands. Am J Surgery 1976, 131: 380-1.
3. Çelebioğlu AS, Alagöl H, Altınok M, Ayhan AF, Sarioğlu S: Primer hiperparatiroidinin terminal dönemi . Acta Oncologica Turcica 1993, 26: 104-6.
4. Keith L Moore: Clinically oriented anatomy: The parathyroid glands. Baltimore: Williams & Wilkins, 1992: 820-1.
5. Edwin L Kaplan: Parathyroid. In: Schwartz SI, Shires GT, Spencer FC, eds. Thyroid and Parathyroid: Principles of Surgery. New York: Mc Graw Hill, 1994: 1645-75.
6. Williams PL, Warwick R, Dyson M, Bannister LH: Gray's Anatomy: The parathyroid glands. Edinburgh: Churchill Livingstone, 1989: 228-9.
7. Nudelman IL, Deutsch AA, Reiss R: Primary hyperparathyroidism due to mediastinal parathyroid adenoma. Int Surg 1987, 72: 104-8.
8. Freeman JB, Sherman BM, Mason EE: Cervical thymectomy. Arch Surg 1976, 111: 359-64.
9. Kurtay N, Crile G : Aberrant parathyroid glands in relationship to the thymus. Am J Surg 1969, 117: 705-6.
10. Cady B: Neck exploration for hyperparathyroidism. Surg Clinics of North Am 1973, 53: 301-2.