

Geniş tutulum gösteren bir condyloma acuminatum olgusu

Zekeriya TOSUN, Mübin HOŞNUTER, Nedim SAVACI

S.Ü.T.F. Plastik ve Rekonstrüktif Cerrahi Anabilim Dalı, KONYA

ÖZET

Altmış iki yaşında bir hastada kırk yıllık bir öyküye sahip inguinal yerleşimli büyük bir condyloma acuminatum vakası eksizyon sonrası ince kalınlıkta deri grefti ile onarıldı. Bu kadar uzun bir öyküye rağmen, malign transformasyon göstermeyişi ve büyük boyutları sebebi ile sunuldu.

Anahtar Kelimeler: Condyloma Acuminatum, rekürrens

SUMMARY

A case report of largely located condyloma acuminatum

A case of very large condyloma acuminatum located in inguinal region in a 62 years old male 40 years history was treated by surgical excision and split thickness skin graft. Although it had very long history there was no malignant transformation in histopathological examination. We presented it because of its unusual size and long history without malignant transformation.

Key Words: Condyloma Acuminatum, recurrence

Cinsel temasla bulaşan benign bir tümöral oluşum olarak kabul edilen condyloma acuminatum, human papilloma virüsün 6 ve 11 alt tipi ile oluşur. Verruca vulgaris denen basit siğil ile ilişkilidir. Lezyonlara genital bölgede sık rastlanır. Virüsün nemli yerleri sevmesi bunda etkindir.

OLGU SUNUMU

Karın alt kadran, inguinal bölge ve glans hariç tüm penis cildini tutan kitle nedeniyle 1997 yılında kliniğimize başvuran 62 yaşındaki erkek hastanın fizik muayenesi ve laboratuvar incelemelerinde başka bir patolojiye rastlanmadı (Şekil 1). Hastanın anamnezinden 40 yıl önce suprapubik bölgeden 3x2x1 cm'lik bir kitlenin eksize edildiği ve histopatolik incelemesinin condyloma acuminatum olarak değerlendirildiği öğrenildi. Kitlenin bundan 10 yıl sonra, nüksettiği ancak hastanın sosyal ve ahlaki nedenlerle hekime başvurmaması nedeniyle lezyonun son halini aldığı öğrenildi.

Hasta genel anestezi altında operasyona alındı.

Tüm lezyonlar eksize edildi (Şekil 2). Penis cildi ve diğer defekt alanlar bacadan alınan ince kalınlıkta cilt grefti ile onarıldı (Şekil 3).

Çıkarılan kitlelerin condyloma acuminatum olduğu histopatolojik inceleme ile doğrulandı. 1 yıl sonraki kontrolde nükse rastlanmadı (Şekil 4).

TARTIŞMA

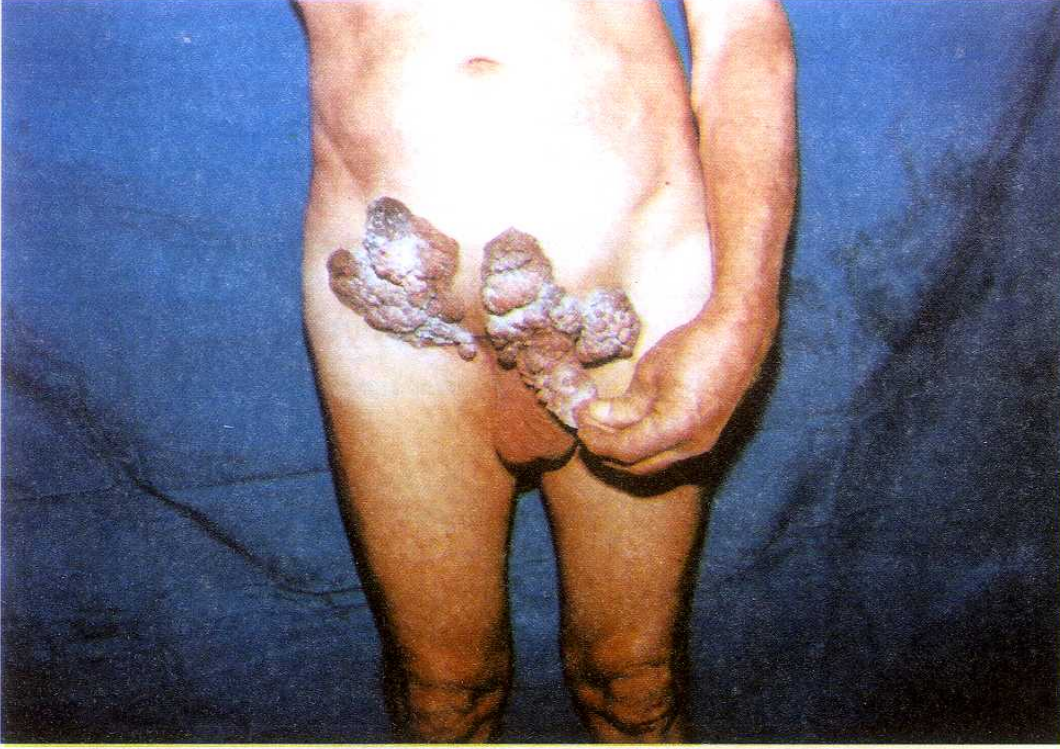Condyloma acuminatum, Amerika Birleşik Devletleri'nde en çok tanı konulan seksüel geçişli hastalıktır. Human papillom virüsün 60'tan fazla türünden en azından 14'ü condyloma acuminatum oluşumundan sorumlu tutulmuştur. Human papillom virüs enfeksiyonlarını;

* klinik,

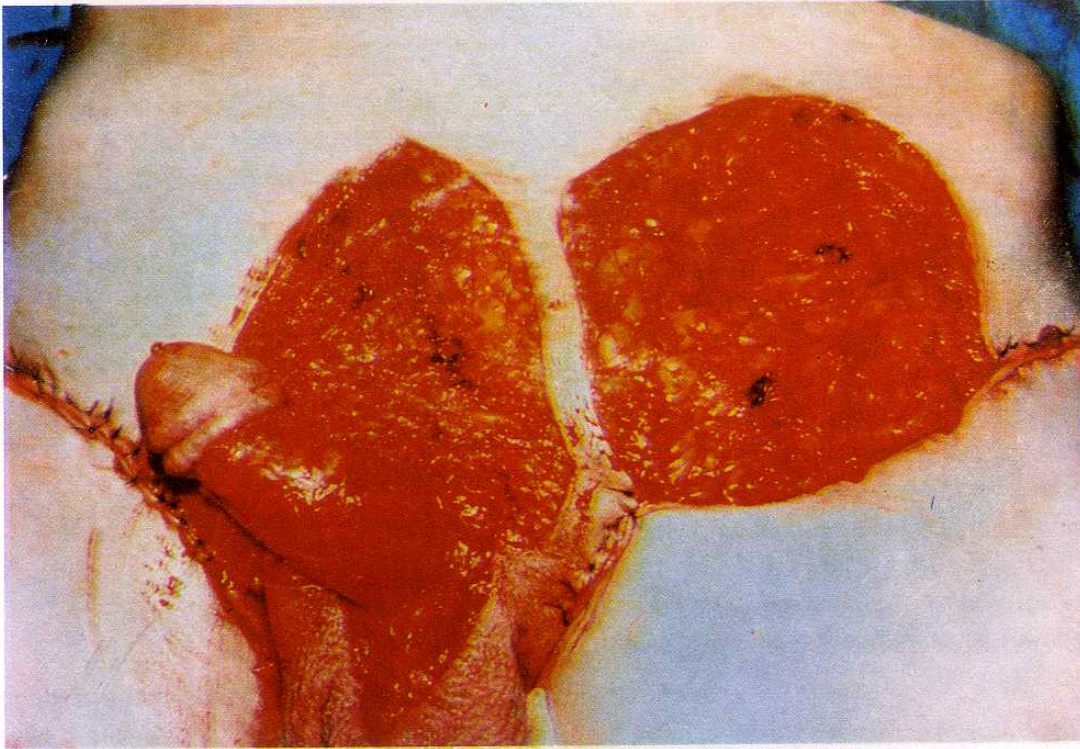
*subklinik,

*latent

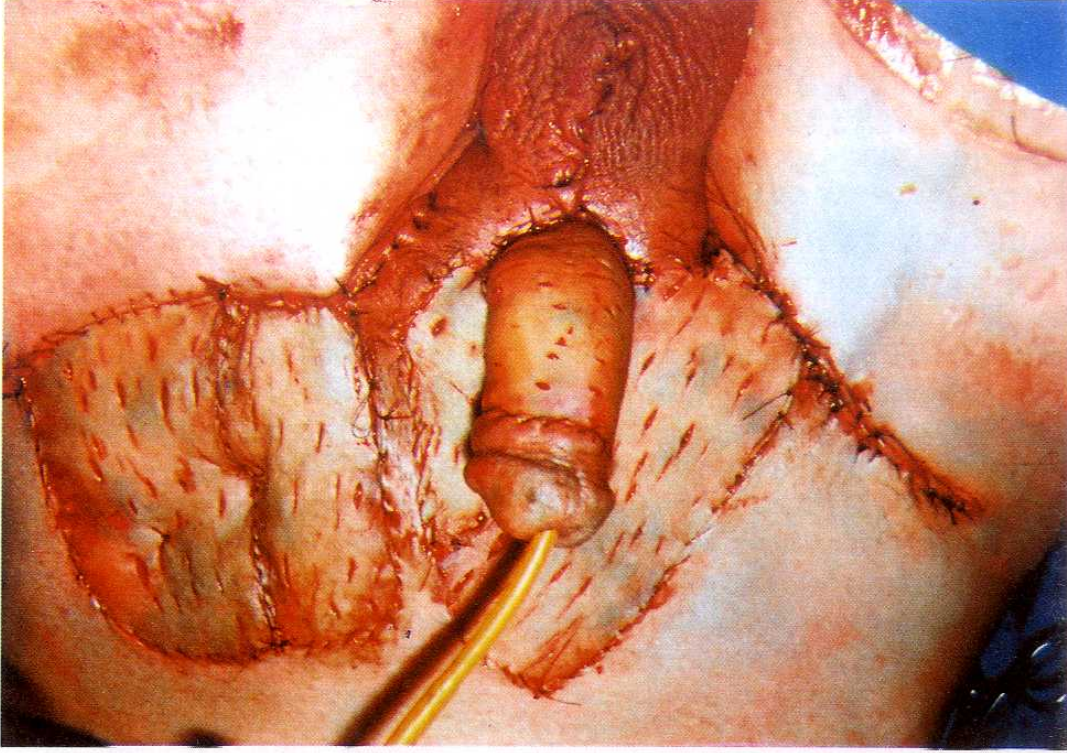
seyirli olarak 3 grupta değerlendirebiliriz. Bu değerlendirme, tedavi yöntemine karar verme



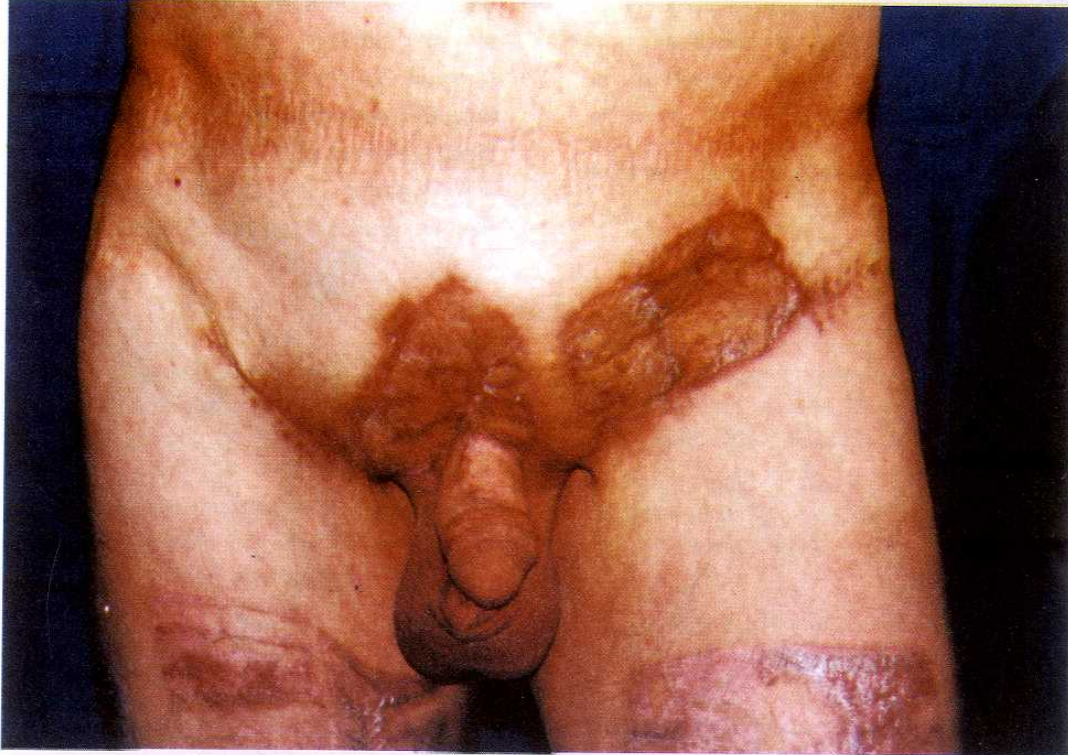Şekil 1 : Karın alt kadrın, inguinal bölge, glans hariç tüm penis cildini ve kısmen skrotumu tutan lezyon.



Şekil 2 : Eksizyon sonrası sol inguinal bölge ve skrotumdaki cilt defekti primer suturele kapatılırken diğer defekt alanlar için ince kalınlıkta cilt grefti operasyonu planlandı.



Şekil 3: Ameliyat sonrası görünüm. Kısmi kalınlıktaki deri greftinin üzerine altta meydana gelebilecek seroma ya da hematoma gibi birikintilerin drene olması için bistüri yardımı ile delikler açılmıştır.



Şekil 4: Post-op 1 yıl sonra nüks rastlanmadı. Hastanın her iki bacağına görülen kızamık alanlar ince kalınlıkta cilt grefti donör alanlarıdır.

bakımından önemlidir (1). Bizim vakamızda olay klinik seyirli bir condyloma acuminatumdur. Bu nedenle tanı koyma ve tedaviyi düzenleme daha kolay olmaktadır. Ancak serviks, vagen ve üretra yerleşimleri subklinik ya da latent seyirli olabilir.

Hastalığın insidansı tam bilinmemektedir. Bununla birlikte Persson ve arkadaşlarının bir çalışmasında bu, 1000'de 2,4 olarak verilmiştir. En çok 20-24 yaş arasında tanı konulmuştur. Bayanlarda ise 15-19 yaş arasında en sıktır. Bayanlarda, erkeklerden 3 kat daha fazla bulunmuştur (2). Bizim hastamız kliniğimize 62 yaşında ve nüks ile başvurmuş olsa bile lezyonun ilk çıkışı 40 yıl öncesine (yaklaşık 22 yaşlarına) rastlamaktadır ki bu da literatürde tanımlanan yaş dönemi ile uyumludur. Ancak hastamız erkektir. Literatürde bildirilen en küçük yaştaki vaka 1,5 yaşında tüm penisi tutan condyloma acuminatum vakasıdır (3). Egawa ve Nakano, 3 yaşındaki bir olguyu yayınlamışlar ve cinsel yolla bulaştığından küçük yaşlarda az görüldüğünü belirtmişlerdir (4). Bizim olgumuzda da cinsel temas hikayesi mevcut olup bu, condyloma için en sık tarif edilen geçiş yoludur.

Hastalığın cinsel yol dışında perinatal geçiş de tarif edilmiştir. Gebeliği süresince servikal condyloma acuminatum olan bir bayanın çocuğunda bu yolla geçiş bulunmuştur (5).

Erkeklerde üretra, bayanlarda serviks, vulva ve vagen diğer sık yerleşim yerleridir.

Condyloma acuminatum, sıklıkla sifilis 2. dönem lezyonu olan condyloma latum ile karıştırılır (6). Condyloma latum, eksternal genital ve anogenital bölgede büyük kabarık plaklar şeklinde olabilir. Sifiliz için bu evrede serolojik testlerin pozitif olması ile condyloma acuminatumdan ayrılabilir (7).

Literatürde nüks ve nüks nedenleri konusunda pek az yayın mevcuttur. Nükslerin sıklıkla interferon tedavileri sonrası gelişen rezistans ya da immün defektlerle ilişkili olabileceği düşünülmektedir. Abcarian ve Sharon isimli yazarlarca anal bölge yerleşimli 80 rekürrens condyloma acuminatum vakasının immunoterapi ile tedavi edildiği belirtilmekte ve nüks vakalar için uygun bir tedavi yöntemi olduğu belirtilmektedir (8). Ancak bizim olgumuzda olduğu gibi cilt yerleşimli büyük vakalar için eksizyon, tek seçenektir (9). Dev condyloma acuminatumlara "Buschke-Lowenstein" tümörü de denilmekte ve bir çalışmada böyle vakalarda nüks oranı %66 ve malign transformasyon oranı %56 olarak verilmektedir (10).

Tedavide: Kriyoterapi, 5 amino levülinik asit, podofilin, az olarak interferon ve cerrahi eksizyon tedavisi daha sık olarak kullanılmaktadır. İnterferon tedavisinde amacın rekürrensi önlemek olduğu vurgulanmaktadır (11). İnterferonlar içerisinde interferon beta'nın en az toksik etkili ve en yüksek terapötik etkiye sahip olduğu bildirilmiştir (12). Ancak bizim vakamız gibi büyük lezyonlar için cerrahi eksizyon şarttır. Literatürde tek lezyonlar için en iyi tedavinin cerrahi eksizyon olduğu bildirilmiştir (9).

KAYNAKLAR

1. Rockley PF, Tying SK. Interferons alpha, beta and gamma therapy of anogenital human papilloma virus infections. *Pharmacol Ther*, 1995; 65 : 265 - 87.
2. Persson G, Andersson K, Krantz I. Symptomatic genital papilloma virüs infection in a community. Incidence and clinical picture. *Acta Obstet Gynerol Scand*, 1996; 75: 287- 90.
3. Matusumara N, Kumassaka K, Maki H, Vashie O, Tagami H. Giant condyloma acuminatum in a baby boy. *J Dermatol*, 1992; 19: 432-5.
4. Igawa M, Nakano H. Condyloma acuminatum in three years old girl. *Urology*, 1992; 39 : 432 - 5.
5. Obalek S, Misiewicz J, Jablonska S, Favre M, Orth G. Childhood Cond. Acum; association with genital and cutaneous human pupillomavirus. *Pediatr Dermatol*, 1993; 10: 101 - 6.
6. Sagerman PM, Kadish AS, Niedt-GW. Condyloma Acuminatum with superficial spirochetosis simulating condyloma latum. *Am J. Dermatopathol*, 1993; 15:176-9.
7. Kumar V, Cotran RS, Robbins SL. *Basic Pathology*. Çev. Edit: Çevikbaş U, 5. Baskı İstanbul, Nobel Tıp Kitabevleri, 1992; 603.

8. Abcarian H, Sharon N. Long-term effectiveness of the Immunotherapy of anal condyloma acuminatum. *Dis Colon Rectum*, 1982; 25: 648-51.
9. Bonnez W, Oakes D, Choi A, d'Arcy SC, Pappas PG, Corey L. et al. Therapeutic efficacy and complications of excisional biopsy of condyloma acuminatum. *Sex Transm-Dis*, 1996; 23: 273-6.
10. Chu QD, Vezeridis MP, Libbey NP, Wanebo HJ. Giant condyloma acuminatum (Buschke-Lowenstein tumor) of the anorectal and perianal regions. Analysis of 42 cases. *Dis Colon Rectum*, 1994; 37: 950-7.
11. Arany S, Rady P, Tyring SK. Effect of Interferon therapy on human papillomavirus copy number in patients with condyloma acuminatum. *Am J Med Sci*, 1995; 310: 14 -8.
12. Bonnez W, Oakes D, Bailey-Farchione A, Choi A, Hal-lahan D, Pappas P. et al. A randomized, double-blind, placebo-controlled trial of systemically administered IFN alpha, beta, gamma in cond. *Acum J Infect Dis*, 1995; 171: 1081-9.