

Maternal inv 9'a ilave olarak de novo t(4;22) taşıyan bir olgu

Hatice Gül DURAKBAŞI*, Ayşe Gül ZAMANI*, Aynur ACAR*, Ruhuşen KUTLU**

* S.Ü.T.F. Tıbbi Genetik Bilim Dalı, KONYA

** S.Ü. Rektörlüğü Mediko-Sosyal Merkezi, KONYA

ÖZET

Down Sendromu ön tanısı ile laboratuvarımıza gönderilen 8 aylık kız hastamızda mental retardasyon ile burun kökünün basık olması ve düşük- malforme kulakların da eşlik ettiği dismorfik yüz görünümü vardı. Alınan aile hikayesinde annenin daha önce bir düşüğünün olması ve hastamıza hamile iken 8. ayda geçirdiği karbon monoksit zehirlenmesi dışında önemli bir özellik yoktu. Yapılan sitogenetik analizde hastamızın kromozom kuruluşunun 46,XX,t(4;22),inv(9) olduğu görüldü. Aile çalışmalarında anne ve babanın bu translokasyonu taşımadığı, ancak inv(9)'un anneden kalıtıldığı tesbit edildi. Görünürde de nova dengeli translokasyon taşıyıcısı olan hastamızın biyokimyasal, radyolojik ve klinik bulguları literatür ışığında tartışıldı.

Anahtar Kelimeler: İnversiyon 9, translokasyon, kromozomlar arası etkileşim

SUMMARY

A Case with de novo t(4;22) in Addition to Maternal inv 9

A 8- month- old girl was referred to our laboratory because of Down Syndrome. She had had phenotypical features as mild mental retardation, flated nasal bridge, low- set and malformed ears. In detailed family history, her mother had had an carbon monoxide poisoning during proband's pregnancy and an abortus before her. Chromosome analysis was carried on peripheral blood lymphocytes culture, using standart techniques and chromosomes were identified by using GTG, C and NOR- banding. Her karyotype was found to be 46,XX,t(4q;22q), inv(9). Family studies were showed that neither her mother nor her father had carried this translocation but inv(9) was inherited from her mother to our patient. Our patient who seems as though a de novo balanced translocation carrier was discussed under the light of literature with her biochemical, radiologic and clinic features.

Key Words: Inversion 9, translocation, interchromosomal effect.

Özellikle 1,9 ve 16. kromozomların heterokromatik bölgelerini içine alan perisentrik inversiyonların fenotipik etkileri ile ailevi ya da de novo dengeli translokasyonların klinik önemi ile ilgili bulgular farklılıklar göstermektedir(1,2). Bu iki değişik sitogenetik düzensizliğin birlikte bulunmasının mekanizması ve birlikteliğin muhtemel fenotipik etkilerini izah etmeye yönelik çalışmalar da sınırlıdır. Dengeli yeniden düzenlenmelerin, yeniden düzenlenmede işe karışmayan kromozomlarda ayrılama eğilimini arttırdığını öne süren "Kromozomlar Arası Etkileşim

Hipotezi"ne rağmen inversiyonlar ile dengeli yeniden düzenlenmelerin birlikteliğinde herhangi bir etkileşimin mevcut olup olmadığı belirsizlik göstermektedir(1,2). Bu nedenle, mevcut çalışmada per inv (9) ile birlikte de novo t(4;22) taşıyan bir olgu sunulmuştur.

OLGU SUNUMU

20 yaşındaki anne ile 25 yaşındaki babanın ilk ve tek çocukları olan 8 aylık kız çocuğu Down Sendromu ön tanısıyla bölümümüze başvurdu. Hastamıza yapılan GTG, C ve NOR bandlamalar so-

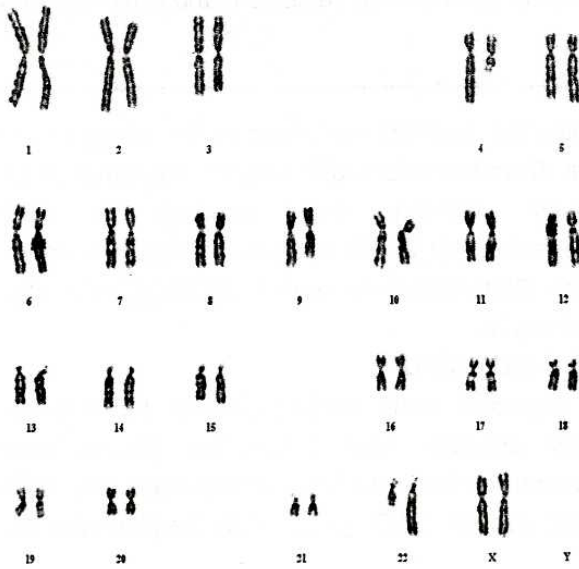
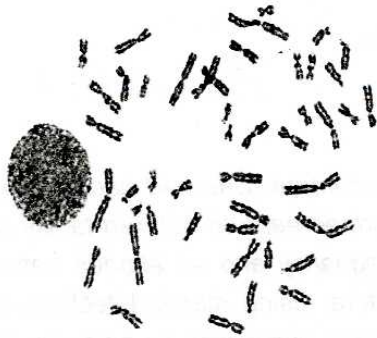Haberleşme Adresi: **Uzm. Dr. Hatice Gül DURAKBAŞI**, S.Ü.T.F. Tıbbi Genetik Bilim Dalı, KONYA

Geliş Tarihi : 17.1.2001

Yayına Kabul Tarihi : 03.05.2001

nucunda kromozom kuruluşunun 46,XX,t(4;22) (4pter→4q21::22q13→22qter;22pter→22q13::4q21→4qter), inv9(p11,q13) olduğu belirlendi (Şekil 1 ve 2). Hastanın sahip olduğu yapısal yeniden düzenlenmelerin ailesel olup olmadığını tesbit etmek üzere anne ve babaya uygulanan kromozom analizlerinde hem annenin, hem de babanın bu translokasyonu taşımadığı, ancak hastadaki inv 9'un an-neden kalıtıldığı belirlendi.

Fizik muayenede basık burun kökü ve düşük malforme kulak dışında fenotipik bulguya sahip olmayan hastanın hafif mental retardasyonu bulunmaktaydı. Yapılan rutin biyokimyasal ve hematolojik tetkiklerde HDL kolesterol (21 mg/dL) düzeyinin düşük, trigliserid (356 mg/dL), asit fosfotaz (10.5 u/L), alkalin fosfataz (344 u/L), SGOT



Şekil 1. Olguya ait metafaz örneği ve karyotip.



Şekil 2. Olgunun C ve NOR bandlama yöntemi ile bandlanmış metafaz örnekleri.

(37 u/L) düzeylerinin yüksek olduğu görüldü ve WBC ($14.37 \times 10^6/\mu\text{L}$)'in yüksek, RBC ($3.99 \times 10^6/\mu\text{L}$) ve Hgb (9.3)'in düşük olduğu tesbit edildi. Tiroid hormonları ve diğer hormon düzeyleri normal bulundu. Yapılan batin ultrasonografisi, elektrokardiografisi ve kraniyal CT'sinde hiçbir patolojik bulguya rastlanmadı.

Yeniden ancak 18 ay sonra ilişki kurulabilen hastamızın bütün rutin biyokimya, hematoloji ve hormon tetkikleri yenilendi ve değerlerin normal olduğu görüldü. Geçmişte bir düşüğü bulunan annenin hastamıza hamileliği sırasında CO zehirlenmesi geçirdiği öğrenildi. 82 cm boyunda (10 persentil) ve 10 kg ağırlığındaki (3 persentil) hastamızın motor gelişiminin normal olduğu ve sadece çok hafif mental retardasyonunun olduğu izlendi.

TARTIŞMA

Uzun süreden beri, perisentrik inversiyonlar ile patolojik fenotipler arasındaki ilişki araştırmacıların gündeminde yer almaya devam etmektedir. Bir yandan, inversiyonların mayozda interstisyel krossing-overa bağlı olarak delesyon ve duplikasyon içeren dengesiz kromozomların segregasyonuna yol açabildiği söylenirken, öte yandan heterokromatik bölgelerde gerçekleşen inversiyonlarda bu ilişkinin kesinlik göstermediği ileri sürülmektedir. Özellikle, kromozom 9'un heterokromatik bölgesinin perisentrik inversiyonu çelişkili sonuçlar vermektedir. Bazı araştırmacılar, kromozom etkileşimine bağlı olarak, mayotik ayrılma ve rekombinasyonun gecikmesi nedeniyle üreme ve gelişme periyodunun etkilendiğini ileri sürerken, bazıları kromozom 9 inversiyonu ile patolojik bulgular arasında bir ilişki olmadığını kabul etmektedir(3-6). Bu durumun en önemli nedeni, konu ile ilgili olarak incelenen olguların ve örneklemelerin yeterli olmayışıdır.

Bazı çalışmalarda inversiyon 9qh taşıyan ebeveynlerde, mitoz bölünme esnasında 9q heterokromatik bölgesinin etkileşimine bağlı olarak D ve G grubu kromozomlarda ayrılama eğiliminin artmış olduğu gösterilmiştir(7,8). Down sendromlu bireylerde ekstra kromozom 21'in orijinini tespit ederek ve ailelerdeki yapısal düzensizlik ve inv 9qh taşıyıcılarını belirleyerek gerçekleştirilen çalışmalarda, Down sendromlu bireylerin ebeveynlerinde gözlenen yapısal yeniden düzenlenmelerin oranının artmış olduğu anlaşılmış ve bu durumun interkromozomal etkileşim ile ilişkili olabileceği öne sürülmüştür (1,2): Anormal kromozomun mevcudiyetinin, mayozdaki asinapsis veya desinapsis nedeniyle, yeniden düzenlenmeye doğrudan katılmayan diğer kromozomların dağılımını ve ayrılmasını etkileyebileceği düşünülmüştür (2).

KAYNAKLAR

1. Couzin DA, Watt JL, Stephen GS. Structural rearrangements in the parents of children in primary trisomy 21. *J Med Genet* 1987; 24:280-2.
2. Serra A, Brahe C, Millington- Ward A, Neri G, Tedeschi B, Tassone F and Bova R. Pericentric inversion of chromosome 9. Prevalance in 300 Down Syndrome families and molecular studies of non-disjunction. *Am J Med Genetics* 1990; 7:162-8.
3. Groupe de Cytogénéticiens Français. Pericentric inversions in man. A French collaborative study. *Ann Génét* 1986;29:129-68.
4. Gurchaova MR, Gabriel- Robez O, Ratompoinina C, Delafontaine D, Lemarec B, Taillemite JL, et al. Meiotic behaviour of familial pericentric inversions of chromosome 1 and 9. *Ann Génét* 1986; 29: 207-14.
5. Ford JH, Callen DF, Janke AB, Roberts CG. Within pair differences of human chromosome 9 C- bands associated with reproductive loss. *Hum Genet* 1982; 61: 360-3.
6. Hsu LYF, Benn PA, Tannenbaum HL, Perlis TE, Carlson AD. Chromosomal polymorphism of 1, 9, 16 and Y in 4 major ethnic groups. A large perinatal study. *Am J Med Genet* 1987;26: 95-101.

Ancak sunulan olguda gözleendiği gibi maternal inversiyon 9qh ile birlikte ortaya çıkan de novo t(4;22)'nin benzer interkromozomal etkileşim mekanizmalarından etkilenmiş olabileceğine ilişkin herhangi bir görüş bildirilmiş değildir (1). Bu nedenle, olgumuzda gözlenen hafif mental retardasyon ve dismorfik görünümü izah edebilmek amacıyla 4q21 ve 22q13 band bölgelerine lokalize edilmiş özel gen bölgelerinin tanımlanmış olup olmadığı araştırılmış ve bu band bölgelerini tutan yeniden düzenlenmelere rastlanamamıştır. Ancak 4 ve 22 nolu kromozomun ise karıştığı dengeli translokasyonlar ve bu translokasyonların ürünü olarak ortaya çıkan dengesiz karyotiplerin klinik özellikleri araştırıldığında t(4q12;22q12.2) karyotipinin nörofibromatozis tip 2 ile ilişkili olduğu (9-10), t(4p15.2;22q11.2) karyotipinin ürünü olan parsiyel trizomi 4p ve 22q'nun, dismorfik görünümlü ve anoftalmisi olan bir olgu ile ilişkili olduğu anlaşılmıştır(11). Benzer şekilde, 4p delesyonunun Wolf Hirschhorn sendromu ile, 22q11.2 mikrodelesyonunun Di George sendromu, velocardiyofasiyal sendrom, conotruncal facial anomaliler ve sporadik veya ailevi kardiyak defektler ile ilişkili fenotipik değişikliklere yol açtığı bildirilmiştir (12). De novo t(4;22) ye bağlı olarak ortaya çıkan 4q25 parsiyel trizomisine sahip bir olguda gelişme geriliği, fizikomotor retardasyon, mikrosefali, düşük kulak, prominent nasal bridge, ptosis ve epikantus klinik bulguları bildirilmiştir(13).

Sonuç olarak maternal inv 9qh ve de novo t(4;22) yapısal düzensizliklerini birlikte taşıyan olgumuzda mevcut olan, basık burun kökü, düşük kulak ve hafif mental retardasyon bulgularının, fetal anomalilerin %5-10'undan sorumlu tutulan(14), de novo translokasyona bağlı submikroskopik kayıplar veya pozisyon etkisi ile ilişkili olabileceği düşünülmüştür.

7. Murty SK, Prabhakara K. Mitotic disturbances associated with inversion 9qh: A case report. *Ann Genet* 1990; 33: 169-72.
8. Uehara S, Akai Y, Takeyama Y, Takabayashi T, Okamura K, Yajima A. Pericentric inversion of chromosome 9 in prenatal diagnosis and infertility. *Tokoku J Exp Med* 1992; 166: 417-27.
9. Arai E, Ikeuchi T, Karasawa S, Tamura A, Yamamoto K, Kida M, et al. Constitutional translocation t(4;22)(q12;q12.2) associated with neurofibromatosis type 2. *Am J Med Genet* 1992; 44: 163-7.
10. Arai E, Ikeuchi T, Nakamura Y. Characterization of the translocation breakpoint on chromosome 22q12.2 in a patient with neurofibromatosis type 2 (NF2). *Hum Mol Genet* 1994; 3(6): 937-9.
11. Schinzel A, D'Apuzzo V. Anophthalmia in a retarded girl with partial trisomy 4p and 22 following a maternal translocation, rcp (4;22)(p15.2;q11.2). *Ophthalmic Paediatr Genet* 1990; 11: 139-42.
12. Reddy Ks, Sulcova V, Siassi B. Two sibs with Wolf-Hirschhorn and Di George deletions resulting from an unbalanced chromosome rearrangement, 45,XX/XY, der(4)t(4;22)(p16.3;q11.2)mat,-22. *J Med Genet* 1996; 33: 852-5.
13. Mikelsaar RV, Lurie IW, Illus TE. "Pure" partial trisomy 4q25-qter owing to a de novo 4;22 translocation. *J Med Genet* 1996; 33: 344-5.
14. Simpson JL and Golbus MS. *Genetics in Obstetrics and Gynecology*. Philadelphia: WB Saunders, 1992.