

Bilateral şilotoraksla başvuran non-hodgkin lenfoma olgusu

Fikret KANAT, Şebnem YOSUNKAYA, Dilek KIRBIYIK, Oktay İMECİK

Selçuk Üniversitesi Meram Tıp Fakültesi Göğüs Hastalıkları ve Tüberküloz Anabilim Dalı, KONYA

ÖZET

Plevral sıvı süt görünümünde yada bulanık olduğunda, santrifüj edildikten sonra da bu halini koruduğunda, hemen daima sıvının lipit içeriği yüksekliği sözkonusudur. Plevral sıvı yüksek lipit seviyesi iki durumda olur: Şilöz ve şiliform sıvılar. Bu iki durumun birbirinden ayrılması önemlidir çünkü prognoz ve tedavileri farklıdır. Nontravmatik şilotorakslarda altta yatan neden genellikle malignitelerdir. Kliniğimizde yaygın mediastinal lenfadenopatiler ve bilateral şilotoraksla seyreden non-Hodgkin lenfoma (NHL) tanısı konan ve kemoterapi uygulanarak tedavi edilen 60 yaşındaki kadın hastayı sunuyoruz.

Anahtar kelimeler: Non-Hodgkin lenfoma, plevral tutulum, şilotoraks

Selçuk Tıp Derg 2004; 20:115-118

SUMMARY

A case with non-hodgkin's lymphoma presenting with bilateral chylothorax

At times, pleural fluid is milky or turbid. When the milkiness or turbidity persists after centrifugation it is almost always due to high lipid content of the pleural . High levels of lipid accumulate in the pleural fluid in two situations: Chylous and chyliform pleural effusions. It is important to differentiate these two conditions because the prognosis and management are completely different. The most common causes of the nontraumatic chylothorax are malignancies. We report a 60 year old female patient diagnosis of non-Hodgkin's lymphoma with huge mediastinal lymphadenopathies and bilateral chylothorax. We treated her with chemotherapy.

Key words: Non-Hodgkin's lymphoma, pleural involvement, chylothorax

Plevra sıvısı bazen süt görünümünde olup santrifüj sonrası dahi bu görünümünü koruyabilir. Buna şilotoraks adı verilir. Altında yatan neden ise hemen daima plevra sıvısının lipit konsantrasyonunun yüksek olmasıdır. Bu durum duktus torasikusun travmayla rüptürü (travmatik şilotoraks) veya tümörle obstrüksiyonu sonucu (nontravmatik şilotoraks) plevra aralığına lenf sıvısının sızması ile meydana gelir. Şilotoraks ayrıca idiyopatik veya konjenital olabilir. Uzun süre beklemiş plevral sıvılarda, kolesterol veya lesitin-globulin kompleksler plevral sıvıda büyük miktarda birikerek şiliform plevral sıvılar oluşur. Buna da psödoşilotoraks adı verilir. Şilotoraks olguların %50'sinden fazlası duktus torasikusun tümörle invazyonuyla ilişkilidir. Lenfomalar malignitelere bağlı şilotoraksların %75'inden sorumludur (1).

OLGU SUNUMU

Üç aydır ateş, gece terlemesi, halsizlik, bulantı, kusma, sol yan ağrısı ile birlikte eforla artan nefes darlığı olan ve bu dönemde yaklaşık 3 kg kadar zayıflayan 60 yaşındaki kadın hastanın fizik muayenesinde vital bulgularından ateşi 38,2°C solunum sayısı 22/dk ve nabızı 150/dk idi. Deri ve mukozalar soluktu. Baş boyun muayenesinde; boyunda ödem, bilateral jugüler venöz dolgunluk ve sol supraklaviküler bölgede 1x1 cm çapında, mobil, lastik kıvamında, ağrısız lenfadenopati mevcuttu. Solunum sistemi muayenesinde; sol hemitoraks bombe görünümde ve solunuma az katılıyordu. Vibrasyon torasik solda azalmış, solda önde ve arkada akciğer apeksinden bazallere kadar olan bölümde matite alınıyordu ve aynı bölgede solunum sesleri azalmıştı. Kalp sesleri din-

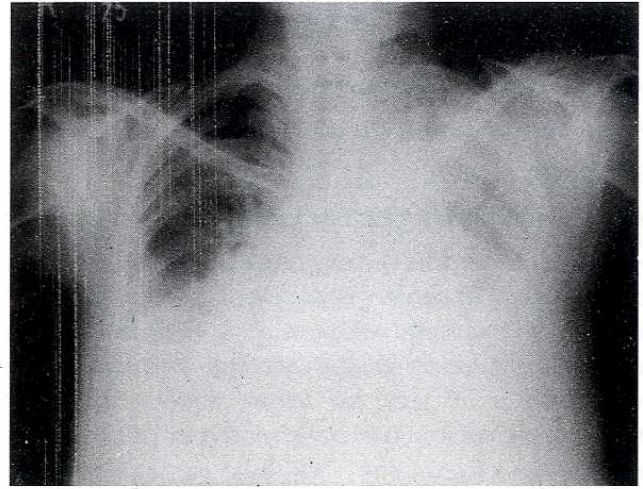
Haberleşme Adresi: **Dr. Fikret KANAT**, Selçuk Üniversitesi Meram Tıp Fakültesi Göğüs Hastalıkları ve Tüberküloz Anabilim Dalı, KONYA

Geliş Tarihi : 08.01.2004 Yayına Kabul Tarihi : 23.06.2004 e-posta: fkanat@selcuk.edu.tr

lemekle taşikardik ve aritmikti. Karaciğer ve dalak ele gelmiyordu. Basmakla gode bırakan pretibial ödem mevcuttu. Laboratuvar incelemelerinde; hemoglobin 14.4 g/dL, hematokrit %43.4, lökosit sayısı 7400 /mm³, sedimantasyon hızı 23 mm/saat ve periferik yaymasında özellik yoktu. Kan biyokimyası normal sınırlardaydı. Elektrokardiyografisinde yüksek ventriküler yanıtli atriyal fibrilasyon saptandı. Ekokardiyografisinde ise minimal perikardiyal effüzyon ve hafif pulmoner hipertansiyon tespit edildi. PA akciğer grafisinde, trakea ve mediastende sağa yer değiştirme ve solda üst ve orta zonda nonhomojen tullenme tarzında, alt zonda ise kalp ve diyafragmayı silen ön üçüncü kosta altında homojen pnömonik gölge koyuluğu vardı (şekil 1a). Akciğer bilgisayarlı tomografisinde, yüksek mediastinal, üst ve alt paratrakeal, prevasvüler, retrotrakeal, aortapulmoner, paraaortik, subkarinal ve paraözefajial alan dahil tüm mediastende diffüz, yaygın, dev lenfadenopatiler, solda alt lob superior haricinde tüm akciğer alanında kollapsa neden olan masif plevral sıvı izlendi (şekil 1b).

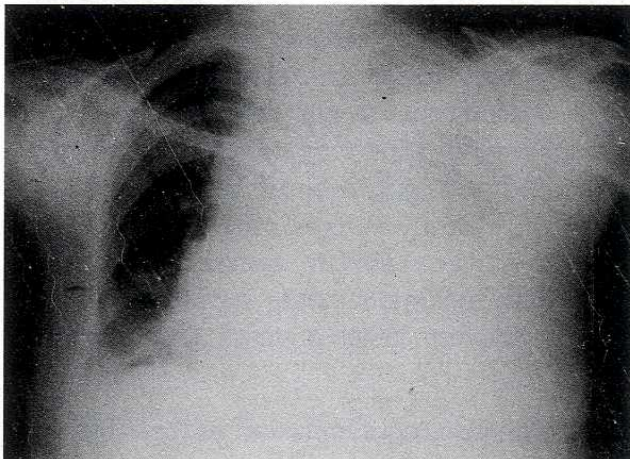
Supraklaviküler ve mediastinal lenfadenopati ile solda plevra sıvısı olan hastaya öncelikle torasentez yapıldı. Biyokimyasal olarak eksuda karakterindeki plevra sıvısı süt görünümünde olup trigliserit düzeyi 1082 mg/dL ve kolesterol düzeyi 102 mg/dL idi. Sıvının mikrobiyolojik incelemelerinden nonspesifik kültüründe üreme olmadı. Ayrıca aside rezistan basil (ARB) ve mikobacterium tüberkülozis kültürü negatifti. Sıvının patolojik incelemesinde malign hücre tespit edilemedi. Tüberkülin testi negatif olan hastanın balgamda 3 kez bakılan ARB'si de negatifti. Hastanın lenfoma olabileceği düşünülerek öncelikle sol supraklaviküler

bölgedeki lenf nodu çıkartıldı. Biyopsi sonucunda non-hodgkin lenfoma [diffüz mikst hücreli (küçük ve büyük hücreli), intermediate grade] tanısı konuldu. Abdominal tutulum açısından yapılan batın tomografisinde retrokrural alanda yaklaşık 2 cm çapında lenfadenopati tespit edildi. Şilotoraks nedeninin lenfatik sistemin mediastende obstrüksiyonuna bağlı olduğu düşünülmele birlikte plevral tutulum yönünden alınan plevra biyopsisi de lenfoma infiltrasyonu ile uyumlu bulundu. Hasta tetkik edilirken sağ hemitoraksta da plevra sıvısı toplandı (şekil 2) ve bu sıvı da şilöz vasıftaydı.

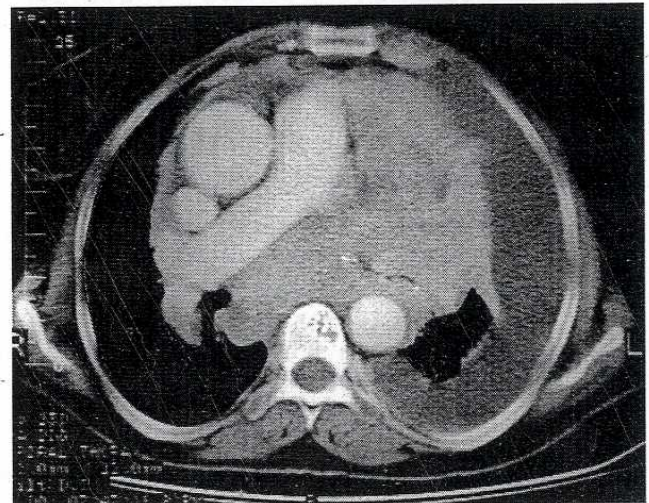


şekil 2. Hastanın takibinde sağ tarafta da sıvı toplandığını gösteren PA akciğer grafisi

Supraklaviküler, yaygın mediastinal, abdominal lenf nodu infiltrasyonu ve plevral tutulumun olması, bununla birlikte ateş, gece terlemesi ve kilo kaybı gibi sistemik semptomların bulunması nedeniyle hasta evre IVB olarak değerlendirildi. Hastaya siklofosamid 750 mg/m², doksorubisin

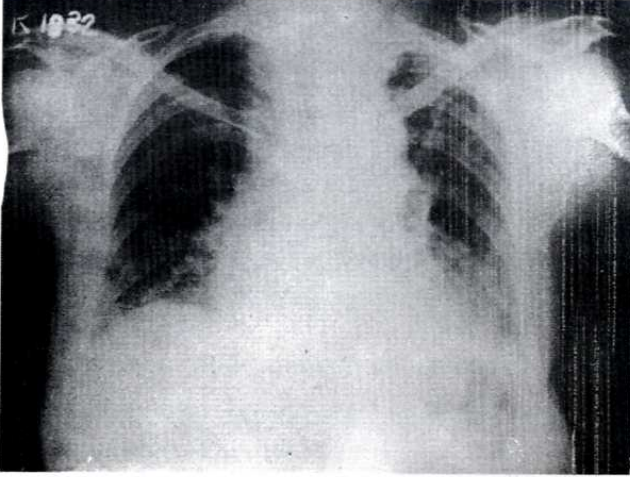


şekil 1a. Olgunun yatış esnasındaki PA akciğer grafisi



şekil 1b. Akciğer bilgisayarlı tomografisi

50 mg/m², vinkristin 1.4 mg/m², prednizon 100 mg'dan oluşan, ayda bir uygulanan CHOP protokolü verildi. İlk kür sonunda dahi yakınmaları kaybolan hastada uygulanan 8 kür kemoterapi sonrasında tamamen iyileşme gözlemlendi (şekil 3).



şekil 3. Hastanın sekiz kür sonrasındaki PA akciğer grafisi

TARTIŞMA

Diyetle alınan uzun zincirli trigliseritler, şilomikron ve düşük dansiteli lipoproteinlere transforme olarak intestinal lakteal damarlara ve buradan da sisterna şiliye geçerler. Sisterna şiliden çıkan duktus torasikus, diyafragmanın özefagial açıklığından toraks boşluğuna girer. Ekstraplevral olarak torakal vertebra ön yüzeyinin sağından yukarı doğru yol alarak, 4 ile 6. torakal vertebra seviyesinde sola geçerek sol subklavian vene dökülür (1).

Bu anatomik oluşum çeşitli varyasyonlar gösterebilir. Birden daha fazla duktus torasikus sisterna şiliden ayrılabilir. Duktus torasikus vertebra ların sağ ön yüzeyinden yukarı doğru devam ederek sağ subklavian vene dökülebilir. Çeşitli lenfatik kanalların arasında çok sayıda anastomoz olabilir ve direkt azigos venle lenfatik ve venöz bağlantılar olabilir (1).

Şilotoraksın nedeni %54 olguda tümörlerdir. Akciğer kanseri ve lenfosarkom gibi malign hastalıklarda duktus torasikus, direkt invazyon, lenfatik yayılım ve tümör embolizasyonu yoluyla tutulabilir. Lenfoma ve lösemilerin de şilotoraksla komplike olduğu bilinmektedir. Lenfomalar tümörlere bağlı şilotoraksın %75'ini oluşturur (1-3). Olguların %25'inde travma, %15'inde idiyopatik ve %6'sın da ise diğer nedenler tespit edilmiştir. Diğer nedenler arasında; pulmoner lenfanjiyo-

myomatozis, Gorham sendromu, Kaposi sarkomu, Behçet hastalığına sekonder süperior vena kava sendromu, intestinal lenfanjiektazis ve retiküler hiperplazi gibi lenfatik damar anomalileri, filariasis, lenf nodu büyümeleri, mediastinal tüberküloz, sarkoidoz, hipotiroidizm, duktus torasikus erode eden aort anevrizması, tüberoskleroz ve amiloidoz yer alır. Travmaya bağlı olguların ise yaklaşık %86'sında travma nedeni operasyonlardır (1). Kardiyovasküler operasyonlar sonrası şilotoraks oluşma oranı %0.5, plöropulmoner cerrahiler sonrası ise %0.74 olarak bildirilmiştir (1,4). Aynı zamanda özofagoskopi, satellit ganglion blokajı, torasik sempatektomi, yüksek translumbal aortografi, servikal nod disseksiyonu ve subklavian ven kateterizasyonunun bir komplikasyonu olarak ortaya çıkabilir. Boyun ve toraks travmaları, omurganın hiperekstansiyonu, vertebra fraktürleri, ağırlık kaldırma çalışmaları, şiddetli öksürük ve kusma atakları, esneme esnasında aşırı gerilme şilotoraksa neden olabilir (1).

Şilotorakslı hastalarda ana problem malnütrisyon- dan dolayı halsizlik, bitkinlik, zayıf düşmedir. Günde kaybolan 1500-2000cc sıvı ile birlikte esansiyel aminoasitler, yağ, elektrolit kaybı hastada malnütrisyonu ve immun sistemde baskılanmaya yol açmaktadır. Bu nedenle de sekonder infeksiyonlar daha sık görülür (1).

Şilotoraksla başvuran olgularda öncelikle lenfoma ekarte edilmelidir. Lenfomalı olgularda medias- tende lenfatik sistemin veya duktus torasikusun basıya uğraması sonucu şilotoraks oluşmaktadır (1). Takami ve ark. mediastinal ve retroperitoneal tutulumu olan non-hodgkin lenfoma tespit ettikleri 51 yaşındaki erkek hastaya verdikleri kombine kemoterapi sonrasında mediastinal lenf nodlarında gerileme olurken retroperitoneal lenf nodları aynı kalmış ve hastanın takibinde şilotoraks gelişmiştir. Bunu, infradiafragmatik duktus torasikusun basısı sonrasında gelişen ve toraks boşluğuna diafragmayı penetre eden lenfatik kol- lateral kanalların oluşmasına bağlamışlardır (5). Ohya ve ark. 1998 yılında Japonya'da aynı yıla kadar saptanan 22 şilotoraksı olan malign lenfoma olgusunu toplamışlardır (6). McWilliams ve arkadaşları 52 yaşında Hodgkin lenfomalı hastalarına uygula- dıkları radyoterapiden 23 yıl sonra şilo- toraks saptadıklarını bildirmişlerdir (7).

Şilotoraksın tedavisinde esas alta yatan hastalığa

yöneliktir. Ancak az yağlı veya kısa ve orta zincirli trigliseritleri içeren diet ayarlaması yapılmalı veya parenteral beslenme ile gastrointestinal sistem rahatlatılmalıdır. Ayrıca tüp torakostomi ile drenaj sağlanmalıdır (1,8). Marts ve ark. şilotorakslı olgularının %79'unda bu konservatif yöntemlerin yeterli geldiğini ama %21'inde ise duktus torasikusun ligasyonunun yapılmak zorunda kalındığını bildirmişlerdir (9). Malignite kaynaklı şilotoraks tedavisinde önerilen tedavi yolu tekrarlayan torasentezler ve plörodezistir (10,11). Talc plörodezisi ile iyileşme görülmeyen malign silotorakslarda alternatif bir tedavi yöntemi de

plöroperitoneal şant olabilir (12). Plevra tutulumlu non-hodgkin lenfoma tanısı konulan bilateral şilotorakslı hastamıza öncelikle uzun zincirli trigliseritten fakir diet ayarlaması yapıldı. Tekrarlanan plevra sıvı drenajları ile hastada semptomatik rahatlama sağlandı. Şilotoraksta esas tedavi nedene yönelik olduğundan 8 kür CHOP tedavisi uygulandı. Sonuçta cerrahi bir işlem yada plörodezis uygulanmasına gerek kalmadan klinik ve radyolojik düzelme sağlandı. 1999 yılında tedavi gören hasta halen hayattadır.

KAYNAKLAR

1. Light RW. Pleural Diseases. 3rd ed. Baltimore: Williams and Wilkins Company 1995: 284-98.
2. O'Callaghan AM, Mead GM. Chylothorax in lymphoma: mechanisms and management. *Ann Oncol* 1995; 6:603-7.
3. Zimhony O, Davidovitch Y, Shtalrid M. Chronic lymphocytic leukemia complicated by chylothorax. *J intern Med* 1994; 235:375-7.
4. Terzi A, Furlan G, Magnanelli G, Terrini A, Ivic N. Chylothorax after pleuropulmonary surgery: a rare but unavoidable complication. *Thorac Cardiovasc Surg* 1994; 42:81-4.
5. Takami A, Fujimura M, Nakao S, Yasui M, Shibata K, Nakatsumi Y, Matsuda T. A case of chylothorax resulting from malignant lymphoma—pathogenesis of chylothorax: a new concept. *Nihon Kyobu Shikkan Gakkai Zasshi* 1993; 31(1):112-6.
6. Ohyama S, Bando K, Hasegawa Y, Taniguti M, Shirayma H. Chylothorax resulting from malignant non Hodgkin's lymphoma. *Nihon Kogyoku Gakkai Zasshi* 1998; 36(5):473-7.
7. McWilliams A, Gabbay E Chylothorax occurring 23 years post-irradiation: literature review and management strategies. *Respirology* 2000; 5(3):301-3.
8. Puntis JW, Roberts KD, Handy D. How should chylothorax be managed? *Arch Dis Child* 1998; 62:593-6.
9. Marts BC, Naunheim KS, Fiore AC, Pennington DG. Conservative versus surgical management of chylothorax. *Am J Surg* 1992; 164:532-4.
10. Sahn SA. Management of malignant pleural effusions. *Monaldi Arch Chest Dis* 2001;56(5):394-9
11. Weissberg D, Ben-Zeev I. Talc pleurodesis, experience with 360 patients. *J Thorac Cardiovasc Surg* 1993; 106:689-95.
12. Schulze M, Boehle AS, Kurdow R, Dohrmann P, Henne-Burns D. Effective treatment of malignant pleural effusion by minimal invasive thoracic surgery: toracoscopic talc pleurodesis and pleuroperitoneal shunts in 101 patients. *Ann Thorac Surg* 2001;71(6):1809-12.