

İNSANLARDA NERVUS ALVEOLARİS İNFERİOR VE FORAMEN

MANDİBULAE ÜZERİNE ÇALIŞMA

Dr. Ahmet SALBACAK*, Dr. Taner ZIYLAN*, Dr. Aydan CANBİLEN**,

Dr. Ali İhsan KALKAN***, Vet. Hek. Mustafa BÜYÜKMUMCU***

* S.Ü. Tıp Fakültesi Anatomi Bilim Dalı, ** S.Ü. Tıp Fakültesi Histoloji-Embriyoloji Bilim Dalı,

*** S.Ü. Sağlık Bilimleri Enstitüsü Anatomi Bilim Dalı

ÖZET

Bu çalışma, 8 kadavra ve 36 mandibula olmak üzere toplam 44 örnek üzerinde yapıldı. Kadavralar üzerinde *n. alveolaris inferior*'un foramen mandibulae'ya giriş noktası araştırıldı ve lingula mandibulae'nun foramen mandibulae ile birleştiği ön-alt köşe olduğu tesbit edildi. Tesbit edilen *n. alveolaris inferior*'un foramen mandibulae'ya giriş noktasının, ramus mandibulae'nun iç yüzü üzerindeki pozisyonunu tesbit etmek amacıyla mandibulae'nun değişik noktaları arasında ölçümler yapıldı. Foramen mandibulae genellikle ramus mandibulae'nun iç yüzünün orta kısmında, incisura mandibulae ile mandibula alt kenarı arasında orta noktada, ve processus coronoideus'tan angulus mandibulae'ya aşağı doğru uzanan çizginin 2/3 kısmında yerleşmiştir. Bu çalışmada, foramen mandibulae'nun genellikle molar dişlerin occlusial yüzlerinin alt kısmında yerleşmiş olmasına rağmen, bazı vakalarda occlusial yüzle aynı seviyede, ve daha yukarı seviyedeki bir noktada bulunabildiği tesbit edilmiştir. *N. alveolaris inferior*'un anestezilerinde başarısız girişimlerin ortadan kaldırılabilmesi için belirgin varyasyonların göz önünde bulundurulması gerektiği sonucuna varılmıştır.

Anahtar Kelimeler: *Nervus alveolaris inferior*, foramen mandibulae

SUMMARY

A Study on Inferior Alveolar Nerve and Mandibular Foramen of Human

This study was performed on 44 material which consist of 8 cadavers and 36 dry mandibles. The entrance point of inferior alveolar nerve into mandibular foramen was searched and it was found that the entrance point of inferior alveolar nerve is situated at the junction of the front lower angle of mandibular lingula and mandibular foramen.

To determine the position of entrance point of inferior alveolar nerve into the mandibular foramen on the inside surface of mandibular ramus, measurements were made between the different points of mandibula. Mandibular foramen is generally located on the middle of inside surface of mandibular ramus between the standard basal plane of mandible and mandibular notch and on the partial 2/3 line that extends down from coronoid process to the angle of mandible.

On this study, despite the fact that the mandibular foramen was generally found to be below the occlusal surface of the lower molar teeth, in some cases it was found to be at the same level or higher level of molar teeth.

It has been concluded that certain variations must be taken into consideration to remove unsuccessful interferences on anaesthetics of inferior alveolar nerve.

Key Words: *Inferior alveolar nerve*, mandibular foramen

GİRİŞ

N. alveolaris inferior, arteria ve vena alveolaris inferior ile birlikte foramen mandibulae'dan canalis mandibulae'ya girer ve diş kökleri ve diş etlerine giden dallar verir (1,2,3,4,5). N. alveolaris inferior'un anestezilerinde foramen mandibulae klinik öneme sahiptir(6). Anatomi kaynakları foramen mandibulae'nın lokalizasyonunu farklı şekilde belirtmişlerdir. Foramen mandibulae ramusun arka ve ön kenarının orta kısmında (7,8,9) ve ramus merkezinin biraz üstünde (5) olarak belirtilmiştir. Basmajian(7) ve Hamilton(8) , foramen'in yerini alt molar dişlerin daha alt kısmında, Last (9) ise dişlerin occlusial yazleri seviyesinde olduğunu belirtmişlerdir. Gabriel (10) ve Miller(11) in çalışmalarında foramen mandibulae'nın pozisyonlarında değişiklikler olabileceği belirtilmektedir. Nicholson (6) Doğu Hindistan orijinli insanların kuru mandibulae'ları üzerinde antropometrik ölçümler yapmak suretiyle foramen mandibulae'nın alt molar dişlerin occlusial yüzlerin çoğunlukla altında ve bazen aynı seviyede veya üstünde olabileceğini göstermiştir. Bu çalışmada, Nicholson (6)'un belirttiği mandibula üzerindeki belirgin noktalar arasında antropometrik ölçümler yapılarak foramen mandibulae'nın çevresindeki oluşumlarla ilişkisi araştırıldı.

MATERYAL VE METOD

Bu çalışmada, Selçuk Üniversitesi Tıp Fakültesi Anatomi Bilim Dalı Laboratuvarında öğrenci eğitiminde kullanılan 8 kadavra ve 36 kuru mandibula olmak üzere toplam 44 örnek kullanıldı. Kadavralar, baş sagittal olarak ortadan ikiye ayırdıktan sonra her iki tarafta diseksiyon yapılarak çevre dokular uzaklaştırıldıktan sonra ramus mandibulae'ya ulaşıldı. Ramus üzerinde n. alveolaris inferior'un foramen mandibulae'ya giriş noktası tesbit edilmeye çalışıldı. N. alveolaris inferior'un foramen mandibulae'ya girdiği bölge tesbit edildikten sonra kuru mandibulalar üzerinde kompas ile antropometrik ölçümler yapıldı. Alınan ölçümler milimetre cinsinden kaydedildi. Standart ölçümler için Nicholson(6) tarafından belirtilen ve aşağıda bildirilen tanımlar kullanıldı.

1.Foramen mandibulae'nın referans noktası: foramen mandibulae'nın alt kenarı ile lingula mandibulae'yı birleştiren noktadır.

2.Standart basal plan: 2. molar diş seviyesinde basınç uygulanan normal durumdaki mandibula'nın horizontal durumudur.

3. Rameal plan: ramusun arka kenarındaki en çıkıntılı iki noktayı birleştiren düzlemdir.

4. Mandibula açısı: standart basal ve rameal düzlemler arasındaki açıdır.

5. Mandibular kanal açısı: canalis mandibulae'nın doğrultusu ile standart basal düzlem arasındaki açıdır.

6. Ramus mandibulae'nın ön tarafı iki ayrı kenara sahiptir.Lateral taraftaki keskin ve belirgin kenar linea obliqua externa'dır. Medial taraftaki trigonum retromolare'ye doğru uzanan kenar crista temporalis (12) veya linea obliqua interna (13) olarak isimlendirilmiştir. Bu çalışmada belirtilen kenarlardan ölçümler yapıldı. Ölçümler aşağıda belirtilen şekilde yapıldı.

a) Foramen mandibulae'nın linea obliqua externa'ya en yakın noktası arasındaki mesafe.

b) Foramen mandibulae'nın linea obliqua interna'ya (Crista temporalis) en yakın noktası arasındaki mesafe.

c) Foramen mandibulae'dan ramus'un posterior kenarı üzerindeki en yakın noktaya olan uzaklık.

d) Foramen mandibulae'dan incisura mandibulae'nın en alt noktası arasındaki dikey uzaklık.

e) Foramen mandibulae ile standart basal düzlem arasındaki uzaklık

f) Foramen mandibulae ile processus coronoidus'un en yüksek noktası arasındaki mesafe.

g) Foramen mandibulae'dan angulus mandibulae arasındaki uzaklık.

h) Foramen mandibulae'dan 3. molar dişin arka kenarının kökü ile enamelum'un birleştiği nokta arasındaki mesafe.

i) Ramus'un minimum genişliği, linea obliqua externa ve ramus'un arka kenarı arasındaki en yakın mesafe.

j) Lingula'nın yüksekliği ; foramen mandibulae'dan lingula'nın en yüksek ve en arka noktası arasındaki mesafe.

k) Mandibula'nın açısı ; standart basal ve rameal düzlemler arasındaki açıdır.

l) Mandibular kanal açısı ; canalis mandibulae doğrultusu ile standart basal düzlem arasındaki açıdır.

m) Molar dişlerin occlusial yüzleri ile foramen mandibulae seviyesi arasındaki bağlantı : bu amaçla molar dişlerin occlusial yüzleri cetvel yerleştirilerek foramen mandibulae'nın cetvel düzlemine göre bulunduğu pozisyon kaydedildi.

BULGULAR

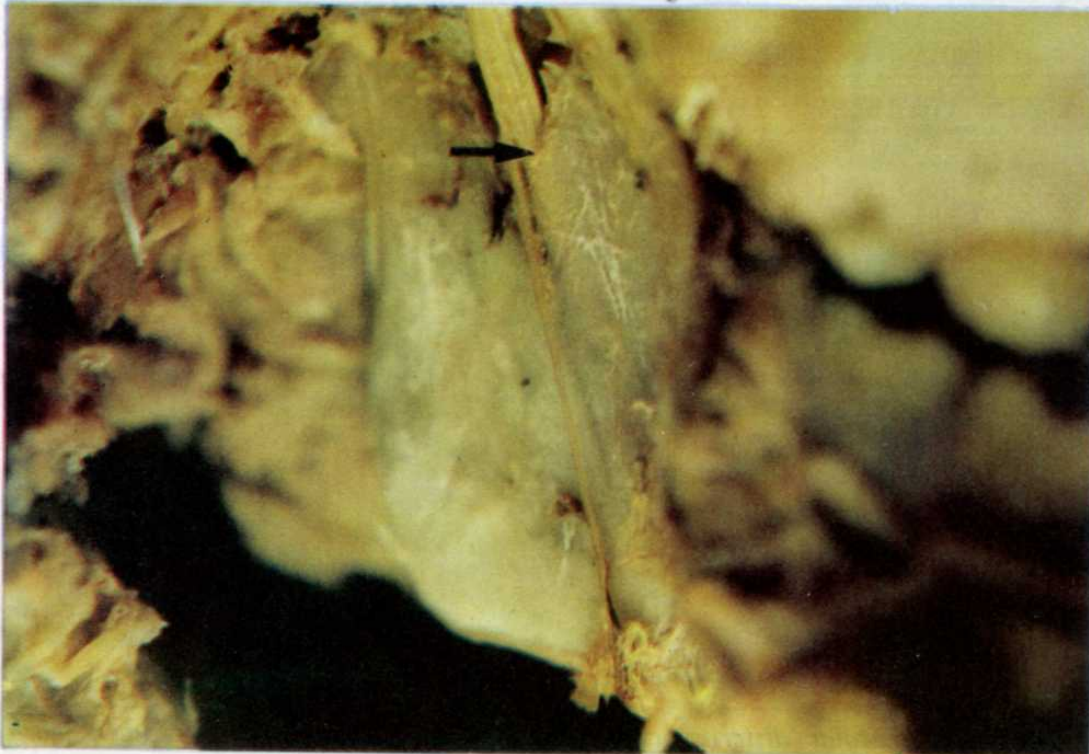Kadavrada n. alveolaris inferior'un foramen mandibulae'ya giriş noktası lingula mandibulae'nın foramen mandibulae ile birleştiği ön-alt köşe olduğu tesbit edildi (Resim 1, 2 ve 3). Bu noktada orijin alınarak mandibula'nın diğer oluşumları arasında yapılan ölçümler Tablo 1 ve Tablo 2'de gösterildi.

Foramen mandibulae'nın ramus'un en ön kenarına olan uzaklığı (sağda 16.53 ± 3.53 mm, solda 16.40 ± 2.26 mm) crista temporalis (linea obliqua interna) e olan uzaklığından (sağda 12.55 ± 2.61 mm, solda 12.41 ± 1.69 mm) daha büyüktü. Foramen mandibulae'nın arka kenardan uzaklığı sağda 13.85 ± 1.65 mm, solda 14.17 ± 2.21 mm olarak ölçüldü.

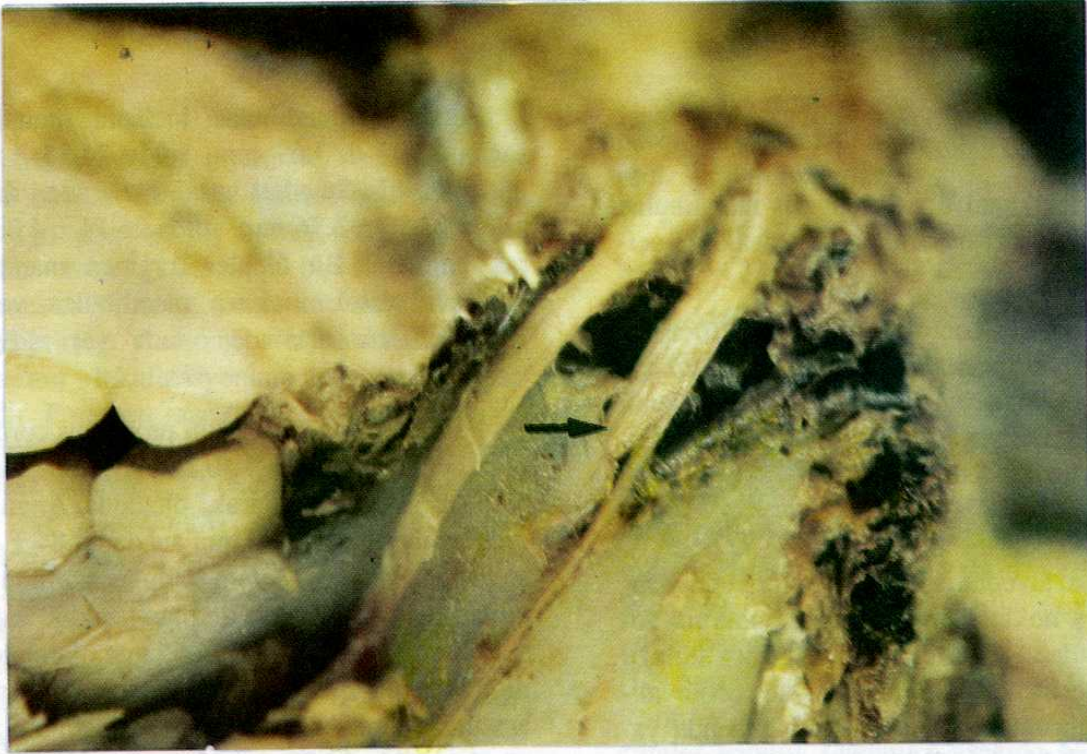Foramen mandibulae incisura mandibulae'dan sağda 25.37 ± 3.69 mm, solda 24.35 ± 3.01 mm uzaklıkta idi. Standart basal düzlemden dik uzaklık sağda 27.06 ± 3.76 mm, solda 26.14 ± 4.03 mm olarak bulundu. Bu ölçüler foramen mandibulae'nın yaklaşık olarak incisura mandibulae ve standart basal düzlem arasında ortada yer aldığını göstermiştir.

Foramen mandibulae'nın processus coronoideus'a olan uzaklığı sağda 40.34 ± 5.60 mm, solda 39.68 ± 3.93 mm olarak ölçüldü. Angulus mandibulae ile olan uzaklığının sağda 24.84 ± 3.34 mm, solda 24.60 ± 3.77 mm olduğu görüldü. Üçüncü molar dişin arka kenarı ile olan uzaklık sağda 18.36 ± 4.63 mm, solda 18.71 ± 5.65 mm olarak tesbit edildi. Linea obliqua externa ile ramus'un arka kenarı arasında ramus'un minimum genişliğini veren ölçümler sağda 29.70 ± 4.18 mm, solda 29.84 ± 3.84 mm olarak tesbit edildi. Lingula'nın yüksekliği sağda 9.38 ± 2.51 mm, solda 10.05 ± 2.18 mm olarak ölçüldü. Mandibula açısı sağda $120.93^\circ \pm 11.8^\circ$, solda $123.33^\circ \pm 5.7^\circ$ olarak bulunurken mandibular kanalın açısı sağda $35.88^\circ \pm 6.89^\circ$, solda $36.38^\circ \pm 6.76^\circ$ olarak ölçüldü.

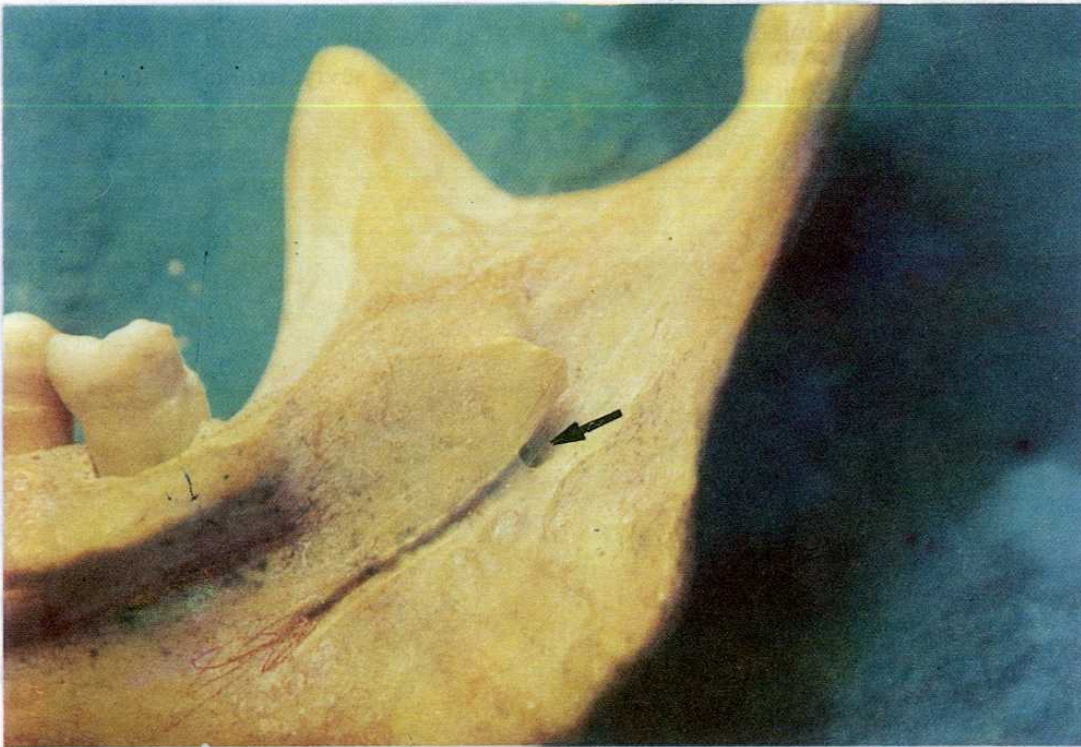
Foramen mandibulae'nın molar dişlerin occlusial yüzlerine göre seviyelerinin tesbiti sağ ve sol tarafta



Resim 1. Molar dişlerin occlusial yüzleri seviyesinin üstünde n. alveolaris inferior'un foramen mandibulae'ya girişi.



Resim 2. Molar dişlerin occlusal yüzleri ile aynı seviyede n. alveolaris inferior'un foramen mandibulae'ya girişi.



Resim 3. Molar dişlerin occlusal yüzleri seviyesinin altında foramen mandibulae'ya girişi.

Tablo 1. Foramen mandibulae'nın pozisyonunun ölçümleri. MF=Foramen mandibulae

| | Taraf | Ortalama | S.D. | Değişim |
|--|-------|----------|---------|--------------|
| a. MF-Linea obliqua externa | Sağ | 16.53 mm | 3.53 mm | 10.8-22.8 mm |
| | Sol | 16.40 mm | 2.26 mm | 13.7-20.6 mm |
| b. MF-Linea obliqua interna | Sağ | 12.55 mm | 2.61 mm | 8.9-16.6 mm |
| | Sol | 12.41 mm | 1.69 mm | 10.2-16.6 mm |
| c. MF-Ramus'un arka kenarı | Sağ | 13.85 mm | 1.65 mm | 10.8-17.0 mm |
| | Sol | 14.17 mm | 2.21 mm | 11.8-19.7 mm |
| d. MF-İncisura mandibulae | Sağ | 25.37 mm | 3.69 mm | 19.3-28.7 mm |
| | Sol | 24.35 mm | 3.01 mm | 18.8-28.3 mm |
| MF-Standart basal plan | Sağ | 27.06 mm | 3.76 mm | 21.4-33.5 mm |
| | Sol | 26.14 mm | 4.03 mm | 19.6-32.7 mm |
| f. MF-Proc. coronoideus'un en üst noktası | Sağ | 40.34 mm | 5.60 mm | 32.4-52.4 mm |
| | Sol | 39.68 mm | 3.93 mm | 33.9-43.7 mm |
| g. MF-Angulus Mandibulae | Sağ | 24.84 mm | 3.34 mm | 19.6-30.0 mm |
| | Sol | 24.50 mm | 3.77 mm | 20.3-32.0 mm |
| h. MF- 3.molar diş arka kenarı | Sağ | 18.36 mm | 4.63 mm | 12.2-26.5 mm |
| | Sol | 18.71 mm | 5.65 mm | 12.4-24.0 mm |
| i. Ramus'un minimum genişliği: L.obliqua ex. -Ramus arka kenarı | Sağ | 29.70 mm | 4.18 mm | 22.4-35.0 mm |
| | Sol | 29.84 mm | 3.84 mm | 25.1-39.6 mm |
| j. Lingula yüksekliği: MF-Lingula'nın en yüksek noktası | Sağ | 9.38 mm | 2.51 mm | 5.7-12.6 mm |
| | Sol | 10.05 mm | 2.18 mm | 5.6-12.4 mm |
| k. Mandibulae açısı | Sağ | 120.93° | 11.8° | 110-130° |
| | Sol | 123.33° | 5.7° | 115-130° |
| l. Mandibular kanalın açısı | Sağ | 35.88° | 6.89° | 25-50° |
| | Sol | 38.38° | 6.76° | 28-50° |

Tablo 2. Molar dişlerin occlusial yüzleri ile foramen mandibulae arasındaki ilişki

| Taraf | Üst seviye | Aynı seviye | Alt seviye |
|--------|------------|-------------|------------|
| Sağ | 2 | 14 | 28 |
| Sol | 2 | 12 | 30 |
| Toplam | 4(%4.5) | 26(%29.5) | 58(%66) |

ayrı ayrı yapıldı. Yapılan 88 ölçümün 58'i (%66) molar dişlerin occlusial yüzleri seviyesinin altında, 26'sı (%29.5) aynı seviyede, ve 4'ü (%4.5) daha üst seviyede olduğunu gösterdi.

TARTIŞMA

N. alveolaris inferior ve foramen mandibulae'nın ramus mandibulae'daki pozisyonunun belirtmeyi amaçlayan bu çalışmada, söz konusu sinirin foramen mandibulae'ya giriş noktasının lingula mandibulae'nın foramen mandibulae ile birleştiği ön-alt köşe olduğu tesbit edilmiş ve ölçümlerde bu nokta orijin olarak alınmıştır. Yapılan ölçümlerde, foramen mandibulae'nın sağda ve solda farklı yerleşim gösterdikleri görülmüştür. Nicholson (6)'un Doğu Hindistan orijinli insan mandibulalarında belirttiği ölçülerin ülkemiz insan mandibula'larından farklılık gösterdiği saptanmıştır. Bu çalışmada, foramen mandibulae ile incisura mandibulae arasındaki ortalama uzaklık sağda 25.37 ± 3.69 mm, solda 24.35 ± 3.01 mm olarak tesbit edilirken Nicholson(6)'un araştırmasında bu mesafe sağda 23.60 ± 3.50 mm, solda ise 23.30 ± 3.50 mm olarak verilmiştir. Aynı şekilde, foramen mandibulae ile standart basal düzlem arasındaki uzaklık bu çalışmada sağda 27.06 ± 3.76 mm, solda 24.16 ± 4.03 mm olarak bulunurken Nicholson (6)'un çalışmasında sağda 23.90 ± 3.70 mm solda 23.30 ± 3.30 mm olduğu belirtilmiştir. Bu sonuçlar, incisura mandibulae ile standart basal düzlem arasındaki uzaklığın ülkemiz insan ramus mandibulae'ların Doğu Hindistan orijinli insan ramus mandibulae'larından daha yüksek olduğunu göstermiştir. Foramen mandibulae-processus coronoideus'un en yüksek noktası ve foramen mandibulae-angulus mandibulae arasındaki

uzaklıklarda daha büyük ölçüler elde edilmiş, Ülkemiz insan ramus mandibulae'larının daha büyük olduğu görülmüştür. Ancak ramus'un minimum genişliğinde belirgin bir fark görülmemiştir.

Angulus mandibulae Nicholson(6)'un çalışmasında sağda $115.8^\circ \pm 5.7^\circ$ solda $116.1^\circ \pm 7.3^\circ$ olarak bildirilirken, bu çalışmada ölçüler sağda $120.73^\circ \pm 11.80^\circ$ solda $123.33^\circ \pm 5.7^\circ$ olarak bulunmuş ve angulus mandibulae'nın daha geniş bir açıya sahip olduğu görülmüştür. Mandibular kanal açısında belirgin bir fark görülmemiştir.

Dişlerin occlusial yüzlerine göre foramen mandibulae'nın seviyesi tespit edilmeye çalışıldığında, aynı mandibula'nın sağ ve sol tarafında farklılıklar olduğu görülmüştür. Sağ ve sol tarafta yapılan toplam 88 ölçümde, foramen mandibulae'nın 58'inin (%66) dişlerin occlusial yüzleri seviyesinin altında, 26'sının (%29.5) aynı seviyede ve 4'ünün (%4.5) daha üst seviyede olduğu tesbit edilmiştir. Bu bulguların Gabriel (10) ve Miller'in (11) foramen mandibulae'nın lokalizasyonlarında değişiklik olabileceği görüşünü desteklemektedir ve Nicholson'un (6) bulguları ile belirgin bir fark göstermediği görülmüştür.

Foramen mandibulae'nın ramus mandibulae iç yüzündeki lokalizasyonunda varyasyonlar olabileceği ve varyasyonların ülkeden ülkeye değişebileceği gibi aynı toplumlarda da farklılıklar olabileceği görülmüştür. Bu konuda daha geniş populasyonlar üzerinde çalışmanın gerekli olduğu ve n. alveolaris inferior üzerinde yapılacak anestezilerde geniş varyasyonlar olabileceğinin göz önünde bulundurulmasının başarıyı artıracığı sonucuna varılmıştır.

KAYNAKLAR

1. McVay CB. Surgical anatomy. Philadelphia: WB Saunders Company, 1984:200.
2. Hollinsheads WH and Cornel R. Textbook of anatomy. Philadelphia: Harper and Row Pub Co, 1985: 865-935.
3. Romanes GJ. Cunningham's manuel of practical anatomy, 14 th ed. Oxford: Üniversity Press, 1980: 103.
4. Snell RS. Clinical anatomy for medical students. Boston: Little, Brown and Company, 1986: 772-5.
5. Williams PL and Warwick R. Gray's anatomy, 36 th ed. London: Churchill Livingstone, 1980: 1067.
6. Nicholson ML. A study of the position of the mandibular foramen in the adult human mandible. Anat Rec 1985; 212: 110-2.
7. Basmajian JV. Grant's method of anatomy by regions descriptive and deductive, 10 th ed. Baltimore: Williams and Wilkins Co, 1980: 473.
8. Hamilton WJ. Textbook of human anatomy, 2nd ed. London: The Macmillan Press, 1976:80.
9. Last RJ. Anatomy regional and applied, 6th ed. Edinburg: Churchill Livingstone, 1978: 572.
10. Gabriel AC. Some anatomical features of mandible. J Anat 1958;92: 580-6.
11. Miller JA. Studies on the location of the lingula, mandibular foramen and mental foramen. Anat Rec 1953; 115:349.
12. Berkowitz BKB, Holland GR and Moxham BJ. A colour atlas and textbook of oral anatomy. London: Wolfe Medical Publications Ltd, 1978: 15.
13. Roberts DH and Sowray JH. Local anaesthesia in dentistry, 2nd ed. Bristol : John Wright and Sons Ltd, 1979: 102.