

ABDOMİNAL AORT ANEVİZMALARI

Dr. Mehmet YEŞİLTAY*, Dr. Kadir DURGUT*, Dr. Ufuk ÖZERGİN*, Intern Dr. Işık SOLAK*,
Dr. Tahir YÜKSEK*, Dr. Hasan SOLAK*

* S.Ü.T.F.Kalp Damar Cerrahisi

ÖZET

Abdominal aort anevrizması hayatı tehdit eden bir patolojidir. Anevrizmanın rüptüre olmasını engellemek için ilk yaklaşımlar ligasyon, elektrokoagülasyon, wrapping gibi anevrizma içi pıhtı teşekkülüne yönelik girişimlerdir. 1951 yılında Dubost abdominal aort anevrizma vakalarında ilk kez greft uygulayarak anevrizmayı tedavi etmiştir. Bu tarihten sonra sentetik greft interpozisyonu abdominal aort anevrizma tedavisinde tercih edilen metot olmuştur.

Selçuk Üniversitesi Tıp Fakültesi Kalp Damar Cerrahisi kliniğinde 1990-1995 yılları arasında 10 abdominal aort anevrizmalı vaka ameliyat edilmiştir. 9 hasta elektif olarak, 1 hasta acil şartlarda ameliyata alınmıştır. Operasyon sırasında 1 hastamız kaybedilmiştir. 9 hastamızda postopertif dönemde ciddi bir komplikasyonla karşılaşılmanmıştır.

Anahtar kelimeler: Abdominal aort anevrizması.

SUMMARY

Abdominal aortic aneurysms

Abdominal aortic aneurysms have been to life threatening a pathologic process. Early attempts to prevent rupture of aneurysm included ligation, wrapping sac in an attempt to induced trombosis. In 1951 Dubost introduced graft replacement of aortic aneurysm that a reliable method of aneurysm repair become available. Since then graft interposition for abdominal aortic aneurysm has been become prefer therapy.

Between 1990 and 1995, 10 patients underwent operations for abdominal aortic aneurysms at the Selçuk University Medical Faculty clinic of cardiovascular surgery patients had elective procedure and 1 patient had urgent procedure. One patient had been died during the operation and in the other patients hadn't been seriously a postoperatif complication.

Key Words: Abdominal aortic aneurysm.

GİRİŞ

Anevrizma damar duvar yapısında meydana gelen patolojiler sonucu damarın normal yapısını kaybedip, anatomik ölçülerin dışında genişlemeyle kendini gösteren progressif bir hastalıktır.

Anevrizma 2000 yıldan beri bilinmektedir. Klinik bulgular ilk kez "Ambross pale" tarafından 16. yüzyılda tarif edilmiştir (1,2). 1951 yılında Dubost ve ar-

kadaşları bir abdominal anevrizmayı rezeke ederek ilk başarılı aortik homogreft replasmanını gerçekleştirmişlerdir (3,4). Türkiyede ilk başarılı abdominal aort anevrima rezeksiyonu ve greft uyguaması 1960 yılında Akata tarafından gerçekleştirilmiştir (4).

MATERYAL VE METOD

Bu çalışmada Selçuk Üniversitesi Tıp Fakültesi Kalp Damar Cerrahisi kliniğinde 1990-1995 yılları

Haberleşme Adresi: **Dr. Mehmet YEŞİLTAY**, S.Ü.T.F. Kalp Damar Cerrahisi Kliniği, KONYA

arasında ameliyat edilen 10 abdominal aort anevrizması vakası sorulmuştur. Vakaların yaş dağılımı tablo 1'de gösterilmektedir.

Tablo 1. Vakaların yaş gruplarına göre dağılımı

Vakalar	Yaş	Cinsiyet	Toplam Hasta
Vaka 1 A.S	26	E	1
Vaka 2 M.K	52	E	1
Vaka 3 O.Ç	56	E	1
Vaka 4 C.A	58	K	1
Vaka 5 M.S.	61	E	1
Vaka 6 O.M.	64	E	1
Vaka 7 H.C.	66	K	1
Vaka 8 M.C.	67	E	1
Vaka 9 M.M.	69	E	1
Vaka 10 M.G.	76	E	1

Vakaların %80'i (8. hasta)erkek ve % 20 (2. hasta) kadındır. En geç hasta 26, en yaşlısı 76 yaşında ve ortalama yaş 61.5 dir. Vakaların % 80'i 50-70 yaşları arasındadır.

Hastaların hastaneye başvurma nedeni % 70 vaka kadarında ele gelen kitle bulunmasıydı. Kitleyle birlikte bel ağrısı, karın ağrısı, hazımsızlık, kabızlık gibi şikayetler değişik kombinasyonlar halinde bulunuyordu. 1 hastamız (%10) kronik kladikasyon intermitnant ön tanısıyla, 1 hastamız (% 10) akut arteriyel obstrüksiyon ve 1 hastamız da batın için kanama ön tanısıyla kliniğe kabul edilmişlerdir.

Tablo II. Vakalarda kullanılan tanı metodları

Yapılan inceleme	Hasta sayısı
Ultrasonografi	10
Anjiyografi	2
Anjio+ultrasonografi	6
Anjio + computerize tomografi	4
Anjio+ultrason+ computerize tomografi	3

Hastaların fizik muayenesinde 7. hastada karında pulsatif bir kitle rahatlıkla palpe ediliyordu. Fazla kilolu olan 2 hastada aevrizma kitlesi palpe edilemiyordu.

Fizik muayeneden sonra tanıyı kesinleştirmek için ultrasonografi, anjiyografi, computerize tomografi gibi tetkikler yaptırıldı. Hastalarımıza ait çeşitli örnekler şekil 1,2,3'de görülmektedir.

Hastaların hepsinde ultrasonografi 2'sinde anjiyografi yapıldı.

SONUÇLAR

Toplam 10 hastanın 1'inde tanı konur konmaz acil şartlarda ameliyat yapıldı. Bu hasta klinik ve ultrasonografik olarak tanı konan şok tablosundaki hastaydı. 9 hasta ise elektif şartlarda ameliyata alınmıştır. Bu hastalardan acil şartlarda ameliyata alınan hasta hipovolemik şok sebebiyle kaybedilmiştir. Elektif olarak ameliyata alınan hastalarımızda postoperatif ciddi komplikasyon gelişmedi. Mortalitemiz 1 hasta ile % 10 olarak gerçekleşti.

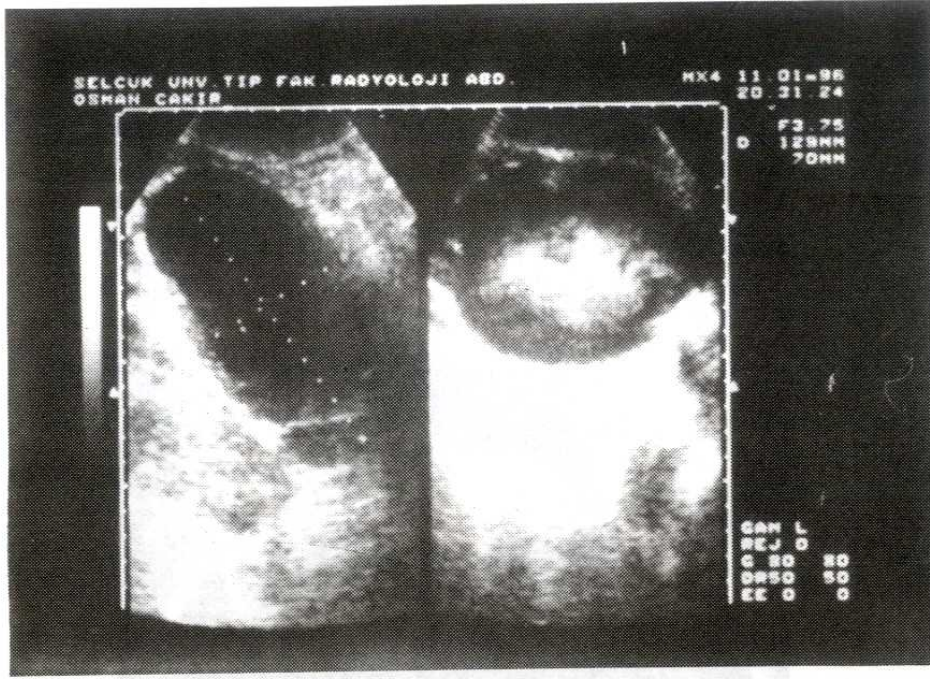Hastalarımızda uyguladığımız ameliyat teknikleri Tablo 3'de gösterilmiştir.

Tablo 3. Hastalarda yapılan ameliyat şekilleri

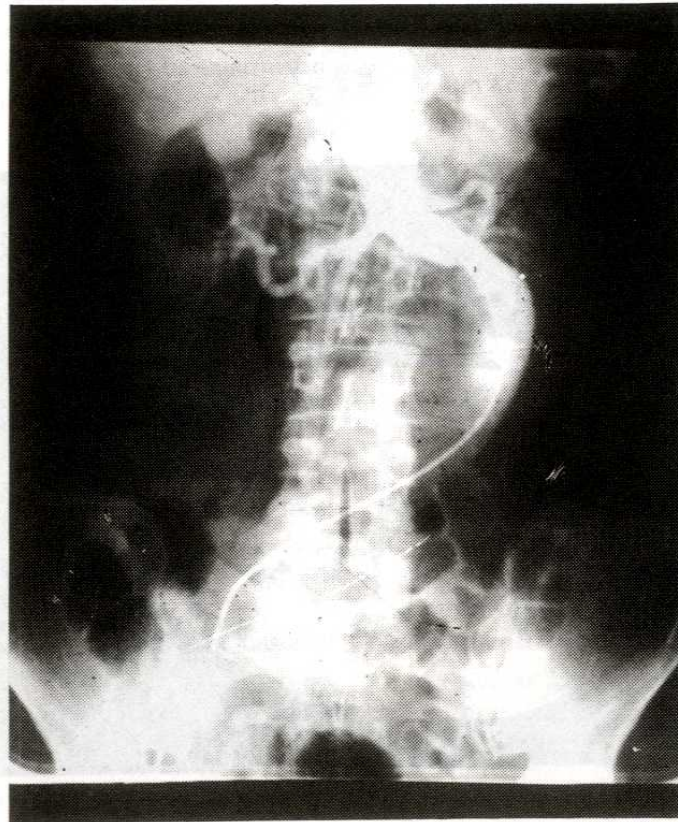Ameliyat Şekilleri	Hasta Sayısı	%
1. Aorto-A. iliak kom. Y. greft Aorto uç-uç iliakları uç uç	1	10
2. Aorto-A. iliaka komm. Y. greft Aorto uç uç - iliak uç yan	2	20
3. Aorto -A. İliaka eks. Y. greft	2	20
4. Aorto-bi femoral Y greft	4	40
5. Explorasyon (rüptüre abd. aort anvrizması)	1	10

TARTIŞMA

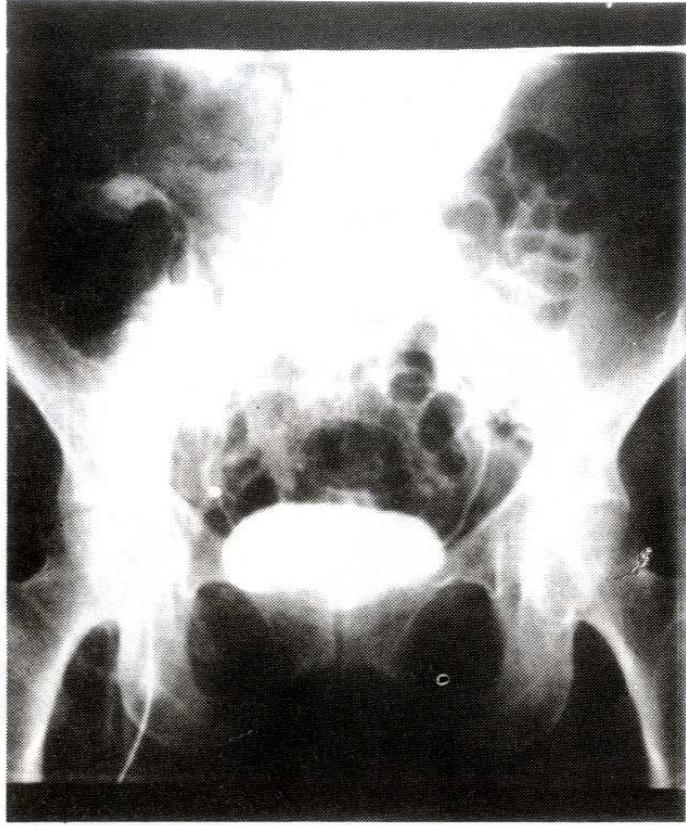
Abdominal aort anevrimaları bütün anevrizmaların % 90'ını oluştururlar (2,3). Lokalizasyon vakaların % 95'inde renal arterin distalindedir (1,2). Anevrizma etyolojisinde çeşitli faktörlerin rol oynadığı bilinse de abdominal aort anevrizmaların % 98'inin ateroskleroza bağlı olduğu kabul edilmektedir (5).



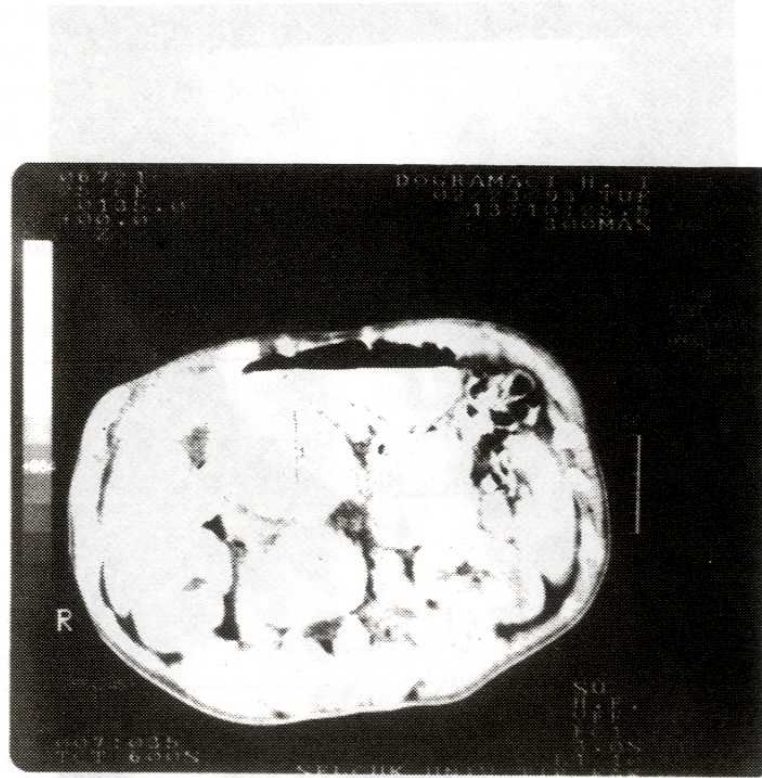
Resim 1. Batın ultrasonografisinde abdominal aort anevrizması görülmektedir.



Resim 2. Aortografide abdominal aort anevrizmasının renal arterlerin distalinde başladığı görülmektedir.



Resim 3. Aortografide A. iliace commünisleri de tutan abdominal aort anevrizması görülmektedir.



Resim . Batın CT'de aortanın anevizmatik genişlemesi görülmektedir.

Hastalarda çoğunlukla anevrizma kitlesi, bel ağrısı, karınağrısı, dispeptik şikayetlere neden olur (5,6). Literatürde nadir olarak bahsedilen inflamatuvar abdominal aortik anevrizma tanımlanmıştır. Bu anevrizma tipinin perianevrizmanın fibrozisine bağlı ureter obstrüksiyona neden olabileceği ve buna ait septomlarla kendini gösterebileceği bildirilmektedir (7,8). Bizim hastalarımızda ureter obstrüksiyonuna rastlanmadı.

Anevrizma tanısı ve lokalizasyonunun saptanmasında ultrasonografi, komputurize tomografi ve anjiyografi gibi tanı yöntemleri oldukça faydalıdır (6). Ultrasonografi anevrizma hakkında ayrıntılı bilgiler veren noninvaziv bir tanı metodudur (4). Bizim bütün hastalarımızda uygulanmış 2 hastamız yalnız ultrasonografik bulgularıyla ameliyata alınmıştır (Resim 1).

Anjiyografi de değerli bilgiler veren bir tanı metodudur. Ancak her vakada anevrizmayı tam olarak gösterilmeyebilir. Özellikle tromboze anevrizmalarda lümen normal görünerek, yalancı negatif sonuçlar verebilir (4). Bununla birlikte anjiyografide anevrizmanın renal arterlerle ilişkisi ve iliak arterlerin durumu hakkında elde edilecek bilgiler, ameliyatın planlanmasında faydalıdır (3,4). Bizim hastalarımızın 2'sine anjiyografi yapılmıştır (Resim 2,3).

Komputurize tomografi anevrizma tanısında oldukça değerli bir methodur. Özellikle aşırı kilolu ve anevrizması palpe edilemeyen hastalarda tanı koymak, anevrizma çapı değişiklikleri izlenen vakaları değerlendirmek için çok değerli bilgiler verir (0). Ayrıca klinik olarak rüptür düşünülen, hemodinamik bulguları normal vakalarda extraperitoneal hemotomu göstererek tanıyı kesinleştirmek için en iyi yöntem komputurize tomografidir (10). Kliniğimizde son 4 yıldır muayene bulguları şüpheli ve aşırı kilolu hastalarda komputurize tomografi rutin olarak yapılmaktadır (Resim 4).

Abdominal aort anevrizma tanısı konan hastalar ayrıntılı olarak incelenip ilave vasküler patoloji olup olmadığını araştırılmalıdır. Abdominal anevrizmayla birlikte % 7 karotis, % 2 renal arter lezyonu olduğu bildirilmektedir (13). Bizim serimizde 2 hastamızda da koroner hastalığı tesbit edilmiştir. Çok sayıda yayında pre ve postoperatif ölümlerin en büyük ne-

deninin koroner arter hastalığı olduğu vurgulanmaktadır (13). Bazı ötürler abdominal aort anevrizmalarında rutin koroner anjiyografi yapılmasını ve koroner lezyonu olanlara koroner bypass ameliyatı tavsiye etmektedirler (11,12). Bizim hastamızda yapılan koroner anjiyografide önemli koroner lezyonu tesbit edilmedi.

Tanısı kesinleşen abdominal aortik anevrizmaların tedavisi cerrahidir. Yayınlarda anevrizma çapı, aort çapının 2 katını aştığında ameliyat önerilmektedir (6,9). Bazı yayınlarda, asemptomatik hastalarda anevrizmal çap 6'cm 'den küçük ve bazı yayınlarda 4.5 cm'den küçükse ameliyat edilmeden takip gerektiği bildirilmektedir (9). Biz kliniğimizde tanısı kesinleşen vakalarda operasyon önermekteyiz. Çünkü asemptomatik anevrizmalarda da rüptür tehlikesi mevcuttur. Ayrıca yaşam süreleri bakımından ameliyat edilmeyen asemptomatik veya anevrizma çapı küçük vakalarla semptomatik vakalar arasında istatistiki fark olmadığı belirtilmiştir (3). Ayrıca beklemekle gelecekteki ameliyat için yeni risk faktörleri eklenebileceğinden (emboli, aterosklerozun ilerlemesi) ilerideki operasyonu zorlaştıracaktır (6). Günümüzde ameliyat mortalitesi geçen yıllar içinde artan tecrübeler, hastaların preoperatif daha iyi değerlendirilmesi ve postoperatif bakım koşullarının iyileşmesi sayesinde oldukça düşmüştür. Benzer yayınlarda mortalite değeri hastaları ayrı ayrı kategori altında toplayarak verilmiştir (12,13). Asemptomatik hastalarda mortalite % 1-5 civarındadır (10). Rüptüre anevrizmalarda mortalite % 10-40 arasında olduğu, bu grup hastalarda postoperatif komplikasyonlarında % 50 ye yaklaştığı bildirilmektedir (10). Ülkemizdeki yayınlarda mortalite Bozer ve arkadaşları tarafından % 10.7 (6), Akata ve arkadaşları tarafından % 13.3 olarak bildirilmektedir (4). Bizim 10 vakalık serimizde mortalitemiz 1 hasta ile % 10 olarak görüldü. Bu anevrizma rüptürü tanısı konan çok riskli hastaydı.

Biz kliniğimizde son 5 yıldır anevrizma tanısı konan asemptomatik vakalarda bile operasyon endikasyonu koyarak vakit kaybetmeden ameliyata almaktayız. Böylece ileride meydana gelebilecek anevrizma komplikasyonlarını ortadan kaldırmanın en doğru yaklaşım olduğunu savunmaktayız.

KAYNAKLAR

1. Solak H. Göğüs Kalp Damar Hastalıkları Cerrahisi. Marifet Matbaası, 1992; 334-338.
2. Bozer AY, Böke E, Çetin M, Yener A, Güney İ. Abdominal aort anevrizması ve cerrahisi. Çağdaş Tıp Dergisi, 1979; 6: 3-6.
3. Heimovici A: Abdominal aortic aneurysm. In Henry Heimovici ed. Vascular surgery Principles and techniques Second Edition Norwalk Connecticut Appleton-Century - Crofts 1984; 685-739.
4. Akato O, Anadol E, Çoğlu Y. Aortik abdominal anevrizmalarda cerrahi tedavi sonuçları. Ankara Üniversitesi Tıp Fakültesi Mecmuası, 1987; 40: 169-80.
5. Payda DF, Rosentkal D, Camis PA, Stanson PE. Infrarenal aortic aneurysm asymptomatic versus symptomatic. The American surgeon 1985; 51: 94-6.
6. Güney İ, Bozer AY. Anevrizma içinde Gülay İ, Bozer AY. Damar hastalıkları ve cerrahisi. I. Baskı, Hacettepe Üniversitesi Yayınları, A: 50, 1984; 125-55.
7. Soulie M, Tollan C, Soulla Q, Maulyp, Plaste P, Pontanneir F, Cerene A. Uratral involvemnt in an inflamatory aneursym of the abdominal aort progres en urologia 1995;5(5) :590.
8. Garcia Diez F, Guerrero Gonzales R, Gonzales del valle C, Vaguero morillo F. Inflatuar aorta-iliac aneurysm.A cause of abdominal aortic aneurysm. 5 Vasc surgery 1987; 5: 437-9.
9. Weinbaum FI, Dubner S, Turner JW, Pardes JG: The accerarey of computed tomography in the diagnosis of re-roperitoneal blood in the presence of abdominal aortic aneurysm. 5 Vasc surgery 1987; 5: 437-9. Sergery 1990.
11. Shimerji M, kaya K, Koniyoiski Y, Akasaki M, Miyagi K, kusaba A. Stage operation of multiple aortik aneurysm with myokardial infarction and stenosis of three coronary arteries. Journal of the Jopane Association for Thoracic surgey 43 (10): 1752-6, 1995 Oct.
12. Rerge MM, Hotlier LH, Kazimier FJ, Obrren pe poralero PC, Porolero PC, Cherry K, Hallet JW late survial on abdominal aortic aneurysm patients. The role of selectiv myocardial reavskularization on the basis of clinical symptoms vasküler surgery 1987; 5: 227.
13. Hertzner NR, Young JR, Beven EG, Oltera PT, Graor RA, Ravichamp WF Malyoec LL, Late results of coronary by pass in patients with infrarenal aortic aneurysm Ann Surg 1987; 205: 360-7.