

## AMİYOTROFİK LATERAL SKLEROZ VE MULTIPL MYELOM (2 OLGU NEDENİYLE)

Dr. Barış BAKLAN\*, Dr.Gülden Akdal DAMLACIK\*, Dr. Ahmet GENÇ\*,Dr. Şakir FADİLOĞLU\*

\*Dokuz Eylül Üniversitesi Tıp Fakültesi Nöroloji Anabilim Dalı, İZMİR

### ÖZET

*Motor nöron hastalığı ile paraproteinemi birlikteliği seyrek olmayarak görülmekte ve patogeneze yönelik yayınlar giderek artmaktadır. Paraproteinemi saptanmışsa bu, hastalığın fokal ya da jeneralize tüm formlarında bulunabilmektedir. Malignite açısından lenfoma daha sık bildirilirken multipl myelom ile birlikte görülen olgu sayısı oldukça sınırlıdır.*

*Amiyotrofik lateral skleroz (ALS) tanısı olan 66 yaşındaki kadın hasta ile 49 yaşında bir erkek hastada ileri incelemeler sırasında paraproteinemi ve multipl myelom saptadık. Bu hastalarda nörolojik belirtiler maligniteden çok önce ortaya çıkabildiği gibi tersi de olabilmektedir. Bu nedenle bu yazıda, multipl myelom gibi daha seyrek rastlanan malignite görülen olgularda ısrarlı nörolojik incelemenin, ALS'li olgularda da paraproteinemi, malignite ve multipl myelom araştırmalarının ihmal edilmemesinin önemi vurgulanmış ve ilgili literatür ışığında klinik ve fizyopatolojik mekanizmalar incelenmiştir.*

*Anahtar Kelimeler: Multipl myelom, paraproteinemi, amiyotrofik lateral skleroz.*

### SUMMARY

#### *Amyotrophic Lateral Sclerosis and Multiple Myeloma case report.*

*Motor neuron disease and paraproteinemia are seen together not infrequently and the literature regarding pathogenesis has been increasing. Paraproteinemia, if detected, can be encountered in any type of the motor neuron disease (MND), either in focal or generalized types. The association of MND and lymphoma has been reported more frequently; yet, number of cases with MND associated with multiple myeloma is very limited.*

*We found paraproteinemia and multiple myeloma in the investigation of two MND cases, 66 year old woman and 49 years old man both of whom were diagnosed with amyotrophic lateral sclerosis (ALS). There has been report in similar cases stating that neurological signs can precede the detection of malignancy, but vice versa is also prevalent. For this reason, we want to emphasize the importance of malignancy, paraproteinemia, multiple myeloma investigations in the patients with ALS diagnosis. Insisting on detailed neurological examination is also very important in patients with infrequently seen malignancies such as multiple myeloma. Clinical findings and pathophysiological mechanisms have been discussed in the light of the related literature.*

*Key words: Multiple myeloma, paraproteinemia, amyotrophic lateral sclerosis.*

### GİRİŞ

Amiyotrofik Lateral Skleroz (ALS) düşünülen bir olguda etioloji de malignite aramak rutin incelemeler arasındadır. ALS'nin ayrıca tanısında paraproteinemi birlikteliğine rastlanabilmekte ve bu

patolojik sürecin altından lenfoma, plazma hücre diskrazileri, örneğin multipl myelom çıkabilmektedir (1-5). Multipl myelom kontrolsüz plazma hücreleri üretilmesi sonucu kemik ve yumuşak dokulara infiltrasyon gösteren malign bir hastalıktır. Paraproteinemi, renal yetmezlik, hi-

perkalsemi amyloidosis gibi sonuçları ile çoğunlukla periferik sinirler olmak üzere tüm santral sinir sistemini etkileyebilir. Bu etki neoplastik dokunun direk yayılımı, kompressif ya da "remote" etkisiyle oluşmaktadır (2).

Multipl myelomda periferik nöropati oranı %13 olarak bildirilirken (1,2), literatür incelendiğinde ALS ile birlikteliği konusunda belirli bir oran belirten bir çalışmaya rastlanmıştır. ALS ve paraproteinemi birlikteliğini gösteren olgu serileri incelendiğinde de multipl myelom olgularının henüz oran oluşturacak sayıya ulaşmadığı görülmüştür (6-9).

Motor nöron hastalığı ile paraproteinemi birlikteliği, bu konuda en geniş seriyeye sahip iki çalışmada %4.3 ile %9 arasında bildirilmiştir (8,9).

Dokuz Eylül Üniversitesi Tıp Fakültesi Nöroloji polikliniğine 1991-1992 yılları arasında başvuran ve ALS tanısı alan 2 hastada ileri incelemelerle multipl myelom tanısına ulaşıldı. Bu iki olgu nedeniyle, ilgili kaynakların ışığında ALS'li olgularda paraproteinemi ve multipl myelom görülme sıklığı, klinik tablo ve etiyopatogenez tartışılmıştır.

## OLGULAR

**Olgu 1:** (49 y, E). 3-4 yıldır bel ve sağ bacağına ağrı, yürüme güçlüğü yakınmaları olan, kollarında ve sırt kaslarında seyirmeler tanımlayan hastanın nörolojik bakışında: dilde fasikülasyon, üst ekstremite tenar ve hipotenar kaslarında atrofi, derin tendon reflekslerinde dört yanlı artma, patolojik

refleksler, bilateral üstte Hoffman, altta Babinski ve Aşil klonusu alınıyordu. Sağ alt ekstremitede distalde belirgin monoparezi ve 2 cm. atrofi saptandı. Serbral ve spinal manyetik rezonans incelemesinde patoloji saptanmayan hastaya klinik bulgular ve elektrofizyolojik incelemeler sonucu ALS tanısı konuldu. Ayrıca tanı açısından yapılan protein elektroforezinde gammaglobulin yüksekliği (%48.50), Ig G'de aşırı artma (6840 mg/dl), beyin omurilik sıvısında (BOS) proteini 94 mg/dl olarak saptandı.

**Olgu 2:** (66y, K). Sağ elindeki güçsüzlük ile başlayan yakınmaları önce sol kol, ardından her iki alt ekstremiteye geçen ve son bir ay içinde tüm vücut kaslarında seyirmeler tanımlayan hastanın nörolojik bakışında kuadriparezi, derin tendon reflekslerinde dört yanlı artma, 4 ekstremitede fasikülasyonlar, üstte ve altta patolojik refleksler bilateral pozitif bulundu. Klinik ve elektrofizyolojik özellikleriyle ALS tanısı konan hastanın protein elektroforezinde gammaglobulin yüksekliği (%35.56), Ig G'de artma (Ig G 3580 mg/dl) ve BOS protein 78 mg/dl olarak saptandı.

Yukarıda da görüldüğü üzere her iki hastada da monoklonal gammopati, BOS protein yüksekliği saptanmıştır. Hematolojik incelemeleri, kemik grafileri ve hematolojik konsültasyonu sonucu multipl myelom tanısı alan hastalar sekonder ALS+multipl myelom tanıları ile ilgili kliniğe gönderildi. Her iki olgunun laboratuvar bulguları tablo 1 ve 2'de özetlenmiştir.

Tablo 1. Olgularımızın Protein Elektroforez Sonuçları

|        | Albumin | alfa 1G | alfa 2 G | beta G | Gamma G |
|--------|---------|---------|----------|--------|---------|
| Olgu 1 | 53.40   | 2.56    | 9.50     | 8.46   | 48.58   |
| Olgu 2 | 46.50   | 1.26    | 8.45     | 8.32   | 35.46   |

Tablo 2. Olgularımızın protein elektroforez, BOS proteini ve sedimantasyon sonuçları

|        | IgA | IgM | IgG  | BOS Pro. | Sed mm/s |
|--------|-----|-----|------|----------|----------|
| Olgu 1 | 22  | 12  | 6840 | 94 mg/dl | 146      |
| Olgu 2 | 56  | 35  | 3580 | 78 mg/dl | 68       |

## TARTIŞMA

ALS'li hastalarda paraprote nemi, konuya yönelik en geniş serilerde %9 oranındadır (10). Shy ve arkadaşları ise bunu daha az sayıda hastada saptamışlarsa da (%4.8), bu oranın düşük çıkması; Younger ve arkadaşlarınca konvensiyonel serum protein elektroforez yöntemi kullanmasına bağlanmış, immunofiksasyon yönteminin daha duyarlı olduğunu belirtmişlerdir (9,10).

İlk kez 1963'de lenfomalı hastalarda MNH saptanmış ve buna paraproteineminin mediatörlük yaptığı düşüncesi öne sürülmüştür. Younger ve ark. MNH ve lenfomanın aynı nedenden dolayı ortaya çıkabileceğini, hem nörojenik hem onkojenik viral etioloji ile otoimmün bozukluğun her iki olayı indükleyebileceğini bildirmişlerdir (9). Diğer yandan paraproteineminin direk nörotoksik bir ajan olabileceğini düşünenler bulunmakla birlikte önceki görüş daha geçerli görünmektedir (9). Multipl myelom gibi plazma hücre diskrazilerinde: paraproteinemi, periferik nöropatiye neden olabilmektedir. Bu hastalarda yapılan araştırmalarda çoğu kez bu patolojik süreçten myelin bağlantılı glukoproteine karşı oluşmuş antikorlar (anti-MAG) sorumlu tutulmaktadır (8). Motor nöron hastalığı olan hastalarda ise anti - MAG aktivitesi saptanamamıştır. Bununla birlikte, motor nöron veya perikaryon üzerinde diğer bazı yüzeyel antijenlere karşı oluşmuş antikorları, nöromüsküler bağlantıda aksonal "uptake" ile alınıp retrograd transport ile hücre gödesine taşınabileceği öne sürülmektedir (8).

Literatür incelendiğinde ALS ve multipl myelom birlikteliğine ait belli bir orana rastlanmamıştır. Bununla birlikte, Younger ve arkadaşlarının MNH ve lenfoma birlikteliğine ait serileri aydınlatıcı olabilir. Çalışmalar, serilerindeki 34 lenfoma ve MNH li olgudan 11'inde (%32.4) önce MNH sonra lenfoma, 23'ünde (%66) ise önce lenfoma sonra MNH tanısı koyduklarını belirtmektedir (9). Bizim olgularımızın ikisinde de multipl myelom tanısı ALS tanısından sonra konmuştur. Paraproteinemi ve

MNH birlikteliği olan olgularda klinik tablonun alt motor nöron tutuluşu ile başladığı ya da sınırlı kaldığı görüşünün (8) aksine böyle bir sınırlılığın olmadığı hem üst hem alt motor nöron tutuluşlarının birlikte olabileceği belirtilmektedir (10). Bizim birinci olgumuzda öykü yakınmalar hastalığın alt motor nöron etkilenmesi ile başladığını düşündürmektedir, ancak nörolojik bakı sonucu alt motor nöron bulgularına ek üst motor nöron ve bulber etkilenme saptanmıştır. İkinci olguda yakınmalar üst ekstremiteden başlayıp diğer ekstremitelere yayılmış. Her iki olgunun seyrinin literatürde tanımlanan değişik klinik tablolarla uyumlu olduğu görülmüştür (7,10).

ALS'li hastalarda yüksek beyin omurilik sıvısı (BOS) proteinin özellikle 75 mg/dl'nin üzerindeki değerlerde tabloya paraproteineminin eşlik etme olasılığının oldukça yüksek olduğu bildirilmektedir (10).

ALS'li hastalarda kesin tanı için elektrofizyolojik incelemeler dışında serum protein elektroforezinin duyarlı yöntem olan immunofiksasyon ile yapılması, BOS protein bakışı, kemik iliği incelemesinin gerekli olduğu ve klinik tablonun alt motor nöron tutuluşu ile sınırlı kalmayacağına dikkat çekilmektedir (10).

Bizim olgumuzda da BOS proteinleri sırasıyla 94 ve 78 mg/dl, serum immunglobulin G 6840, 3580 mg/dl olarak bulunmuş ve protein elektroforezinde monoklonal gammopati saptanması ile tanı kriterleri tamamlanmıştır.

Sonuç olarak ALS ve multipl myelomun birlikte görülmesi oldukça enderdir. Bu nedenle bu 2 olgu sunulmaya değer bulunmuştur. ALS ya da paraproteineminin söz konusu olgu malignitelerde multidisipliner yaklaşım gerekmekte ve ayrıntılı, duyarlı laboratuvar yöntemlerin zorunlu olduğu görülmektedir.

## KAYNAKLAR

1. Chad A D and Recht L D. Neurologic Paraneoplastic Syndromes. Edit by A I Arieff and R C Griggs. Metabolic Brain Dysfunction in Systemic Disorders. Little, Brown and Co. Boston 1992 Chap 20: 378-379.
2. Hudson A J. The Motor Neuron Diseases and Related Disorders Edit by R C Joynt. Clinical Neurology. J B Lippincott Company Philadelphia 1992. Vol 4 Chap 53 (A): 16-17.
3. Munsat TL. Adult Motor Neuron Diseases Edit by LP Rowland Merrit's Textbook of Neurology Lea and Febiger Philadelphia 1989.; Chap 15: 683-684.
4. Tandan R Disorders of The Upper and Lower Motor Neurons. Edit by WG. Bradley Neurology in Clinical Practise. Butterworth-Heinemann Boston 1991 Vol 2, Chap 80. 1709-1710.
5. Williams D B and Windebank AJ. Motor Neuron Disease. Edit by PJ Dyck. Peripheral Neuropaty. WB Saunders Company Philadelphia 1993 Vol 2, Chap 54 1029-1031.
6. Brudon F. Clinical Amyotrophie Lateral Sclerosis Syndromes M Gammopathies: Clinical, Electrophysiologic and Histimmunologic Aspects. Rev Electroencephalogr Neurophysiol Clin 1986, 15 (4): 369-373.
7. Rowland LP. Sherman WH. Latov N. Lange DJ, Mc Donald TD. Younger DS. Amyotrophic Lateral Sclerosis and Lymphoma: Bone marrow examination and other diagnostic tests. Neurology 1992. 42: 1101-1102.
8. Shy ME. Rowland LP., Smith T, Trojaborg W. Latov N. Sherman W. et al. Motor Neuron Disease and Plasma Cell Dyscrasia. Neurology 1986. 36: 1429-1436.
9. Younger DS. Rowland LP. Latov N. Lange DJ, Sherman W. et al. Lymphoma Motor Neuron Diseases and Amyotrophic Lateral Sclerosis. Ann Neurol 1991; 29: 7886.
10. Younger DS, Rowland LP, Latov N, Sherman W, Pesce W, Lange DJ. et al. Motor Neuron Diseases and Amyotrophic Lateral Sclerosis. Relation of High CSF Portein Content to Paraproteinemia and Clinical Syndromes. Neurology 1990. 40: 595-599.

## MEDİKAL VE CERRAHİ OLARAK TEDAVİ EDİLMİŞ BİR VERTEBRA KİST HİDATİK VAKASI

Dr. Mehmet ARAZİ\*, Yrd. Doç. Dr. M.İ. Safa KAPICIOĞLU\*\*, Doç. Dr.Recep MEMİK\*\*

\* S.Ü.T.F. Ortopedi ve Travmatoloji ABD

### ÖZET

*Kemiğin kist hidatik hastalığı, diğer organ tutulumlarına göre çok az görülür. Kemik tutulumlarının yaklaşık yarısı vertebrada ortaya çıkar. Ciddi komplikasyonlarla seyreden vertebra kist hidatığının teşhis ve tedavisinde birçok sorunlar mevcuttur. Bu makalede; cerrahi ve medikal tedavi ile iyi sonuç alınan bir vertebra kist hidatik vakası takdim edildi.*

*Anahtar Kelimeler : Hidatik hastalık, vertebra tutulumu.*

### SUMMARY

*Combined medical and surgical treatment of vertebral hydatid disease: A case report*

*The hydatid disease of bone is very rare then the other organ involvements. The vertebral column is involved in about 50 % of the patients. Vertebral hydatidosis is characterized by serious complications and it causes many diagnostic and therapeutic problems. One patient with hydatidosis of the vertebral column who was treated succesfully by chemotherapy and surgery was reported in this article.*

*Key Words : Hydatid disease, vertebral involvement.*

### GİRİŞ

Türkiye'de endemik olarak görülen kist hidatik hastalığı, sıklıkla E. granulosus'un sebep olduğu paraziter bir hastalıktır (1,2,3,4). Kist hidatik karaciğer ve akciğer gibi organlarda çok görülmesine karşın kemikte nadiren ortaya çıkar. Kemik tutulumu % 0.5-4 oranında görülmektedir (5, 6, 7, 8, 9, 10, 11, 12, 13). Tüm kemik kist hidatiklerinin yaklaşık yarısı vertebrada izlenir (6,9,11,14,15). Vertebra tutulumlarında parapleji, kifoz gibi deformiteler ortaya çıkabilmekte ve nüks sık görülmektedir. Vertebra kist hidatiklerinin teşhis ve tedavisindeki güçlükler bir çok yayında bildirilmiş ve prognoz çoğunlukla kötü seyretmiştir (6,11,14,16,17). Radikal cerrahi ve ilaç ile tedavi ettiğimiz nadir bir vertebra kist hidatik vakası takdim edildi ve bu hastalığın teşhis ve tedavisi ile ilgili özellikleri tartışıldı.

### VAKA TAKDİMİ

Altmış beş yaşındaki bayan hasta yaklaşık yirmi

yıldan beri devam eden sırt ağrısı şikayeti ile kliniğimize başvurdu. Hikayesinden daha önceden değişik tanılarla değişik tedaviler gördüğü, son bir aydır şikayetlerinin daha da arttığı ve artık günlük işlerini bile yapamadığı öğrenildi. Fizik muayenede; torakalomber bölgede hafif kifoskolyoz deformitesi ve alt torakal bölgede hassasiyet vardı. Vertebra hareketleri kısıtlı ve ağrılıydı. Ateş, terleme gibi sistemik belirtiler yoktu. Nörolojik muayenede spinal kord basısına ait semptom ve bulgu tespit edilmedi. Radyolojik incelemede (Resim 1) torakal 10 ve 11. vertebra arasında harabiyet ve disk aralığının kaybolduğu görüldü. Ayrıca paravertebral bölgede yuvarlak, 5x5 cm. ebadında kistik oluşum ve iştirakli kostalarda litik lezyonlar ve kenarlarında düzensizlik tespit edildi. Bilgisayarlı tomografik incelemede (Resim 2), torakal 10 ve 11. vertebra korpuslarında yaygın destrüktif lezyonlar vardı fakat nöral ark sağlamdı. Paravertebral bölgede kistik oluşumlar ve komşu kostalarda erezyonlar dikkati çekiyordu. Kan

analizlerinde, Hb: 14, 9gr/dl, Lökosit: 7800/mm<sup>3</sup>, sedimentasyon hızı: 5 mm/ 1 saat, Alkalin fosfataz: 80 IU/l, Ca: 9,4 mg/dl olarak tespit edildi.

Kliniğimize tüberküloz spondilit ön tanısıyla yatırılan hastaya drenaj, debritleme ve anterior füzyon planlandı ve anti-tbc tedaviye başlandı. Anterior torakal girişimle lezyon bölgesine ulaşıldığında vertebra korpusuyla ilişkili bir adet büyük, sağ 11. kostayla ilişkili iki adet küçük olmak üzere üç kistik yapı ile karşılaşıldı. Kistlerin içinden koyu ve pürülan vasıfta mayi ile vezikülleri içeren materyal boşaltıldı. Saha betadin ile yıkandı. Torakal 10-11. vertebraların birleşme yerlerinde disk tamamen harab olmuştu. Vertebra korpuslarında ileri derecede destrüksiyon vardı. Tüm destrükte alanlar ve kistler debride edildi ve saha tekrar betadin ile yıkandı. Daha sonra sağlam olan 9. kostadan alınan greft ile füzyon uygulandı. Hastaya ameliyat sonrası Ceftriaxon 2gr/gün ve Mebendazol 40 mg/kg/gün başlandı. Kist materyalinden yapılan kültürde üreme tespit edilmedi. Yapılan histopatolojik incelemede kist hidatik tanısı doğrulandı (Resim 3). Ameliyat sonrası dönemde komplikasyon gelişmedi. Taramalarda diğer vücut sistemlerinde kist hidatiğe ait bir tutulum görülmeyen hasta, 13. günde gövde alçısı yapılarak taburcu edildi. Bu sırada Mebendazol'e karşı allerji gelişmesi sebebi ile Albendazol 10 mg/kg/gün şeklinde başlandı. Antihelmintik kemoterapiye 4 ay süreyle devam edildi. Alçada iki ay kalan hastaya iki ay daha yatak istirahati uygulandı ve sonra korse ile yürümeye izin verildi. Ameliyat sonrası 12. ayda yapılan son kontrolünde hastanın şikayetlerinin kalmadığı ve günlük aktivitelerini sorunsuz yaptığı öğrenildi. Son çekilen radyografisinde (Resim 4) füzyon geliştiği ve bilgisayarlı tomografide (Resim 5) herhangi bir nüks olmadığı görüldü.

## TARTIŞMA

Kemik lokalizasyonu gösteren kist hidatik vakalarının büyük çoğunluğu vertebral kolonu etkilemektedir (6,11,14). Kistin kemik yapıları içerisinde biyolojik gelişmesinin çok yavaş olması hastalığın uzun süre asemptomatik olarak seyretmesine yol açar. Bu hastalarda kronik bel veya sırt ağrısı en sık tespit edilen semptomdur (6,16). Ağrının geç ortaya çıkması ve kronik bir seyir izlemesi sıklıkla hastaların daha çok nörolojik bo-

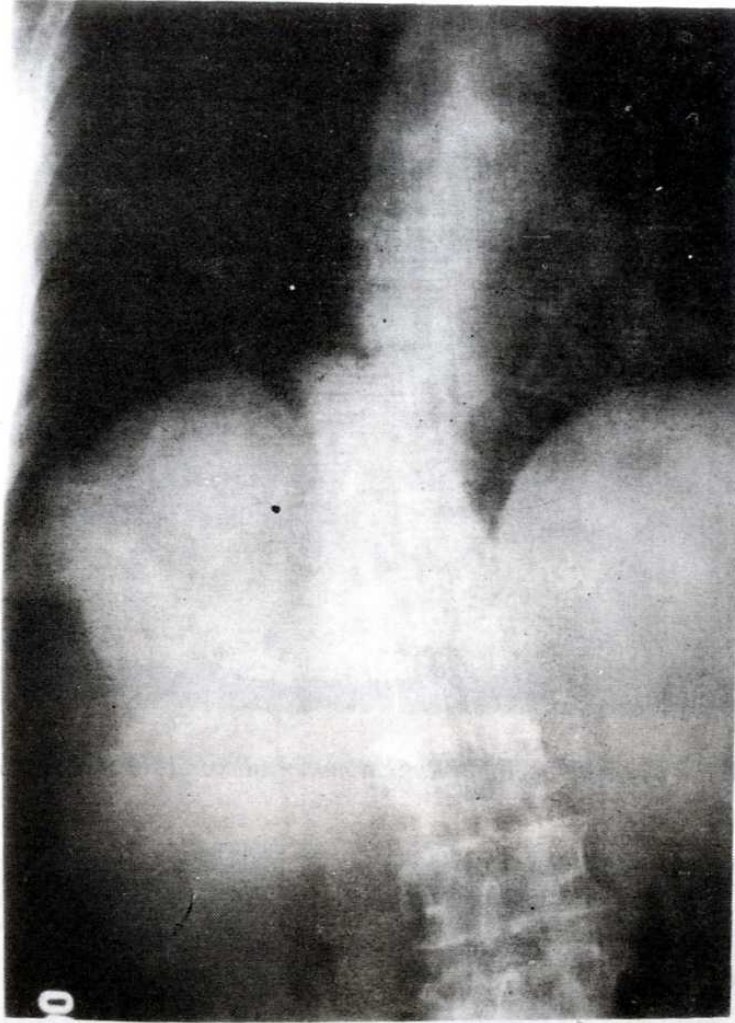
zukluklar ortaya çıktığında teşhis edilmelerine neden olmaktadır. Bu hastada yaklaşık yirmi yıllık bir sırt ağrısı şikayeti vardı ve nörolojik etkilenme yoktu. Halbuki vertebra kist hidatiklerinin % 25-84'ünde nörolojik etkilenme bildirilmektedir (11,17).

Vertebralarda en sık torasik bölge tutulumu bildirilmiştir (8,15,17). Torasik vertebra tutulumu olanlarda, beraberinde kostalarda tutulum vertebra kist hidatiğine özgü bir durumdur (8,16,18). Hastamızda lezyon seviyesindeki 11. kostada kist hidatik radyolojik olarak tespit edildi.

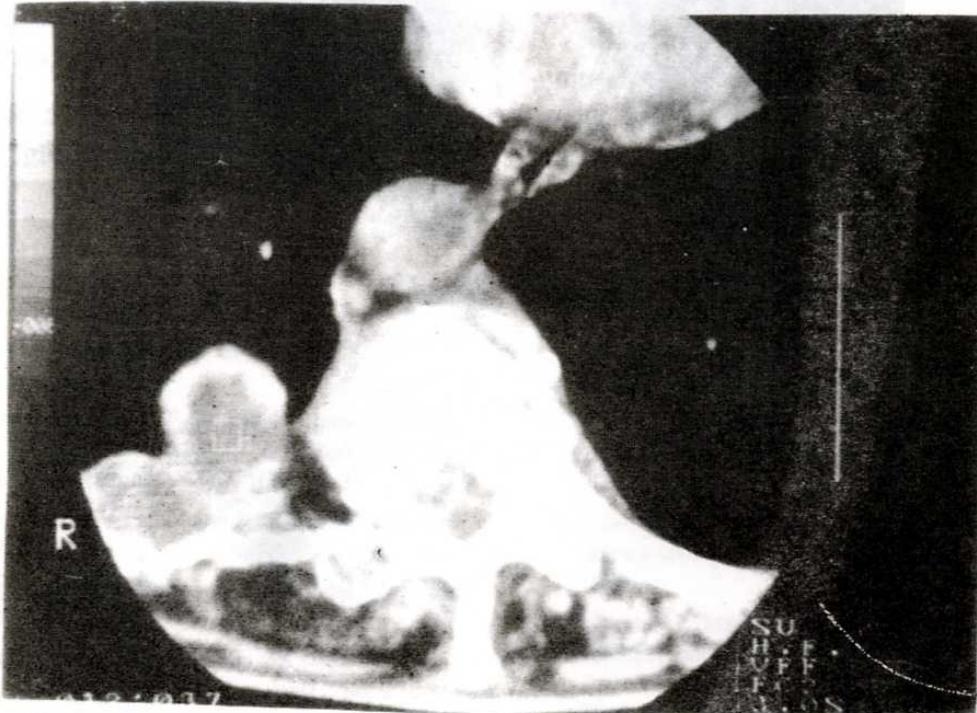
Spinal kist hidatikte serolojik tanı yöntemlerinin spesifik değeri yoktur (6,10,13). Tanıda, bilgisayarlı tomografi ve manyetik rezonans görüntüleme son derece faydalıdır ve vertebrada harabiyet, paraspinal kistik oluşumlar, komşu kostaların tutulumu vertebra kist hidatiği için önemli bulgulardır. (13,18,19). Ancak pekçok vakada tanı, ameliyat sırasında kist hidatiğin görülmesi veya alınan doku örneğinin histopatolojik incelenmesi sonucu konmaktadır (10, 11, 16, 20). Vertebra kist hidatiği en sık vertebranın Pott hastalığı ile karışır. Ayrıca vertebrada destrüksiyon yapan primer veya sekonder kemik tümörleri, Paget hastalığı ve enfeksiyonlar ile ayırıcı tanı yapılmalıdır (7, 11, 16, 18, 21).

Vertebra kist hidatiğinin prognozu kötüdür (6, 8, 9, 16, 22, 23). Parapleji hastalığın en ciddi komplikasyonudur ve parapleji gelişmesi prognozu daha da kötüleştirir. Karray (16) parapleji ile seyreden vertebra kist hidatiklerinde yaklaşık % 14-58 oranında mortalite görüldüğünü bildirmiştir. Bir çok yazar tarafından vertebra kist hidatiği lokal bir malignite olarak kabul edilir ve % 30-40 arasında rekürrens bildirilmiştir (8, 13, 16, 17, 23). Bu nedenle hastalara sıklıkla tekrarlayan ameliyatlara gereksinim olur.

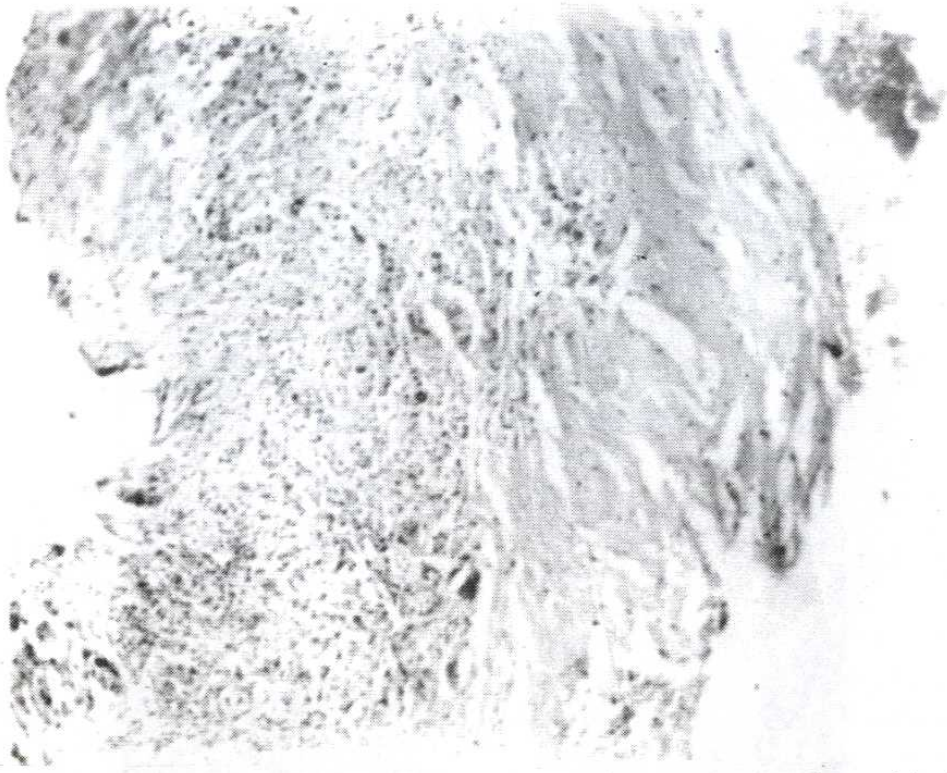
Tedavide kistin ve hastalıklı kemik ve yumuşak dokuların tamamının total eksizyonu tavsiye edilmektedir (6, 8, 15, 16, 17, 21, 23, 24). Nörolojik tutulumu olan vakalarda dekompresyon için laminektomi pekçok cerrah tarafından uygulanmıştır (6, 9, 14, 17, 25). Karray (16) laminektomi ile tedavi ettiği ve paraplejik olan 8 vertebra kist hidatik vakasından hiçbirinde iyileşme olmadığını bildirmiştir. Yine Allred ve Nisbet (14) 26



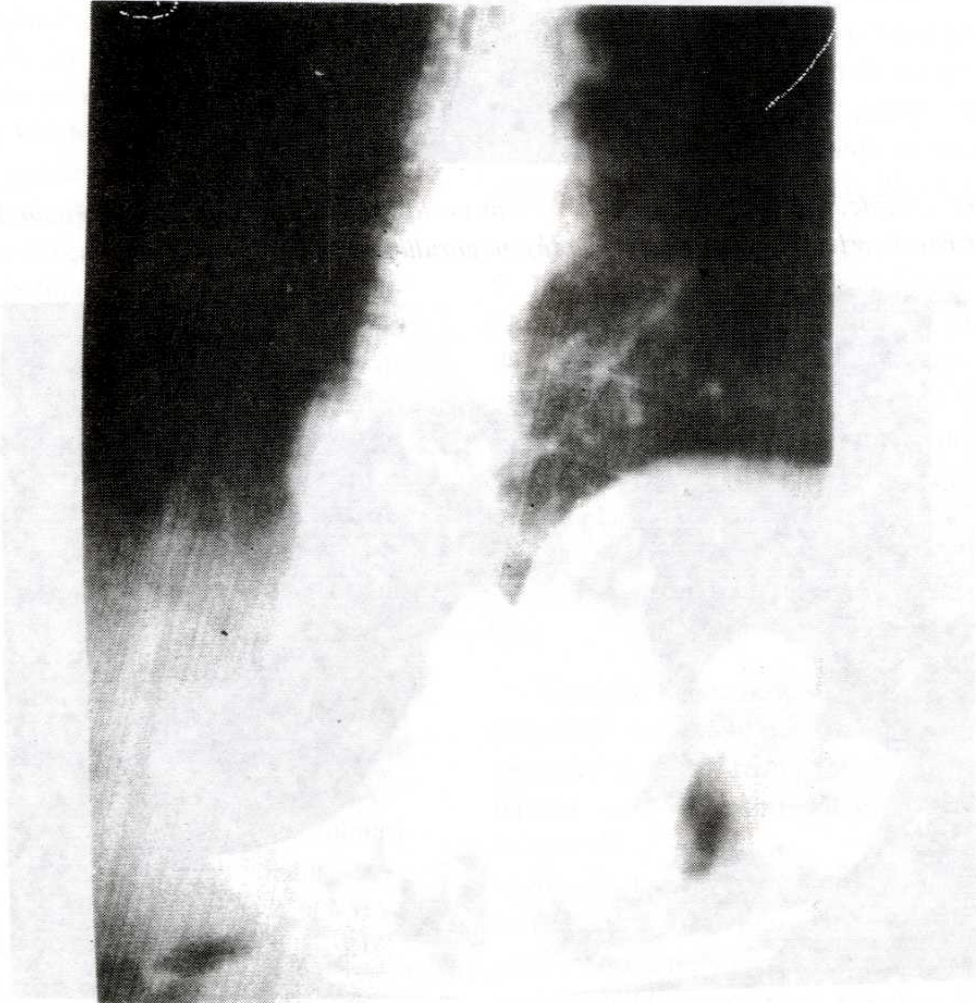
Resim 1. Direkt grafide, Torakal 10 ve 11. vertebraarda destrüksiyon, disk aralığında daralma ve paravertebral yerleşimli yuvarlak kistik oluşum görülmüyor.



Resim 2. Ameliyat öncesi bilgisayarlı tomografide paravertebral kistik lezyon ve vertebra korpusunda harabiyet mevcut.

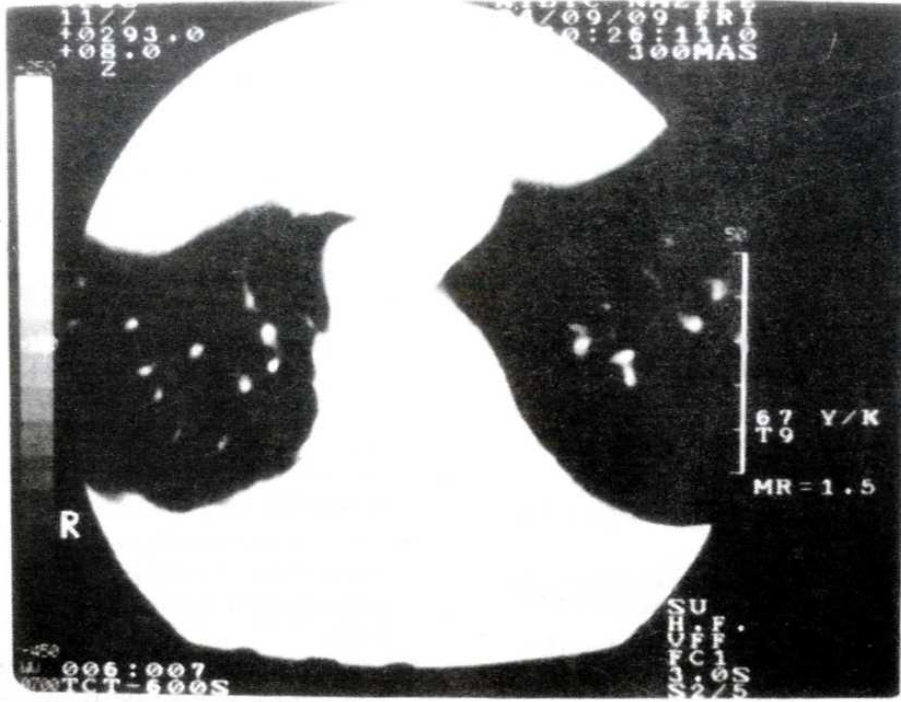


Resim 3. Amorf eozinofilik boyanan asellüler kutikül materyali ve fibrotik kist duvarı izleniyor. HEx200.



Resim 4. Direkt grafide, ameliyat sonrası 12. ayda füzyon geliştiği görülüyor.





Resim 5. 12. aydaki kontrol bilgisayarlı tomografisinde, herhangi bir nüks bulgusu yok.

spinal tutulumdan 18'inde paropleji geliştiğini ve bunların 13'üne laminektomi yapıldığını, sadece 1 hastada iyileşme görülebildiğini bildirmiştir. Laminektomi aynı zamanda spinal stabiliteyi de azaltarak kifotik deformiteye de neden olabilmektedir (8, 23). Son yayınlarda doğrudan lezyon bölgesinin debritleme ile anterior spinal dekompresyon veya hem anterior hemde posterior dekompresyon, gereken vakalarda internal fiksasyon ve füzyon pekçok yazar tarafından tavsiye edilmektedir (8, 16, 21, 23).

Yumuşak doku kist hidatiklerinde Mebendazol ve Albendazol gibi antihelmintik ilaçlarla başarılı

sonuçlar alınmıştır (1, 23, 26). Albendazol çok daha iyi emilmekte, kemikte ve kist sıvısında çok yüksek değerlere ulaşmaktadır (5, 24, 26). Vertebra kist hidatiklerinde bu ilaçların etkinliği tam kanıtlanmamış olmasına rağmen pekçok yazar ameliyat sonrası kemoterapiyi tavsiye etmektedir (5, 8, 9, 11, 12, 16, 19, 23, 24, 25, 27). Takdim edilen hastada da cerrahi girişimle beraber ilaç tedavisinden iyi sonuç aldık.

Sonuç olarak; nörolojik semptom veren veya vermeyen destrüktif vertebra lezyonlarında hidatik hastalık ayırıcı tanıda düşünülmesi ve tedavi programı dikkatle seçilmelidir.

## KAYNAKLAR

1. Beggs I. : The radiology of hydatid disease. AJR 1985; 145: 639-48.
2. Claudon M, Bracard S, Plenat F, Regent D, Bernedac P, Picard L: spinal involvement in alveolar echinococcosis: Assessment of two cases. Radiology 1987; 162: 571-2.
3. Kissane JM. : Anderson's Pathology: 9 th. ed. C.V. Mosby, USA. 1990: 460-2.
4. Saidi F: surgery of hydatid disease. W.B. Saunders: England pp. 1976: 338-51.
5. Agarwal S, Shah A, Mohammed Kadhi SK., Rooney RJ., : Hydatid disease of the pelvis. Clin. Orthop 1991: 280: 251-5.
6. Apt W L., Fierro J L., Calderon C., Perez C., Mujica P., : Vertebral hydatid disease. J Neurosurg 1976: 44: 72-6.
7. Booz MK. : The management of hydatid disease of bone and joint. J bone Joint Surg 1972: (Br) 54-B (4) : 698-709.
8. Charles RW., Govender S, Naidoo KS., : Echinococcal infection of the spine with neural involvement. Spine 1988;13 (1) : 47-9.
9. Kaoutzanis M, Anagnostopoulos D, Apostolou A, : Hydatid disease affecting vertebrae. Acta Neurochir (Wien) 1989: 98 : 60-5.
10. Markasis P, Markaki S, Prevedorou D., Bouropoulou V., : Echinococcosis of bone: clinicolaboratory findings and differential diagnostic problems. Arch. Anat. Cytol. Path 1990: 38: 92-4.
11. Rao S, Parikh S, Kerr R.: Echinococcal infestation of the spine in North America. Clin Orthop 1991: 271: 164-9.

12. Sağlık Y., Memik R., Özbarlas S., Kapıcıoğlu S., Demirtaş M., : Hydatid disease of bone. *Giornale Italiano Di Ortopedia E Traumatologia*, 1994; 20 (2): 281-87.
13. Torricelli P, Martinelli C, Biagini R., Fuggieri P., De Cristofaro R., : Radiographic and computed tomographic findings in hydatid disease of bone. *Skeletal Radiol* 1990; 19: 453-9.
14. Allred AJ., Nisbet NW., : Hydatid disease of bone in australian. *J Bone Joint Surg* 1964; 46-B: (2) 260-7.
15. Duran H, Fernandez L, Gomez-Castresana F, Duran L.L., Mata P., Brandau D., Sanchez-Barba A., : Osseous hydatidosis. *J Bone Joint Surgery* 1978; 60-A : 685-90.
16. Karray S, Zlitni M, Fowles JV., Zouari O., Slimane N., Kasab MT., Rosset P., : Vertebral hydatidosis and paraplegia. *J Bone Joint Surg* 1990; (Br) 72-B (1) : 84-8.
17. Pamir M, N, Akalan N, Özge T., Erbençi A., : Spinal hydatid cysts. *Surg. Neurol* 1984; 21: 53-7.
18. Braithwaite PA, Lees RF, : Vertebral hydatid disease: radiological assessment. *Radiology* 1981; 140: 763-6.
19. Pau A, Simonetti G, Tortori-Donati P., Turtas S., Viale GL., : Computed tomography and magnetic resonance imaging in spinal hydatidosis. *Surg. Neurol* 1987; 27: 365-9.
20. Wani MA., Taheri SA., Babu ML., Ahangar GA., Wani H., : Primary spinal extradural hydatid cyst. *Neurosurg* 1989; 24: 631-2.
21. Çelebiler I, Kara AN., Özkan N., Aksoy B., : Vertebra yerleşimli kist hidatik vakası. *Acta Orthop. Traum. Turc* 1994; 28: 62-4.
22. Ferri BD., Scott JE., Uttley D., : Hydatid disease of the cervical spine. *Clin Orthop* 1986; 207: 174-7.
23. Levack B, Kernohan J, Edgar MA., Ransford AO., : Observations on the current and future surgical management of hydatid disease affecting vertebrae. *Spine* 1986; 11 (6) : 583-90.
24. Szypryt E, P, Morris D, L, Mulholland R, C., : Combined chemotherapy and surgery for hydatid bone disease. *J Bone Joint Surg* 1987; 69-B (1) : 141-4.
25. Fiennes A, Thomas D., : Combined medical and surgical treatment of spinal hydatid disease: a case report. *J Neurol. Neurosurg. Psychiatry* 1982; 45: 927-31
26. Saimot A, G, Cremieux A, C, Hay JM., Meulemans A, Giovanageli Md., Delaitre B., Coulaud JP., : Albendazole as a potential treatment for human hydatidosis. *Lancet*. ii 1983; 652-6.
27. Memik R, Kutlu A, Göngür S, Mutlu M., : Kemiğin kist hidatik hastalığı. *S. Ü. Tıp Fak Dergisi* 1991; 7 (4): 513-6.

## KOLİTİS ÜLSEROZA ZEMİNİNDE GELİŞEN BİR AMİPLİ DİZANTERİ VAKASI

Dr. Onur URAL\*, Dr. Mehmet BİTİRGEN\*, Dr. İbrahim ERAYMAN\*

\* S.Ü.T.F. Klinik Bakteriyoloji ve İnfeksiyon Hastalıkları ABD

### ÖZET

*Klasik anti-amebiasis tedavisine cevap vermeyen ve kanlı ishali olan intestinal amebiasisli bir olgu sunulmuştur. Bu hastada aynı zamanda yapılan rektosigmoidoskopi ve histopatolojik inceleme sonucu kolitis ülseroza da bulunmuştur. Hasta sulfasalazin ve metranidazol ile tedavi edilmiştir. Bu olgu nedeniyle, amebiasis ve kolitis ülserozanın birlikte görülebileceği vurgulanmıştır.*

*Anahtar Kelimeler : Kolitis Ülseroza, Amipli Dizanteri*

### SUMMARY

*A case of amebiasis secondary to colitis ulcerosa*

*A case with intestinal amebiasis who had bloody diarrhoea and was responsless for the anti-amebic therapy was presented. Colitis ulcerosa was also found with rektosigmoidoscopy and histopathology in this patient. This case was treated with sulfasalazine and metronidazole. It was stressed that amebiasis and colitis ulcerosa would seen together.*

*Key Words : Colitis ulcerosa, amebiasis.*

### GİRİŞ

Entamoeba histolytica tarafından meydana getirilen amipli dizanteri; günde 10-15 defa sulu, kanlı-mukuslu dışkılama ve karın ağrısı ile karakterize bir klinik tablodur (1, 2, 7, 12). Etken çoğunlukla kalınbağırsağın çekum ve/veya rektosigmoid bölgesine yerleşerek, mikroülserlere ve klinik tabloya neden olur (4, 12, 13, 14, 17).

İntestinal amebiasis teşhisi, dışkıda amip trofozoidi ve/veya 1-4 nükleuslu amip kistlerinin görülmesi ile konur (1, 7, 10, 12, 14). Klasik tedavisinde ilk seçenek olarak ülkemizde, 5-nitroimidazol türevleri (metranidazol, ornidazol, seknidazol gibi) kullanılabilmektedir (6, 12, 16, 18).

### VAKA

A.Ç., 22 yaşında; Konya'lı olan hasta sulu, kanlı-mukuslu ishal ve karın ağrısı şikayetleri ile yatırıldı. Hastamızda 7 gün önce başlayan günde 5-6 defa sulu, kanlı-mukuslu ishali ve beraberinde buruntu şeklinde göbük çevresinde ağrısı olmuş. Fizik muayenesi bağırsak seslerinin artması ve konjiktivalarındaki solukluğu dışında normaldi. La-

boratuvar bulguları hemoglobin: 9.3gr/dl, hematokrit: % 33, sedimentasyon hızı: 20 mm/1 saat, lökosit: 5.200 / mm<sup>3</sup> dışında normaldi. Dışkı makroskopik olarak kanlı-mukuslu, mikroskopisinde her alanda 1-2 amip kisti ve amip trofozoidi, bol eritrosit ve lökosit mevcuttu. Rutin dışkı kültüründe patojen etken üremedi.

Hastaya intestinal amebiasis teşhisi konularak ornidazol 2x500 mg/gün başlandı. Tedavi ile şikayetleri düzelmeyen, yattığı süre içerisinde günde 5-6 defa kanlı-mukuslu dışkılaması, karın ağrısı devam eden ve anemisi belirginleşen hastanın antiamebiasis tedavisine 11. günde son verildi. Yapılan rektosigmoidoskopi ve alınan rektum biopsisi sonucu aktif dönemde kolitis ülseroza teşhisi konuldu. Gaita mikroskopisinde amip kist ve trofozoidleri hala bulunuyordu. Kolitis ülserozaya yönelik günde 6gr salazopirin ve beraberinde metranidazol 3x500 mg/gün başladı. Tedavinin 5. gününde normal şekilli dışkılaması olan hastanın dışkı mikroskopisinde amip kisti ve trofozoidleri kayboldu. Anti amebiasis tedavisi 10. güne tamamlanan hasta, takip edilmek üzere taburcu edildi.

## TARTIŞMA

Dışkıda amip trofozoidi ve/veya amip kistinin görülmesi ile intestinal amebiasis teşhisi konulan vakalara, 5-10 gün süreyle verilen anti amebiasis tedavisi ile klinik bulgular süratle düzeler (1, 2, 10, 11, 12, 14).

Tedaviye cevap vermeyen vakalarda ya verilen ilaca direnç (bu durum çok nadir görülür) ya da altta yatan ikincil bir hastalık düşünülmelidir. Bizim vakamız 11 gün uygulanan antiamebiasis tedavisine cevap vermemiştir. Yapılan incelemeler sonucu rektosigmoidoskopik görünümü ve histopatolojisi ile aktif dönemde kolitis ülseroza teşhisi konulmuştur. Altta yatan hastalığın tedavisine eklenen metranidazol 3x500 mg/gün ile amebiasis tablosu klinik ve laboratuvar olarak düzelmiştir.

Albores-Saavedra ve ark. (3) tedaviye cevap alamadıkları, bir grup intestinal amebiasisli hastada, kolon ve rektumda adenokarsinom vulva-perianal bölgede ve rektumda skuamöz karsinom bil-

dirmişlerdir. Tucker ve Webster (15) intestinal amebiasis olarak izledikleri 10 hastaya yapılan rektosigmoidoskopik inceleme sonucu inflamatuvar bağırsak hastalığı teşhisi koymuşlardır. Ural ve ark. (16) kolitis ülseroza ve kolon karsinomu zemininde gelişen 2 amipli dizanteri olgusu sunmuşlardır. Brown ve Winkelman (5) intestinal amebiasise kolitis ülserozanın eşlik edebileceğini belirtmişlerdir.

Dışkılamanın kanlı-mukuslu olması, dışkıda amip kistlerinin veya trofozoidlerinin bulunması, tablonun sadece amipli dizanteriye bağlı olduğunu kanıtlamaz. Özellikle antiamebiasis tedavisine cevap alınmadığı durumlarda altta kolon-rektum karsinomları ve inflamatuvar bağırsak hastalıkları, amebiasisle birliktelik gösterebilir (3, 5, 8, 15).

Özetle tedaviye cevap vermeyen intestinal amebiasis vakalarında amebiasis tablosu altta yatan hastalığı maskeliyebilir. Bu durumda endoskopik, radyolojik olarak rektum ve kolonun incelenmesi uygun olacaktır.

## KAYNAKLAR

1. Adams EB, MacLeod IN. Invasive amebiasis. *Medicine*, 1977; 56: 315.
2. Aktan H. Gastroenteroloji. 1. Bs. Ankara: Makro Yayıncılık, 1988: 235-239.
3. Albores - Saavedra J, Rosas -Vribe A, Altamirano-Dimas M et al. Cancer with superimposed amebiasis. *Am J Clin Pathol* 1968; 49:677.
4. Bulunemeranz H et al. The role of endoscopy in suspected amebiasis. *Am J Gastroenterol* 1983; 78: 15.
5. Brown Ch, Winkelman EL. Amebiasis and ulcerative colitis. *Cleve Clin Q* 1965; 32: 61.
6. Chanco PP: Amoebic colitis. *PSMID Jour* 1985; 12(2): 95-97.
7. Davis A, Pawlowski ZS. Amoebiasis and its control. *Bulletin of the World Health Organization* 1985; 63 (3): 417-426.
8. Haibach H et al. Squamous cell carcinoma of the uterine cervix subsequent to amebiasis. *Arch Pathol Lab Med* 1985; 109: 1121.
9. Kobiler D, Mirelman D. Adhesion of *E. histolytica* trophozoites to monolayers of human cells. *J Infect Dis* 1981; 144: 539.
10. Kuman HA. Amobiaz kliniği ve sağıtımı. *Türk Pazatitol Derg.* 1985; 1: 89-143.
11. Marr JJ. Amebic liver abscess. *Infectious Diseases* In: Gorbach SL, Bartlett JG, Blacklow NR eds. 1st. ed. Philadelphia: WB Saunders, 1992: 732-736.
12. Onul M: Sistemik İnfeksiyon Hastalıkları 2. B. Ankara: Ayıldız Matbaası, 1983: 451-456.
13. Radvin JI. *Entamoeba histolytica* from adherence to enteropathy. *J Infect Dis*, 1989; 159: 420
14. Radvin JI, Petri WA. *Entamoeba histolytica* (amebiasis). *Principle and Practice of Infectious Diseases*. In: Mandell GI, Douglas RG, Bennett JE, eds. 3rd ed. New York: Churchill Livingstone Inc, 1990; 2036-2049.
15. Tucker PC, Webster PD. Amebic colitis mistaken for inflammatory bowel disease. *Arch Intern Med*, 1975; 135: 681.
16. Ural O, Öz Sökmen D, Kınıklı S, Oral B, Nazlıoğlu A. Kolitis ülseroza ve kolon karsinomu zemininde gelişen iki amipli dizanteri olgusu. *İnfeksiyon Dergisi*. 1992; 6 (2) : 147-148.
17. Walsh JA. Problems in recognition and diagnosis of amebiasis: Estimation of the global magnitude of morbidity and mortality. *Rev Infect Dis*, 1986; 8 (2) : 228-238.
18. Willek A. Metranidazol ve diğer 5-nitroimidazoller. *Antibiyotik Bülteni*, 1991; 2 (4): 71-74.

## PARSİYEL TRİZOMİ 9 p 13 → pter KARYOTİPİNE SAHİP BİR OLGUNUN İNCELENMESİ

Dr. Sennur DEMİREL\*, Tülin ÇORA\*, Dr. İbrahim ERKUL\*\*

\* S.Ü.T.F. Tıbbi Biyoloji ve Genetik ABD, \*\* S.Ü.T.F. Pediatri ABD

### ÖZET

*Bu çalışmada 9p 13 → pter parsiyel trizomisine sahip bir olgu nedeniyle, daha önce rapor edilen parsiyel trizomi 9 olguları gözden geçirilmiş, fenotipik ve sitogenetik bulguların korelasyonu tartışılmıştır.*

*Anahtar Kelimeler : 9p trizomisi, parsiyel trizomi 9*

### SUMMARY

*Evaluation of A Case With 9 p13 → pter Partial Trisomy Karyotype*

*In this article, previous cases having partial trisomy 9 were studied since there has been a patient with 9p 13 → pter partial trisomy and, phenotypic and cytogenetic correlations have been discussed.*

*Key Words : 9 p trisomy, partial trisomy 9*

### GİRİŞ

İlk olarak 1973 yılında Rethoré tarafından parsiyel trizomi 9'a bağlı karakteristik bir sendrom tanımlanmış ve daha sonra yapılan çalışmalar ile bu sendromun major klinik bulguları: Zihinsel ve bedensel gelişme geriliği, belirgin hipertelorizm, antimongoloid yüz görünümü, belirgin kemerli büyük bir burun, anormal ağız yapısı, kepçe biçiminde kulaklar ve erkek çocuklarda kriptorşidizm olarak bildirilmiştir (1,2,3,4,5,6,7,8).

Yapılan çalışmalar, 9 numaralı kromozomun tüm otozomal kromozom grupları ile ancak en sıklıkla 13, 15 ve 22 numaralı kromozomlarla resiprokal translokasyonlar yapabileceğini göstermiştir (2,7,9,10). Parsiyel trizomi 9 olgularında, transkloke olan segmentin büyüklüğünün 9p 21 ile 9q 32 segmentleri arasında geniş bir spektrum gösterdiği saptanmış ve bu spektrumdaki en ılımlı trizominin 9p21→pter trizomisi olduğu bildirilmiştir (1,3,6,11).

Mevcut çalışmada 46, XX, t (9 ; 13) (p13 ; q34) karyotipine sahip bir anneden doğan 9p 13 → pter maternal parsiyel trizomisine sahip bir olgunun klinik ve sitogenetik özellikleri literatür ışığında gözden geçirilmiştir.

### VAKA TAKDİMİ

Hastamız akrabalıkları olmayan 19 yaşında bir anne ile 22 yaşında bir babanın 8.5 aylık doğmuş ilk çocuğuydu. Değişik yüz görünümü ve dış genitallerinin belirsizliği nedeni ile 20 günlük iken S.Ü. Tıp Fakültesi Çocuk Sağlığı ve Hastalıkları Anabilim Dalı'na gönderilmişti. Yapılan fizik muayene sonucunda belirsiz genitallere ilaveten düşük doğum ağırlığı 1350 gr, boy 40 cm, baş çevresi 29 cm (< 3 persantil), mikrosefali, hipertelorizm, antimongoloid yüz görünümü, belirgin kemerli büyük burun, anormal ağız yapısı, kısa üst dudak, kepçe biçiminde kulaklar vardı.

Bu özellikleri ile olgu Rethoré sendromunun tipik yüz görünümüne sahipti. Erkek olgularda bildirilen kriptorşidizm bizim olgumuzda da mevcuttu. Ayrıca Rethoré sendromunda sık rastlanmayan kardiyak anomaliler tesbit edildi.

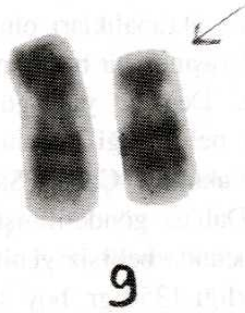Olgu cinsiyetinin belirlenmesi amacı ile sitogenetik laboratuvarımızda incelemeye alındı. Standart metodlarla periferik kan lenfosit kültürleri hazırlandı. GTG bantlama yöntemi kullanılarak yapılan karyotip analizlerinde olgunun cinsiyetinin erkek olduğu, ancak 13 q 34 band bölgesinde extra bir kromozom segmentinin mevcut olduğu görüldü.

Ebeveynlerden yapılan kromozom analizleri sonucunda, babanın normal, annenin ise 46, XX,t (9;13) (p13; q34) karyotipine sahip olduğu anlaşıldı (Şekil-1). Böylece bebekte bulunan extra segmentin anneden kaynaklandığı ve 46, XY, -13, + der (13), t (9;13) (p13; q34) mat karyotipine sahip olduğu tesbit edildi (Şekil-2). Bu arada ailedeki diğer dengeli taşıyıcıları tesbit etmek amacıyla yapılan girişimler sonuçsuz kaldı.

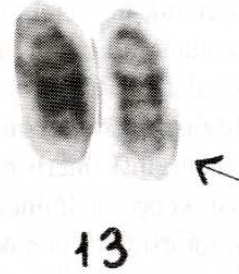## TARTIŞMA

Diğer otozomal trizomilerde olduğu gibi 9 numaralı kromozomun da tam veya mozaik trizomilerinde ciddi fenotipik düzensizlikler veya letalite gözlenirken, parsiyel trizomilerde fenotipik düzensizlikler nisbeten daha hafiftir. 9 numaralı kromozomun parsiyel trizomilerinde gözlenen düzensizlikler, translokasyonda işe karışan ikinci kromozomun kimliğinden ziyade, dublike olan

segmentin büyüklüğü ile ilişkilidir. Genelde dublike olan segment ne kadar büyükse, ortaya çıkan anomalilerde o kadar şiddetlidir (5,7,12). Bugüne kadar bildirilen parsiyel trizomi 9 olgularında, dublike olan segmentin farklı kromozom band bölgelerini içeren geniş bir spektrum gösterdiği ve bu spektroma bağlı olarak ortaya çıkan anomalilerin değişiklikler gösterdiği saptanmıştır (7,8,13,14). Literatürde bildirilen ve farklı bant bölgelerini içeren parsiyel trizomi 9 olguları incelendiğinde 9p 21 → p ter olgularının Rethoré Sendromunun tipik yüz görünümüne sahip oldukları, bunun yanında nadiren iskelet veya iç organ anomalilerinin bulunduğu açıklanmıştır. Parsiyel trizomi 9p 11 → pter olgularının da mikrosefali, hipertelorizm, antimongoloid yüz, büyük belirgin burun, köşeleri aşağıya çekilmiş bir ağız ve büyük kulaklar ile Rethoré sendromunun tipik yüz görünümüne sahip oldukları bildirilmiştir. Ancak parsiyel trizomi 9p 11-13 → pter olgularında



Şekil 1. 9/13 dengeli translokasyon taşıyıcısı anneden parsiyel karyotip



Şekil 2. Yenidüzenlenmiş 13 (der 13) saptanan bebekten parsiyel karyotip

Rethoré sendromunun tipik yüz görünümüne ilaveten iskelet ve kalp anomalilerinin insidansında artma olduğu saptanmıştır (6,7,8). 9 numaralı kromozomun parsiyel trizomilerinde dublike olan segment büyüdükçe, anomalilerin şiddeti de artmaktadır. Görüleceği gibi parsiyel trizomi 9 pter → 9q 22-32 olguları çok daha ağır klinik bulgular vermekte ve Rethoré sendromundan çok farklı bir görünüme sahip oldukları bildirilmektedir (6,7,8). Bu araştırmalar 9 numaralı kromozomun parsiyel trizomilerinde dublike olan segmentin doğru olarak belirlenmesinin gerekliliğini ortaya koymaktadır.

Karyotipini 46, XY, -13, + der (13) olarak saptadığımız olgumuzda, 13 numaralı kromozom üzerinde bulunan ekstra segmentin, ebeveynlerden yapılan kromozom analizleri ile 9 p 13 → p ter mat olduğu anlaşılmış ve 9 p 13 parsiyel trizomisi olarak değerlendirilmiştir. Gözlenen yüz ve kulak anomalileri Rethoré sendromunun bulguları ile uyumlu bulunmuş, ancak olgumuzda Rethoré sendromuna ilave olarak kardiyak anomalilerde tesbit edilmiştir.

Bu durum 9 p 11 - 13 → p ter olgularında Rethoré sendromunun tipik yüz görünümüne ilaveten iskelet ve kalp anomalilerinin insidansında artma olduğunu bildiren çalışmaların sonuçları ile desteklenmektedir (6,7,8).

9p ile translokasyona giren kromozomların çoğunlukla maternal veya paternal akrosentrik kromozomlar, özellikle 13, 15 ve 22 numaralı kromozomlar olduğu bildirilmiş olup, bizim olgumuzda da 9 p ile translokasyona giren kromozomun 13 numaralı maternal kromozom olduğu saptanmıştır. Bu rastgele olmayan translokasyon modeli, 3 farklı şekil de meydana gelebilir: 1) Farklı translokasyonların farklı yaşam süresi. 2) Mayotik interfaz esnasında kromozomların rastgele olmayan dağılımı. 3) Farklı kromozomlar arasında belli derecedeki homoloji (6).

Hangi sebeple ortaya çıkmış olursa olsun, parsiyel trizomi 9p olgularında, ailedeki muhtemel taşıyıcıların ortaya çıkarılmasının gerekliliği açıktır. Bu yöndeki çalışmalarımız, ailenin hastanemizle olan bağlantısını koparması nedeniyle şimdilik tamamlanamamıştır.

## KAYNAKLAR

- 1- Centerwall WR. The distal 9 p trisomy syndrome : a major clinical-cytogenetic entity. In: Bergsma D, Lowry RB, eds. Embryology and Pathogenesis and Pre-natal Diagnosis. New York : Alan R. Liss, Inc., for the National Foundation-March of Dimes, BD : OAS XIII (3D), 1977: 65-117.
- 2- Hernandez A, Rivera H, Jimenez-Sainz M, Fragoso R, Nazara Z, Cantu JM. Type and contretypic signs in monosomy and trisomy 9 p. On a case 46, XY, del (9) (pter → p12). Ann Genet 1979; 22: 155-157.
- 3- Preus M, Ayme S. Formal analysis of dysmorphism : Objective methods of syndrome definition. Clin Genet 1983; 23: 1-16.
- 4- Rethoré MO, Hoehn H, Rott HD, Couturier J, Dutrillaux B, Lejeune J. Analyse de la trisomie 9 p par denaturation menagee. Humangenetic 1973; 18: 129-138.
- 5- Shapiro BL. Down syndrome-a disruption of homeostatis. Am J Med Genet 1983; 14: 241-269.
- 6- Wajntal A, Gonzalez CH, Koiffmann CP, Souza DH. Brief cytogenetic report, a maternal translocation (7;9) (p22 ; p13): Two sibs with duplication 9 p and one sib with the balanced translocation. Am J Med Genet 1985; 20: 265-269.
- 7- Wilson GN, Raj A, Baker D. The phenotypic and cytogenetic spectrum of partial trisomy 9. Am J Med Genet 1985; 20: 277-282.
- 8- Young RS, Read T, Hodes ME, Palmer CG. The dermatoglyphic and clinical features of the 9 p trisomy and partial 9 p monosomy syndromes. Hum Genet 1982; 62: 31-39.
- 9- Calzolari E, Contiero MR, Aiello V, Bortotoli L. Trisomy 9 p due to usual maternal traslocation (3;9). Am J Med Genet 1984; 21: 320-24.
- 10- Eden MS, Thelin JW, Michalski K, Mitchel JD. Partial trisomy 6 p and partial monosomy 9 p from a de novo translocation 46, XY, -9, + Der (9), t (6;9) (p 21; p 24) Clinical Genetics 1985; 28: 375-384.
- 11- Daniel A, Akblom L, Phillips S, Fitz Gerald, JN, Opitz JM. NOR activity and centromere suppression related in a de novo fusion t(9 ; 13) (p 22; p 13) chromosome in a child with del (9 p) syndrome. Am J Med Genet 1985; 22: 77-584.
- 12- Katayama KP, Wilkinson EJ, Herrmann J, Glaspey JC, Agarwal AB, Roesler MR, Mattingly RF. Clinical delineation of trisomy 9 syndrome. Obstet Gynecol 1980; 56: 665-668.
- 13- Anneren G, Sedin G. Trisomy 9 syndrome. Acta Paediatr Scand 1981; 70: 125-128.
- 14- Lewandowski RO, Yunis JJ, Lehrke R, O'Leary J, Swaiman KF, Sanchez O. Trisomy for the distal half of the short arm of chromosome 9. Am J Dis Child 1976; 130: 663-667.

## DERLEME

# SAĞLIK MESLEĞİNDE ŞARLATANLIK

Doç. Dr. Orhan DEMİRELİ\*

\* S.Ü.T.F. Halk Sağlığı Anabilim Dalı

## ÖZET

Her meslekte şarlatan vardır. Sağlık mesleğindeki şarlatanlar hastaya ve yakınlarına birkaç yönden zarar verirler. Dünyanın hertarafında yaygın olan sağlık şarlatanları ile en iyi mücadele, halkın sağlık konusunda eğitilmesidir.

Kendisinde olmayan bilgi ve sanatı, varmış gibi gösteren, halkı aldatan veya dolandıran kişilere şarlatan denir. Ayrıca; abartmalı konuşan, gevezelik eden, sesini yükselten, boşboğaz kimselere de şarlatan ismi verilir. Şaklaban ve lafazan kelimeleri de yine şarlatanla aynı anlamda kullanılan ifadelerdir (1).

Her meslekte şarlatan vardır. Fakat sağlık mesleğinde şarlatanın hastaya birkaç yönden zarar vermesi, bu meslekteki şarlatanlığın daha önemli olduğunu ortaya koymaktadır.

Pratikte şarlatanlık iki şekilde karşımıza çıkmaktadır. Birincisi diplomalı, ikincisi diplomasız kimselerin yaptığı şarlatanlıktır. Diplomalı şarlatanlar bizi daha çok ilgilendirir. Asıl üzücü olan bunların yaptığıdır. Şarlatan bir hekimi başlangıçta farketmek biraz güçtür. İyi niyetli, dürüst, bilgili bir hekimi şarlatan zannedip gaf yapmamız mümkün olabileceği gibi, şarlatan bir hekime de minnettarlığımızı ifade etmemiz olağandır. Diplomalıların en çok kullandıkları şarlatanlık çeşitleri şunlardır. Bir birlerine gereksiz yere hasta sevk etmeleri (Hasta turnikesi - dychotomie), enjeksiyon şarlatanlığı, simsar kullanma, reçete, kartvizit ve ta-

## SUMMARY

### Charlatanizm in Medicine

The person who deceives the folk by showing himself as a successful and well-informed person is called charlatan.

There are some charlatans in every country and job. But when the subject is health, this is more dangerous.

Education people is the most certain way of struggling with charlatanism.

bela şarlatanlığı, telefon veya mektupla teşhis ve tedavi, gazete ilanlarıyla ve bazı cihazlarla yapılan şarlatanlık (2).

Yıllarca önce bir hekimin gazete ilanı:

"13 yıl Almanya ve Amerikada tahsil ve ihtisas yapan Dr. T.Ö. vatandaşın hizmetine nasıl koşuyor okuyun da görün."

En modern alet ve metodlarla seri şekilde hastalarını tedaviye başlamıştır. Halk arasında, genç yaşta erkekliğini kaybedenler, el ve ayakları çarpılmış olanlar, korku içinde huzursuz olanlar, saralılar, bayılanlar, baş ağrısı, uykusuzluk, nefes darlığı, kalb çarpıntısı olanlar, hayata küsenler, hiçbir şeyden zevk almayanlar, ölümü düşünenler, okutmalık ve muskalık olanlar, aklını yitirip cinlerle konuşanlar, şuurunu yitirip kendinden geçenler, ağlamak isteyenler, başını alıp dağalara gidenler en kısa zamanda modern alet ve metodlarla tedavi edilmektedir.

NOT : Başka şehirlerden gelecek olanlara yatacak ve yemek yiyecek yer temin edilir.

Dr. T.Ö"



Diplomasız şarlatanlar, hekimlerden çok yakınırlar. Hekimlerin hastalardan çok fazla para aldığı, hastaları gereksiz yere hastaneye yatırdıklarını, gereksiz ameliyat ettiklerini sık sık tekrarlarlar. Kendilerinin çok kısa zamanda tedavi yaptıklarını iddia ederler. Genellikle impotens, kanser, şişmanlık ve yüzdeki sivilceler gibi halkın hassas olduğu konularla uğraşırlar. Yanlarında iyi ettiği kişilerin isim ve adresleri vardır. Hastaları arasında ünlü kimselerin olduğunu söylerler. İmkan verilse çok şey yapacaklarını ileri sürerler. Tek amaçlarının insanlığa hizmet olduğunu, paranın önemli olmadığını vurgularlar.

Şarlatanlar bizim ülkemizde olduğu gibi diğer ülkelerde de işlerini rahatlıkla yürütürler. Amerikada 1970 yılında yalnız kanserle uğraşan 4000 şarlatan olduğu bildirilmiştir (3). Üzülerek şunu belirtelim ki: Bazı hastalıkların henüz tedavilerinin olmayışı, ilaçların her zaman fayda vermeyişi, sağlık hizmetlerinin yaygınlaşmaması ve yine sağlık hizmetlerinin pahalı oluşu, bazı hastaların ameliyattan korkmaları, hastalık hastalarının var oluşu bu tip şarlatanları daha çok gündemde tutacaktır. Bunların sonu fiyaskodur. Lakin kısa da olsa bir müddet muhit edinip para kazanırlar (4).

Yeri gelmişken, şarlatanlarla karıştırılan, halk hekimi denen kişilerden bahsetmek isabetli olacaktır. Halk hekimlerine şifa verici, diplomasız hekim veya müteabbib de denir. Genelde becerikli

insanlardır. Tıp bilimine ve doktorlara saygılıdırlar. Karışık vakaları hekime göndermekte tereddüt etmezler. Bunlara bazı temel tıp bilgileri verilerek yeteneklerinden yararlanmak düşünülebilir. Yıllar önce Güneydoğuda kırık-çıkıkla uğraşan bir halk hekimi tanıdım. Halk kendisinden çok memnundu. Mesleğini nasıl öğrendiğini sorduğumda "Uzun yıllar bir ustaya çıraklık ettim. Ustam çuvalın içine testiye koyar, çuvalın ağzını bağladıktan sonra bir taş vurarak testiye kırardı. Sonra da çuvalın dışından testi parçalarını uygun yerlere yerleştirerek kırığı tamire çalışırdı" demişti. Bu gibi kişilerin elinden tutmak ve eğitmek yetkililere düşmektedir.

Şarlatanlarla mücadele; başta sağlık personeli olmak üzere herkesin görevi olmalıdır. Halk eğitilip, sağlık hizmetleri yaygınlaştırılır ve ucuzlatılırsa şarlatanlar da zamanla azalır ve iş yapamaz duruma gelirler (4).

Son söz olarak bir noktaya daha değinmeyi yararlı bulmaktayım. 30-40 sene öncesine göre değer ölçüleri biraz esnemiştir. Her türlü yayın organlarında çeşitli reklamlardan başımızın döndüğü şu günlerde, bir hekimin mesleğini küçültmeden, iyi niyetli yalnız tanıtım amacıyla reklam yaptırılmasını şarlatanlık olarak değerlendirmek biraz insafsızlık olmaz mı? Doktorun temizlik işçisinden daha az maaş aldığı bir ortamda bir muayenehane hekiminin hakkı olan parayı dahi alırken mütevazı olmasını, meslek onurun zedelememesi gereğini biz yine derslerimizde söylemeye devam edeceğiz.

## KAYNAKLAR

1. Sami Ş. Temel Tükçe Sözlük İstanbul, 1985.
2. Şehsuvaroğlu B. Tıbbi Deontoloji Dersleri İstanbul, 1974
3. Isler C. The Fatal Choice Cancer Quackery RN Magazine 1974.
4. Güler Ç. Tıpta Şarlatanlık. Sağlık, Toplum ve Çevre Bülteni Ankara, 1991.

## BOŞANMA VE SONRASI

Dr. Ömer BÖKE\*, Dr. İshak ÖZKAN\*

\* S.Ü.T.F. Psikiyatri Anabilim Dalı

### GİRİŞ

Boşanma evlilik birliğinin hukuki olarak sona ermesidir. Boşanan da iyi bir evliliği gerçekleştirememiş, kötü bir evliliği sürdürmemeyendir. Toplumun temelini oluşturan ailenin kurum olarak varlığını sürdürdüğü toplumlarda olumsuz nitelenen boşanma süreci içindeki kişilerde, uyku ve beslenme bozuklukları baş gösterdiğini, içki ve sigara kullanımının arttığını, iş veriminin azaldığını, kendisini yetersiz bulma, yalnızlık hissi ve kaygı gibi olumsuz ruh hallerinin çoğaldığını ortaya koymaktadır (1). Bu sancılı durumlarla başa çıkarak kararlı bir duruma ulaşmanın ortalama 2-4 yıl sürdüğü bildirilmektedir (2,3). Uzun süreli izleme çalışmalarında hastaneye yatma hızı, tüberküloz, pnömoni, homosit, sifiliz, trafik kazası gibi akut ve kronik sağlık problemlerinin hızı, boşanmışlarda evlilere göre daha yüksektir (4). Bununla beraber uzun süren çözümlenememiş evlilik çatışmaları da fiziksel ve ruhsal bozukluk görülme oranını belirgin olarak arttırır. Bazı ebeveynler ve çocuklar başarısız evlilikler sonlandığında çok rahatlayabilirler. Bunun en uç örneği aile içinde fiziksel veya seksüel olarak istismar edilen çocuklarda görülür (4). Bu nedenle boşanma sürecinde ve sonrasında çok sancılı dönemler yaşansa da boşanma kurumu toplum ve bireyler için bazen daha sağlıklı bir çözüm yolu olabilir.

1970 li yıllardan başlayarak özellikle endüstrileşmiş ülkelerde boşanma büyük bir hızla artmaktadır. Amerika Birleşik Devletlerinde iki evlilikten biri veya yılda 1.8 milyon evlilik boşanma ile sonlanmaktadır. Kanada'da 1970 yılına göre boşanma hızı, 1980 yılında iki kat artmış, yine 1970 li yıllarda doğan çocukların % 40-50 si yaşamlarının

bir döneminde tek ebeveynli ailede yaşamıştır (5,4). Bu kadar hızlı artışı Cherlin 3 faktöre bağlamaktadır (6).

1- Boşanmaya karşı tutumlarda değişikliklere bağlı olarak, boşanma daha kolay katlanılabilir hale geldi ve mutsuz evlilikler sonlandırılabilirler.

2- Kadın rolünde değişiklikler oldu. Çalışan kadın sayısı arttı, bağımsız bir gelir sahibi olan kadın mutsuz evlilikleri sonlandırabildi.

3- Birçok evlilik, çocukların gelecek kaygıları nedeniyle devam ettiğinden, oral kontraseptiflerin yaygın olarak kullanılmasına bağlı çocuksuz evlilikler boşanmayı artırdı.

Türkiye'de henüz böylesine bir artış görülmemektedir. Ancak, son yıllarda özellikle iletişim araçlarındaki artışla birlikte, boşanma gibi sosyal problemlere bağlı kriz veya ruhsal bozukluk nedeniyle psikiyatri polikliniklerine başvuran kişi sayısının arttığı gözlenmektedir. Ayrıca böylesi durumlarda birçok birey, çocukları için danışma almak amacı ile psikiyatri polikliniklerine başvurmaktadır.

### TÜRKİYE'DE BOŞANMA

Türkiye'de kaba boşanma hızı 1936'da 0.14 den 1956'da 0.43'e kadar düzenli bir artış göstermektedir. 1973'de 0.28'e doğru düzenli bir iniş göstermiştir. Bu iki ters eğilim demograflarca aynı yıllarda evlenme yaşının farklılığına bağlanmaktadır. 1935'de 15-19 yaşındakilerin % 24.8'i evlidir. 1955'de düzenli bir artış ile bu oran % 39.2'ye çıkmıştır. 1965'de düzenli olarak % 27.3 inmiştir. Evrensel olarak boşanma hızı yaşın artmasına bağlı olarak düşmektedir. Bu nedenle 1956'ya kadar boşanma için yüksek risk taşıyan popülasyonda

nisbi bir artış görülmektedir. 1956'dan sonra ise düşük riskli popülasyonda nisbi bir artma vardır (7). 1975-1987 yılları arasında kaba boşanma hızı 0.28-0.32 arasında değişiklik göstermektedir. 1988-1991 arasında keskin bir artış göstererek 0.47 ye ulaşmıştır. 1988'de medeni kanunda yapılan bir değişiklikle anlaşmalı boşanma yasalaşmış ve eşlerin boşanma konusunda anlaşması, boşanmak için yeterli sayılmıştır. Bu yasa değişikliği fiili olarak sonlanmış evliliklerin yasal olarak sonlanmasına ve kayıtlara yansımaya neden olmuştur. Bu artış bir uyarı olarak kabul edilmelidir.

Tüm dünyada 1970 den başlayarak boşanma büyük bir hızla artmaktadır. Türkiye'de de 1988 yılından sonra boşanma hızı artma eğilimine girmiştir. Ancak oran düşüktür. 1991 yılında A.B.D. de % 4.73, Rusya Federasyonu'nda 3.94, Suriye'de 0.69, Yunanistan'da 0.87 iken Türkiye'de 0.47 dir (8). Bu düşüklüğün sebebi ülkemizde boşanmaya karşı alınan tutuma ve kayıt dışı evlenme ve boşanmalara bağlanmaktadır (9).

Ülkemizdeki boşanmaların genel nitelikleri şöyle sıralanabilir. Boşanmaların % 94'ü geçimsizlik nedeniyle olmaktadır. En sık boşanma yaşı kadında 20-29, erkekte 25-34 dür. Boşanmaların % 42'si çocuksuz, % 22'si bir çocuklu evliliklerde oluyor. Boşanmaların % 45'i evliliğin ilk beş yılında, % 22'si bir çocuklu evliliklerde oluyor. En yüksek kaba boşanma hızı 0.66 ile Marmara bölgesinde en düşük 0.15 ile Doğu ve Güneydoğu Anadolu bölgesindedir. Boşananların % 77 si şehirlerde, % 23'ü köylerde oturuyor. Davaların % 57 sini kadınlar açıyor (8).

Levin Türkiye'deki boşanmaların -sırasıyla- doğurganlık ve aile genişliği ile negatif ilişkili, kadınların okur yazarlık oranı ile pozitif ilişkili, top rak/nüfus oranı ile negatif ilişkili, iş gücüne katılma ile pozitif ilişkili olduğunu bildirmektedir (7).

Türkiye'de boşanma sırasında ve sonrasında yaşanan zorluklar ve bunları etkileyen faktörler konusunda çok az çalışma vardır. Arıkan ve arkadaşları 62 boşanmış kişiye 90 soruluk ruhsal belirti tarama listesi uygulamışlar. Yaşın ilerlemesiyle, eğitim düzeyinin ve gelir düzeyinin yükselmesiyle, genel semptom indeksinin düştüğünü,

evlilik süresi ve çocuk sayısı arttıkça genel semptom indeksinin yükseldiğini bildirmişlerdir (10).

## BOŞANMANIN GELİŞİMSEL EVRELERİ

Ruh sağlığını korumak ve geliştirmekle görevli uzmanların boşanma sürecinde bireylere daha etkin yardımcı olabilmesi için bu süreçte yaşanan evreleri anlamaları gerekir. Bohannon boşanma ile ilgili altı evre tanımlamıştır (11). Süreç içinde yaşanan zorluklar her bireye göre çok farklı olmasına rağmen, bazı dönemlerde bazı ortak duygu ve deneyimlerden söz edilebilir. Belirlenen evreler tüm gelişim modellerinde olduğu gibi kesin çizgilerle birbirinden ayrılamaz. Aynı anda birden çok evre yaşanabilir ve evrelerin sırası, içeriği kişiden kişiye farklılık gösterir.

## DUYGUSAL BOŞANMA

Yıkılmakta olan evliliklerin ilk aşamasıdır. Evliliğin herhangi bir döneminde yaşanabilir. Bu dönemde eşler duygularının çelişmesinden rahatsızlık duydukları için ilişkiden heyecanlarını çekerler. Eşlerin fiziksel birlikteliği devam edebilir. Ancak birbirlerine olan güvenleri, saygıları azalır ve sevgi tarafından zorlanmaz. Çatışmaları sağlıklı çözümlenebilir. Ortadan kalkar. Duygusal boşanma çatışmalara teslim olarak ilişkiyi sürdürme ya da çatışmaya hükmederek ilişkiyi sonlandırma arasında zor bir seçim yapma aşamasıdır.

Evlilik çatışması her sağlıklı birliktelikte olur. Sağlıklı çatışmalarda süreç içinde konu karşılıklı aydınlatılır. İlişki daha yeni alanlarda geliştirilir. Sağlıksız çatışmalarda ise gerçek çatışılan konu yerine farklı konularda kavga edilir. Gerçek çatışmalardan kaynaklanan duygusal basınç diğer alanlara kaydırılır. Eşler gerçek konu üzerinde kavga etmekten çekindiğinden, başka herhangi bir konu üzerinde kavga ederler. Gerçek çatışma alanını tesbit edemezler. Böyle bir yer değiştirmeye en uygun iki yaşam alanı para ve cinsellikdir. Bunlar üzerinde açık müdahalenin ortaya çıkmasına izin verildiğinden rahatça silah yada kalkan olarak kullanılabilir. Burada verilebilecek en iyi örnek evlilik dışı cinsel ilişkidir. Eşler arasında iletişim gerginleştiğinde önce cinsel uyum bozulur. Duy-

gulardaki çelişki önce burada ortaya çıkar. Yani bilinçsiz çatışmalara bilinçli bir tanesi eklenir. Bu sorunun en uç noktası kadında soğukluk, erkekte cinsel yetersizliktir. Evlilik dışı cinsel ilişki evliliği bilinçsizce tamir etmenin, eşin evi terk etmesinin veya bazı şeyleri anlatmanın bir yolu olarak kullanılabilir.

Evlilik olgunlaştıkça eşler farklı yönde gelişir. Olumlu birikteliklerde bu gelişmelere karşılıklı hoşgörü gösterilmesi ve gelişmeye evlilik bağının güçlenmesinin eşlik etmesi beklenir. Duygusal boşanma ile beraber kişilerin gelişmesi evlilik bağlarını geliştirmez. Aynı ayrı geliştiklerinden birbirlerine karşıt hale gelirler. Birbirlerini kolayca yargılar, bağlılık izlerinden nefret ederler. Eşler evlilik bağını, kendi gelişimi için bir engel olarak görürse, hayal kırıklığına uğrar ve diğer eşe kırgın olur. Kendisini kısıpaca alınmış ve aldatılmış hisseder. Böylece evlilik birliğinin sonlanması tek çözüm yolu haline gelebilir.

Duygusal boşanma, eşin ölümünde olduğu gibi sevgi nesnesinin kaybı ile sonlanır. Sevgi nesnesi kaybedildiğinde en doğal tepki yasadır. Yasın derecesi duygusal tutulumun derecesine bağlıdır. Ancak boşanma amaçlı ve aktif reddedilmeyi içerdiğinde, çoğu kişi için daha zordur. Boşanmayı dahada zor hale getiren en önemli durum bilinen bir yas tutma yolunun olmamasıdır. Buradaki yas ile yalnız olarak mücadele edilir. Geleneksel yöntemlerin desteği yoktur.

Bu dönemin süresi ve yaşanan duyguların şiddeti, evlilik için seçilmişliğe neden olan olaylar kadar uzun ve çeşitlidir. Uzun yıllar karşılıklı etkileşimin yaşandığı, duygusal birlikteliğin olduğu evliliklerde, duygusal boşanma çok yoğun çatışmalarla birlikte yaşanır. Ayrıca çocuksuzluk, büyük şehirde yaşama, evliliğin başlangıcında arkadaş ve akraba desteğinin olmaması bu evreyi olumsuz etkiler. Bu dönemden sağlıklı olarak çıkan birey, evliliğin sonlanmasının neden olduğu kaygı ve öfkeyi çözer ve denetleyebilir (12, 13, 2, 14).

## **YASAL BOŞANMA**

Evlilik birliğinin yasal olarak sonlanması için yapılması gereken bürokratik işlemleri kapsar. bu evrede duygularla yüklü birçok olay kısa bir sürede,

hiç bir duygusal yakınlık olmayan kişilerle tekrar tekrar yeniden yaşanır. Kişi kendisini şaşkın, denetimini kaybetmiş, olayların kendisini sürüklediğini hisseder. Toplam dava süresinin uzaması karışıklıklarla dolu yeniden bireyselleşme süresini uzatır.

## **EKONOMİK BOŞANMA**

Aile ekonomik bir birim olsa da, ekonomik bölünme bir şirketin feshi kadar kolay olmaz. Bu dönemde çalışmayan kadın, yaşamını idame ettirebilmek için büyük mücadeleler vermek zorunda kalabilir. Çoğu zaman mülk paylaşımı diğer konularla yüklü hale getirilir. Mallar üzerinde manevi hakkı olmadığını veya eşi ile paylaştığı eşyaları tekrar görmek istemediğini ısrarla bildirerek istemli olarak mülkiyet hakkından vazgeçer. Bazende mülkün paylaşımı konusunda sorun çıkarmak, misilleme aracı olarak kullanılabilir. Bunların her biri duygusal boşanmanın sağlıklı sonlanmadığının birer delilidir. Bu dönemde en fazla yaşanan duygu aldatılmış olma hissidir.

## **ANNE VE BABA OLARAK BOŞANMA**

Boşanmanın en acılı tarafı anne baba olarak boşanma ile başa çıkmaktır. Bu dönemde anne ve baba çocuklarının geleceği için kaygılanır, boşanma kararının çocuklara etkisi konusunda suçluluk duyarlar. Eski eş anne/baba, çocuğunun diğer eş tarafından kendisinden alındığını, artık diğer eşin çocuğu olduğunu hisseder. Eşinden boşanmasına neden olan davranışların benzerlerini çocuğunda izlemek çok zordur. Çocuk temel değerlerdeki farklılıkları yansıtan bir kişi haline gelir. Çocuk zararlı kişilik özelliklerini göstermese de sadece diğer eş benzer kişilik özellikleri gösterdiği için, diğer eşin çocuk için zararlı olduğu düşünülür. Bu eş çocukla birlikte olan eş ise ziyaretleri engellemeye çalışır. Diğer eş ise çocuktan uzaklaşarak ziyaretleri aksatır.

Bu evre ile sağlıklı başeden bireyler, birbirleri arasında yaşanan sorunlarla çocuğun sorunlarını ayırtabilir. Ortak çocuklarının bakım ve yetiştirme konularında tutarlı bir ilişki kurabilir. Çocuğun diğer eş ile ilişkisini destekleyebilirler. Böylesi olumlu bir durumda, çocuğa sadece kendilerinin birbirlerinden

boşandıklarını, her ikisinin de ondan boşanmadığını, sadece fiziksel olarak biri ile yaşamak zorunda olduğu mesajını verirler.

## TOPLUMSAL BOŞANMA

Boşanma karmaşık bir kişisel yaşantı olduğu kadar, karmaşık toplumsal bir olaydır. Topluma etkileri konusunda toplumun bilgisi yetersiz olduğundan, aşırı derecede zarar verebileceği düşünülür. Bilgisizlikten dolayı toplumsal seviyede boşanmanın tam bir sosyal sorun olarak görülmesine izin verilmez. Bu nedenle boşanmaları saran duygulara karşı geliştirilen kişisel kuşku, ona sadece geleneksel, kültürel savunmalarla yaklaşılmasını sağlar.

Boşanma sırasında ve sonrasında çevresindekiler kişiyi tamamen farklı bir kişi olarak değerlendirir. Çünkü artık evli değildir. Boşanana karşı toplumsal tutumlar birden değişir. Daha önce üyesi olduğu topluluklardan uzaklaştırılır yada bulunmasından hoşlanılmaz.

Bu dönemde kişi kendisini yalnız hisseder, arkadaşlarının sadakatsizliğinden yakını. Evlilik öncesi birlikte olduğu bekar arkadaşları ve kendisi ile özel ilişki kurmak isteyen karşı cins dışında, etrafında kimseyi bulamaz. Kendisi de evli arkadaşları ile birlikte olmaktan rahatsız olur. Yeni bir çevre edinmek için daha çok boşanan kişileri tercih eder. Bu anlamda toplumsal kurumların bulunması, bu evreden başarı ile çıkılmasında çok gereklidir. Ancak kişi için en değerlisi, koşulsuz destek verecek bir akrabasının her zaman yanında olduğunu hissetmesidir. Bu dönem sonunda, birey erişkinlerle ilişkilerini yeniden yapılandırır. Boşanma sorası ailede tatmin edici bir yaşam biçimi, yeni bir toplumsal denge kurar.

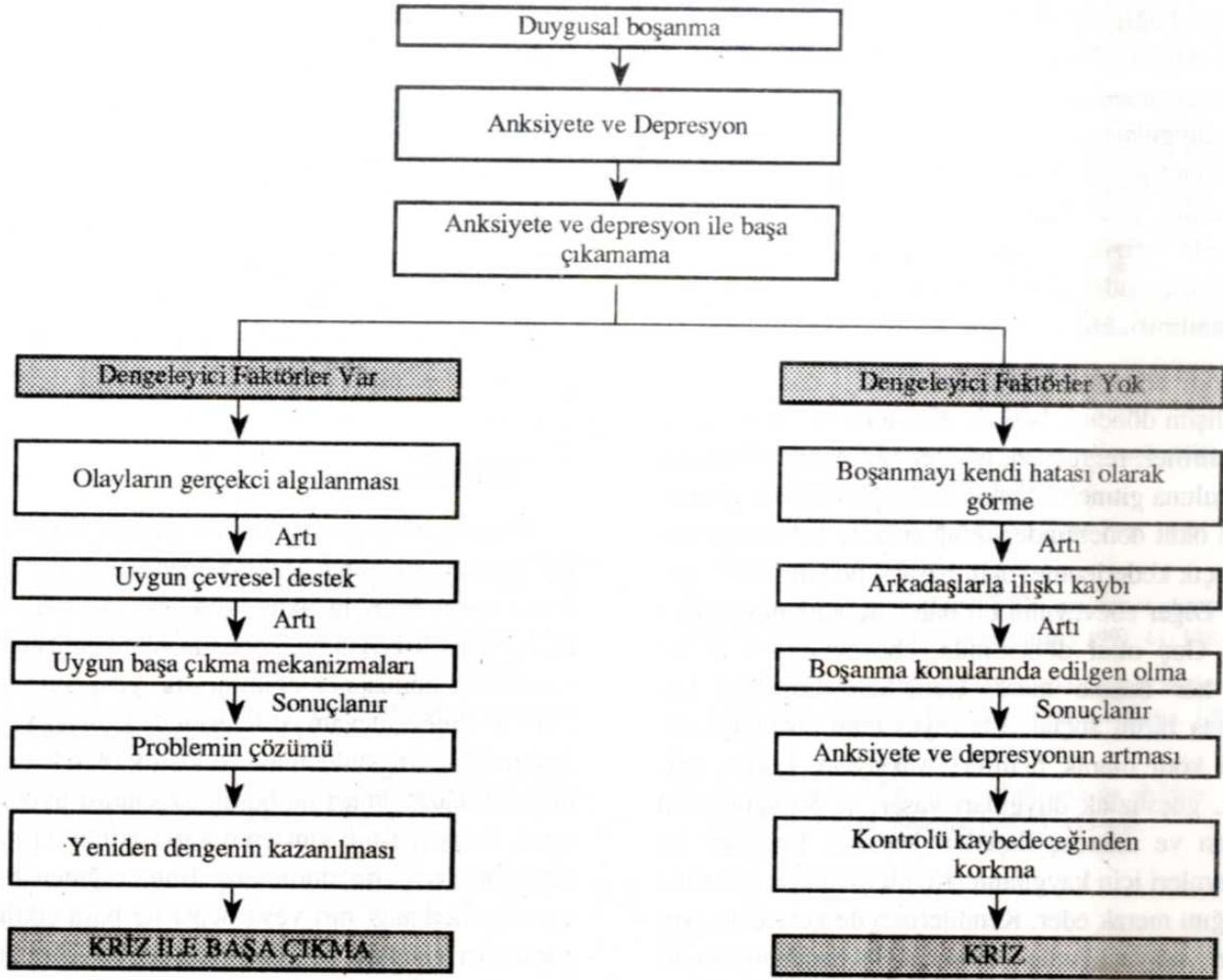
## RUHSAL BOŞANMA

Benliğin eski eşin kişiliğinden ve etkisinden ayrılması anlamına gelir. Sevilen kişinin hayal kırıklığı yaratarak nefret edilen haline gelmesi, benlik saygısında azalmaya ve depresyona neden olur. En zor boşanma dönemidir. Ancak, en tamir edici olan bu dönemdir. Ruhsal boşanma bir bütün olmayı, kimsenin yardımı desteği olmadan, yeniden birey olmayı, kişilik ve kimlik kazanmayı öğrenmektir. Bu

dönem, kendilik kazanmayı engellemek için evlenenler, uzun süre evli kalıp kendilerini birey olarak görme alışkanlığını kaybedenler ve birey olmayı hiç bilmeyenler için çok zordur. Geleneksel kimlik rollerine bağlı kalmayan insan bu dönem ile daha kolay başa çıkabilir (11, 1).

Eşinden ayrılmakla birçok alanda birden değişiklikler yaşayan insan, ergenlik döneminde olduğu gibi Erikson'un sekiz psiko-sosyal devresinin krizlerini yeniden çözümleme durumundadır. Olumlu çözümlere ulaşılmamışsa evrelerin sorunları, boşanmanın yarattığı sarsıntı ile yeniden su yüzüne çıkıp bir kimlik karmaşası yaratılabilir. Ayrılmış insan bir ergen gibi, kişisel, mesleki, cinsel ve toplumsal alanda kendini yeniden tanımlama gereği duyacak ve eski evli kimliği ile yeni rollerini bütünleştirmeye uğraşacaktır. Eski kimlik ve deneyimleri ile yeni amaçlarını bütünleyebilen insan yeni bir kimlik bütünleşmesine varacaktır. Bu dönemden sağlıklı olarak çıkamayan bireylerin en sık başvurdukları yol, kısa sürede yeniden evlenmektir. Bu durumu Green çözümlenmemiş nörotik özelliklerin bir evlilikten diğerine taşınması olarak tanımlamaktadır (12). Bu dönemden başarılı çıkan birey, neden evlendiği, neden boşandığı sorularına doğru yanıt veren, bu süreç içinde kendi sorumluluğunu kendisine kabul ettirebilen kişidir.

Wallerstein'in boşanma sonrası on yıl süreyle takip ettiği altmış çiftlik serisi bu konudaki birçok araştırmaya kaynak gösterilmiştir. Bu çalışmanın sonuçları şöyle özetlenebilir. Boşanma sonrasında çiftlerden 2/3'ünde sadece eşlerden biri 1/10'unda ise ikisi birden yaşam şartlarını düzeltmişler. Boşanmayı başlatan kişi yaşam şartlarını boşanmaya karşı çıkana göre daha iyi düzenlemiştir. Erkeğe nazaran kadınlar boşanma sonrası daha çok psikolojik değişim ve gelişim göstermektedir. Kadının yeniden bir başka erkekle ilişki kurabilme (yeniden evlenme gibi) ve sosyo-ekonomik dengeyi yeniden oturabilmesi yaşa bağlı bulunmuştur. Boşanma anında 40 yaşın üzerindeki kadınlar bu değişimi ve gelişimi yerine getirememişlerdir. 40 yaşın üzerindeki kadınlar buldukları toplumsal, psikolojik, ekonomik çevrede evliliklerine göre kendilerini yalnız, terk edilmiş hissetmektedirler. 20 ve 30'lu yaşlarda olanlar ise kendilerinde ve çevrelerinde yeni kay



Şekil 1\*. Boşanma sürecinde krize olumlu, etki eden faktörler

\* Cris Intervention'dan alındı.

naklar bularak yaşam kalitesini yükseltmişlerdir. 30 ve 40'lı yaşlarda boşanan kadınlar yalnızlıktan kurtulamamış ve evlenmemişlerse ergenlik çağındaki çocuklarına aşırı bağımlılık göstermektedirler. Her yaştaki kadının büyük kısmı, özellikle erişkin dönemin büyük bölümünü evli olarak geçirenler, on yıl sonra bile kızgınlık hissini çözememişlerdir. Bazen de bu hissi yeni evliliklerine taşımışlardır. İç görünüm varlığı ile boşanma sorununun çözümü arasında bire bir ilişki bulunmamıştır. Çünkü çok az insan boşanmada kendi payını kabul ederken, gerçekliği daha keskin test edebilen, daha iyi yargılama yapan, açık kendilik kavramı olanların önemli bir kısmı boşanmadan faydalanmıştır (2).

## BOŞANMA VE ÇOCUK

Ebeveynler boşanınca çocuklar iki kaybı birden yaşarlar. Çocuk onu terk eden ebeveyni zaten kaybeder. Kalan ebeveyn de yaşadığı acı ve öfke nedeniyle çocuğa duygusal olarak uzaktır. Buna ek olarak ebeveynlerinin ayrılmasında kendisinin de suçlu olduğunu hisseder. Mahkeme yaşantıları da bir travma olur. Uzun dönemde en önemli sorun tek ebeveynli ailede yaşamaktır. Boşanan ailelerin çocuklarında yapılan birçok çalışma, bu çocukların çekirdek ailede yetişenlere göre daha fazla ruhsal bozukluk gösterdiklerini ve daha çok psikiyatrik yardıma ihtiyaç duyduklarını göstermektedir (6, 15).

Yaşa bağlı olmaksızın kısa dönemde benzer belirtiler ortaya çıkar. İlk belirtiler şok, ciddi anksiyete ve kederlenmedir. Daha sonra öfke, depresyon, suçluluk duyguları gelişir. Gelecekteki güvenlikleri açısından endişe ederler. Bu endişelerinde çokda haksız değillerdir. Wallerstein'a göre bu çocukların büyük kısmında fiziksel bakım ve duygusal destek azalır. Çocukların sadece 1/4'ü geniş aile desteğinden faydalanabilir (6, 16).

Uzun dönemde gösterilen tepkiyi çocuğun yaşı ve gelişim dönemi belirler. Okulöncesi dönemde en sık belirtiler, regresyon, tuvalet eğitiminde gerileme, anaokuluna gitmek istememe ve uyku bozukluğudur. Erken okul döneminde sık ağlama, iç çekme ile birlikte açık kederlenme, okul başarısında düşüklük görülür. Diğer ebeveynini bir daha hiç göremeyeceğini sanır. Geç okul döneminde, ebeveynlerden birine veya her ikisine kızar. Genellikle boşanma konusunda birini suçlar. Ebeveynlerden birini iyi, diğerini kötü olarak belirler. Anksiyete, korku, yalnızlık, güçsüzlük duyguları yaşar. % 50 sinin okul başarısı ve arkadaş ilişkileri bozulur. Ergenler ise ebeveynleri için kaygılanır. Kendi evliliklerinin nasıl olacağını merak eder. Kendilerinin de gelecekte aynı şeyleri yaşayacağından korkar. 1/3'ü boşanmadan bir yıl sonra, boşanma anına göre daha endişelidir (16).

Beş yıllık takip sonunda, çocukların 1/3'ü tamamen işlevselliğine kavuşmuş, 1/3'ü kısmen uyum kurmuş, 1/3'ü ise halen uyumu bozuk olarak değerlendirilmiştir. Uyumu bozuk olan çocuklar, diğer ebeveyn tarafından terk edildiğini düşünür. Bu çocuklar yalnız deprese bir ebeveyn tarafından bakılır. Bu ebeveynler ruhsal, bazende fiziksel rahatsızlıklarından dolayı, çocuklarına karşı görevlerini yerine getiremezler. Buna bağlı olarak boşanma sırasında normal olan çocuk zamanla gerileyebilir (6).

On yıllık takip edilen ve yayınlanan tek seri Wallerstein'ın 16-18 yaşındaki 38 vakasıdır. Bu ergenlerin yaşamlarının 2/3'ü tek ebeveynli veya yeniden evlenen ailelerde geçmesine rağmen halen ilk ailelerini aramaktadırlar. Karşı cins ile ilişkide kaygı

duymakta ve evliliğe karşı tutumları olumsuz olmaktadır. Şimdiki ve gelecekteki ilişkilerinde aldatılacaklarından, yaralanacaklarından korkmaktadırlar. Çocuğun birlikte yaşadığı ebeveynleri ile ilişkileri zayıf, ama psikolojik bağlılıkları sürmektedir. Diğer ebeveyn ile ilişkinin sıklığı değil, iletişimin niteliği uyumu olumlu etkilemektedir (3).

Tüm bunlara rağmen, çatışmalı evliliklerde evliliğin sürmesinin mi yoksa sonlanmasının mı çocuk için daha iyi olacağına ilişkin kontrollü çalışmalar yoktur (15).

## SONUÇ

Başarılı bir boşanma her iki çiftin birlikte yapıcı bir gelecekte olmayacağına inanmaları ile başlar. Bunu yasal işler, nafaka, ekonomik bölünme takip eder. Başarılı boşanma, çocuğun bilgilendirilmesini, yeni roller konusunda eğitilmesini, yeni rollerle birlikte sevmeye devam edilmesini de kapsar. Yeni bir toplumsal çevre bulunması ve kişilik olarak yeni bir kendilik kazanılması ile boşanma sonrası uyum sağlanır. Boşanma hiç kimsenin kararsızlığına düşmeden girişmeyeceği bir durumdur. Buna rağmen bu altı evreden herhangi biri veya hepsi ile başa çıkılması, yapılması gereken ve güzel yapılan bir görevin üstesinden gelebilmenin doyumunu yaşatır.

Bu verilerin hepsi batı toplumunda yaşanan boşanmalardan edinilen bilgi birikimidir. Ülkemizde yapılan birkaç çalışmanın araştırma evreni, şehirde oturan ve çalışan kişiler ile sınırlıdır. Sınırlılığın en büyük nedeni boşanan bireylere ulaşamamak ve toplumsal nedenlerle bunlardan bilgi alamamaktır. Verilere ulaşmanın yolu, kişilere boşanma süreci içinde yardımcı olabilmek ve bunu onlara inandırabilmekten geçer. Endüstrileşmiş ülkelerde böylesi çabalar, boşanma hızının artan eğilim göstermesi ile başlamıştır. Ancak boşanma hızı ciddi olarak aile kurumunu tehdit eder duruma gelmiştir. Aynı hataya düşmeden, biran önce bu konu ile ilgili toplumsal kurumların kurulması ve bunların bilim çevreleriyle işbirliği içinde çalışmasının aile kurumunun korunması için gerekli olduğunu düşünüyoruz.

## KAYNAKLAR

1. Atakan SA. Boşanma sürecinde yaşanan evreler. Psikoloji dergisi 1987; 6: 72-75.
2. Wallerstein JS. Women after divorce : Preliminary report from ten year follow-up. Am J Orthopsychiatry 1986; 56: 65-77.
3. Wallerstein JS. Children of divorce: Report of ten-year follow-up of early latency -age children. Am J Orthopsychiatry 1987; 57: 199-211.
4. Turgay A. Children and families of divorce: developmental and therapeutic perspectives. Contemporary Pediatrics 1988; 4: 4.
5. Kaplan IH, Sadock BJ. Comprehensive Textbook of Psychiatry, fifth edition Maryland, Williams ad Wilkins 1987: 1409.
6. Jalal S. Family breakdown and its effects on emotional disorders in children. Can J Psychiatry 1985; 30: 281-287.
7. Levine N. Divorce in Turkey, Hacettepe Üniversitesi nüfus enstitüsü çalışmaları 1975.
8. Başbakanlık Devlet İstatistik Enstitüsü Boşanma İstatistikleri, Ankara; D.İ.E. Matbaası, 1991.
9. Topcuoğlu H. Çeşitli toplum ve kültür tipleri ve boşanma nedenleri. Başbakanlık Aile Araştırma Kurumu Aile Yazıları 1977; 4: 329-345.
10. Ankan Ç, Aygör B, Başbölüköğlu G ve ark. Boşanmanın kadın ve erkek üzerine etkileri. Mersin XXV. Ulusal Psikiyatri ve Nörolojik Bilimler Kongre Kitabı, 1989; 671-674.
11. Bohannon P. Divorce and after, New York, Doubleday Company, 1970: 29.
12. Anguiera DC. Crisis intervention, second edition Saint Louis, Mosby Company, 1974: 93.
13. Kaffman M. Divorce in Kibbutz. Fam Proc 1993; 32: 117-133.
14. Gray C, Koopman E, Hunt J. The emotional phases of marital separation. Am J Orthopsychiatry 1991; 61: 138-143.
15. Lassers E, Lassers WJ. Children and parents in the divorce court. The American Journal of Psychoanalysis, 1985; 45 : 77-90.
16. Wallerstein JS. The effects of divorce on children. Psychiatric Clinics North America 1980; 3: 455-468.