

# Ventrikülo-Peritoneal şant kateterinin anal migrasyonu

Önder GÜNEY, Olcay ESER, M. Erkan ÜSTÜN, Ertuğ ÖZKAL

Selçuk Üniversitesi Meram Tıp Fakültesi Nöroşirürji Anabilim Dalı, KONYA

## ÖZET

Şant uygulaması sonrası intraabdominal komplikasyonlar seyrektrir. (Abdominal kateterin skrotuma migrasyonu ve intestinal perforasyonu) Bizde ventrikülo-peritoneal (V-P) şantların intraabdominal komplikasyonlarından bir olgu sunduk.

**Anahtar Kelimeler:** Ventrikülo-peritoneal şant, hidrosefali, anüs

## SUMMARY

### **Anal migration of ventriculo-peritoneal shunt catheter**

Intraabdominal complications after shunting are not uncommon. (migration of abdominal catheter into the scrotum and intestinal perforation) We report a case of intraabdominal complications of ventriculo-peritoneal (V-P) shunts.

**Key Words:** Ventriculo-peritoneal shunt, hydrocephalus, anus

Hidrosefali olgularında V-P şant uygulaması en sık başvuru pediatrik nöroşirürjikal prosedürdür (1). Obstrüksiyon, insizyon komplikasyonları, enfeksiyonlar ve intestinal perforasyon şant uygulamasını takiben ortaya çıkabilir (2).

V-P şantların intraabdominal komplikasyonları nadir görülmektedir. Bu komplikasyonlardan V-P şantın peritoneal kateterinin anüse migrasyonu ile ilgili nadir olgular literatürde sunulmuştur (1,3,4).

Günümüzde hidrosefali olgularının tedavisinde çok sık başvuru V-P şant uygulamasının sonucunda nadiren de olsa bu tür komplikasyonların oluşabileceğini, uygulama ve takipte bunun gözardı edilmemesi amacıyla bu olguyu sunduk.

## OLGU SUNUMU

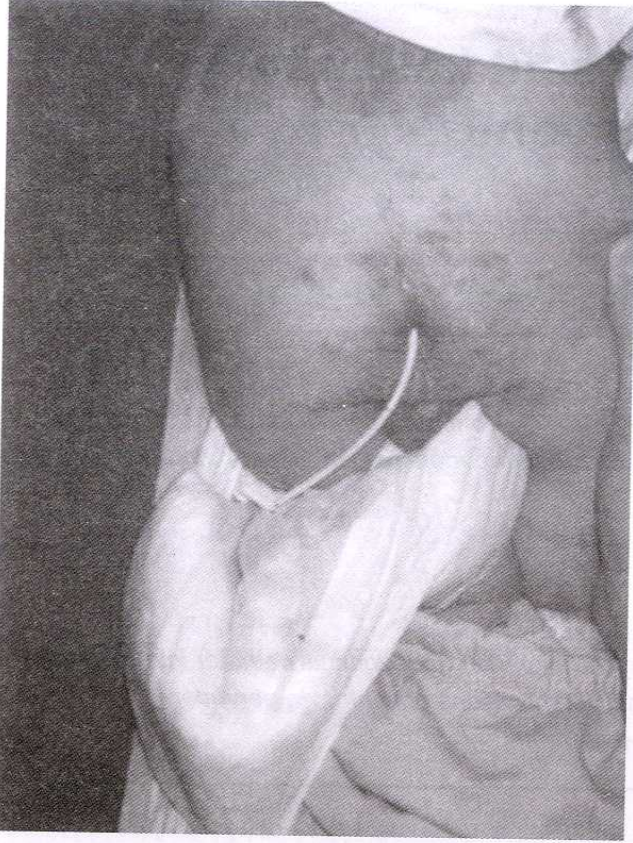12 aylık kız hasta kusma ve huzursuzluk yakınmasıyla kliniğimize müracaat etti. Anamnezinde 4 aylıkken bir başka klinikte meningosel eksizyonu uygulanan hastaya takiben hidrosefali gelişmesi üzerine yine başka bir klinikte V-P şant uygulanmış daha sonra yine aynı klinikte sonucusu 20 gün önce olmak üzere 2 defa şant revizyonu yapılmış. Hasta kliniğimize başvurduğunda yapılan fizik muayenesinde ; lomber bölgede eski operasyon skarı mev-

cuttu, şant rezervuarı dolu olarak palpe ediliyordu, baş çevresi: 49cm, ön fontanel 0,5x0,5cm açıklığında normal bombelikteydi. Yapılan genital muayenesinde; anüsten şantın peritoneal kateterinin dışarıya çıkmış olduğu görüldü (Şekil 1).nörolojik muayenesinde paraparezisi mevcuttu. Direkt abdominal grafisinde peritoneal kateter rektumda görüldü (Şekil2). Bilgisayarlı beyin tomografisinde şantın ventriküler kateteri ve hidrosefali izlendi (Şekil 3). Aynı gün acilen geniş spektrumlu antibiyotik profilaksisini takiben hasta operasyona alınarak V-P şant eksize edildi. Postoperatif antibiyotik tedavisi uygulanan hasta postoperatif 20. Gün V-P şant uygulanması önerisiyle hasta yakınlarının isteği üzerine taburcu edildi.

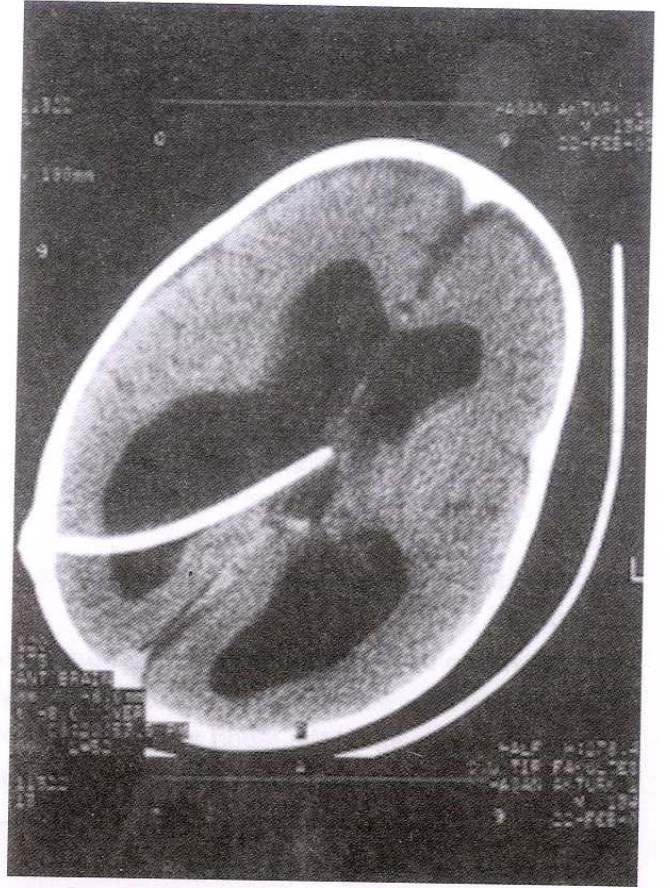
## TARTIŞMA

V-P şant uygulanması sonucu nadir görülen abdominal komplikasyonların başlıcası; peritoneal enfeksiyon, serebrospinal sıvı kisti, volvulus, asit, hidrosel, inguinal herni, safra kesesi, mesane, vagina, skrotum ve intestinal perforasyonlardır (5-12). Bizde intestinal perforasyon sonrası nadir görülen peritoneal kateterin anüse migrasyonunu sunduk.

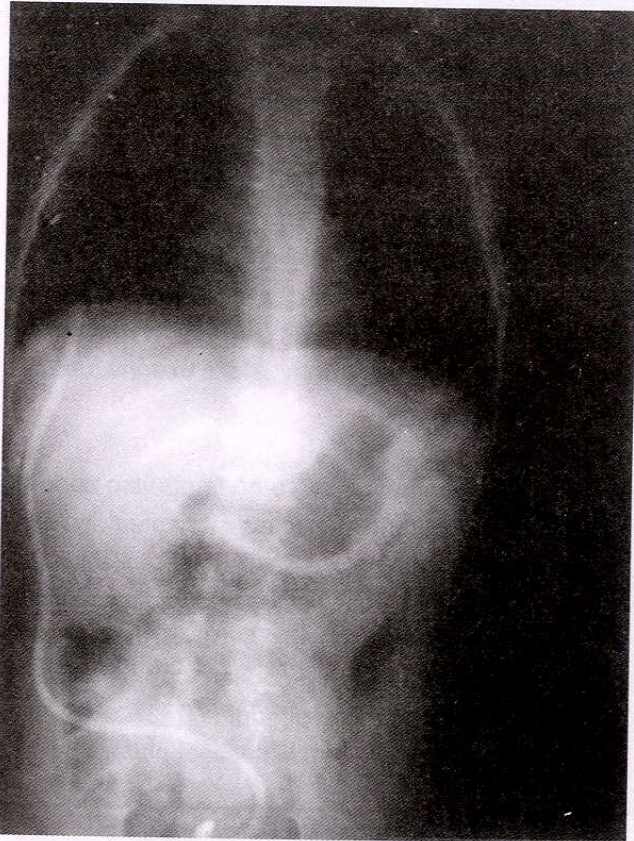
V-P şant kateterine bağlı intestinal perforasyon ilk



Şekil 1. Anüsten çıkan peritoneal kateter.



Şekil 3. Bilgisayarlı beyin tomografisinde hidrosefali ve ventriküler kateter.



Şekil 2. Direkt abdominal grafide peritoneal kateterin ucu rektumda.

kez 1966 yılında Wilson ve Bertan tarafından tanımlanmıştır (13). İntestinal perforasyona predispozan faktörler olarak; intraabdominal adhezyonlar, peritondaki inflamatuvar değişiklikler, distal kateterin peritona yerleştirme tekniği (direkt vizyon altında veya trocar kullanılarak), kateterin uzunluğu ve distal tüpün tipi gibi unsurlar sayılabilir (14). V-P şant uygulamalarında olası bir intraabdominal komplikasyonu en aza indirmede bu faktörleri göz önünde tutmanın faydalı olacağı kanısındayız.

Günümüzde hidrosefali olgularında V-P şant uygulanması hala en sık başvuru ve güvenilir bir tedavi yaklaşımıdır. Bu kadar yaygın kullanılmasına karşın nadirde olsa intraabdominal komplikasyonlarla karşılaşılacağı, olguların postoperatif takibinde göz önünde tutulmalıdır. V-P şant uygulamasının basit bir cerrahi yaklaşım olarak düşünülmemesi gerektiği, uygulamada predispozan faktörler gözardı edilmeden, maksimum itinanın gösterilmesi kanısındayız.

## KAYNAKLAR

1. Jindal A, Kansal S, Mahapatra AK. Unusual complication VP shunt coming out per rectum and brain abscess. Indian J. Pediatr, 1999; 66(3): 463-5.
2. Güney Ö, Kocaoğullar Y, Üstün ME, Konak A, Özkal E. Ventrikulo-peritoneal şantın peritoneal ucunun skrotuma migrasyonu. S.Ü.Tıp Fak Derg. 1998; 14: 77-80.
3. Adeloye A. Protrusion of ventriculoperitoneal shunt through anus: report of two cases. East Afr Med J, 1997; 74 (5): 337-9.
4. Sami A, Ait Ben Ali S, Choukry M, Achouri M, Naja A, Ouboukt A, et al. Anal migration of ventriculo-peritoneal shunt catheter. Apropos of 3 cases. Neurochirurgie, 1995; 41 (4): 315-8.
5. Bryant MS, Bremer AM, Tepas III JJ, Mollitt DL, Nguyen TQ. Abdominal complications of ventriculoperitoneal shunt; case reports and review of the literature. The Am Surg, 1988; 54: 50-5.
6. Cooper PR, Levey S, Rubin RC, Jacobs GB, Wille R: Distal shunt herniation simulating testicular torsion. Surg Neurol, 1976; 6: 269-70.
7. Davidson RI. Peritoneal bypass in the treatment of hydrocephalus: Historical review and abdominal complications. Neurol Neurosurg Psychiatry, 1976; 39: 640-6.
8. Hornig GW, Shillito J. Intestinal perforation by peritoneal shunt tubing: report of two cases. Surg Neurology, 1990; 33: 288-90.
9. Peirce RK, Loeser JD. Perforation of the intestine by a Raimondi peritoneal catheter. J Neurosurg, 1976; 43: 112-3.
10. Wilson CB, Bertan V. Perforation of the bowel complicating peritoneal shunt for hydrocephalus. Am Surg, 1966; 32: 601-3.
11. Rove MI, Copelson LW, Clatworthy HW. The patent processus vaginalis and the inguinal hernia. J Pediatr Surg, 1969; 4: 102-7.
12. Grosfeld JL, Looney DR, Smith J, Campbell RL. Intra-abdominal complications following ventriculo-peritoneal shunt procedures. Pediatrics, 1974; 54: 781-96.
13. Wilson CB, Bertan V. Perforation of the bowel complicating peritoneal shunt for hydrocephalus. Am. Surg, 1966; 32: 601-3.
14. Mertol T, Atabay H, Güner M, Aktuğ T. Intraabdominal complications of V-P shunts. Turkish Neurosurg, 1994; 4: 123-6.