

Plevral efüzyona sebep olan kardiyak ekinokokkozis

Ş. Nur SAĞMANLIGİL*, Savaş YAŞAR**, Hüseyin ÇİÇEK**, Oktay İMECİK**

* S.Ü.T.F. İç Hastalıkları Anabilim Dalı, ** S.Ü.T.F. Göğüs Hastalıkları Anabilim Dalı

ÖZET

Önceden sağlıklı 20 yaşında bayan hasta şiddetli göğüs ağrısı sebebiyle kliniğe alındı. Sol hemitoraksta plörezi tespit edildi ve torasentez uygulandı. Alınan sıvı bulanık görünümünde idi ve biyokimyasal testler ile eksuda özellikleri belirlendi. Bakteriyojik testler negatif olmasına rağmen, antibakteriyel tedavi uygulandı. Bilgisayarlı Tomografi ve Magnetik Reznans Görüntüleme teknikleri ile kardiyak kist hidatik tespit edildi ve 2 boyutlu ekokardiografi ile tanımlandı. Albendazol ile antihelmintik tedavi başlandı ve 1. ve 2. ayda yapılan kontrollerde plevral efüzyonda rezolüsyonun başladığı tespit edildi. Bu olguda, kardiyak kist hidatik ve plevral efüzyonun yerleşim özellikleri sebebiyle bağlantılı olduğunu düşünüyoruz. Plevral sıvının bulanık olmasını, sekonder infeksiyon gelişimine bağlıyoruz.

Anahtar Kelimeler: Kardiyak kist hidatik, Ekinokokkozis, Plevral efüzyon.

SUMMARY

Cardiac echinococcosis causing pleural effusion

A previously well 20 years old girl presented with sudden chest pain. After left sided pleuresy diagnosed, thoracocentesis was performed. The appearance of fluid was turbid and exudative features were confirmed by biochemical tests. Although bacteriologic tests were negative, antibacterial therapy was applied. By Computerized Tomography scan and Magnetic Resonance Imaging cardiac cyst hydatid was identified and two dimensional echocardiography confirmed the diagnosis. We applied medical antihelmintic treatment of Albendazole and 2 months later control examinations indicated partially resolution of pleural effusion. We consider there is existing a localizational relationship between cardiac cyst hydatid and pleural effusion. Possibly, the turbid appearance of pleural fluid is due to development of seconder infection.

Key Words: Cardiac cyst hydatid, Echinococcosis, Pleural effusion.

Echinococcus granulosus, Taeniidae familyasından bir parazittir. Erişkin helmint şekli karnivorlarda, kurtçuk şekli insanlarda rastlantısal bulunarak kist hidatik hastalığına sebep olur. Endemik olduğu bölgeler Güney Amerikanın güneyi, Akdeniz Kıyıları, Güney ve Orta Rusya, Orta Asya, Avustralya, Kenya, Alaska, Kalifornia, Arizona, New Mexico şeklinde bildirilmiştir (1). Türkiye'de Marmara, Trakya, İç Batı Anadolu, Erzurum, Kars, Ağrı ve Diyarbakır bölgelerinde sık rastlanmaktadır (2). Klinik görünüm organ yerleşimine göre farklıdır. Karaciğerde %65, akciğerde %25, dalak, kemik, böbrek, kalp gibi diğer organlarda %10 oranında rastlanmaktadır (3).

Türkiye'de yapılan bir çalışmada beyin, tiroid, kalp, böbrek, dalak, retroperiton, tuba ovarium ve skrotumda tespit edilen kist hidatik olguları bildirilmiştir (2). Biz plörezi tanısı ile takip ettiğimiz bir hastada kalp tutulumu olduğunu tespit ettik. Bu sebeple olgu sunumu şeklinde yayınlamaya karar verdik.

OLGU SUNUMU

20 yaşında bayan hasta şiddetli göğüs ağrısı yakınması ile kliniğimize alındı. 2 yıldır değişken karakterde devam eden göğüs ağrısı tanımlıyordu. Fizik muayenede; TA: 100/80 mm Hg, N: 96/dk, ritmik, A: 37.5°C, SS: 20/dk ve ızdıraplı görünümdeydi. So-

Haberleşme Adresi: Ş. Nur SAĞMANLIGİL, S.Ü.T.F. İç Hastalıkları Anabilim Dalı, KONYA.

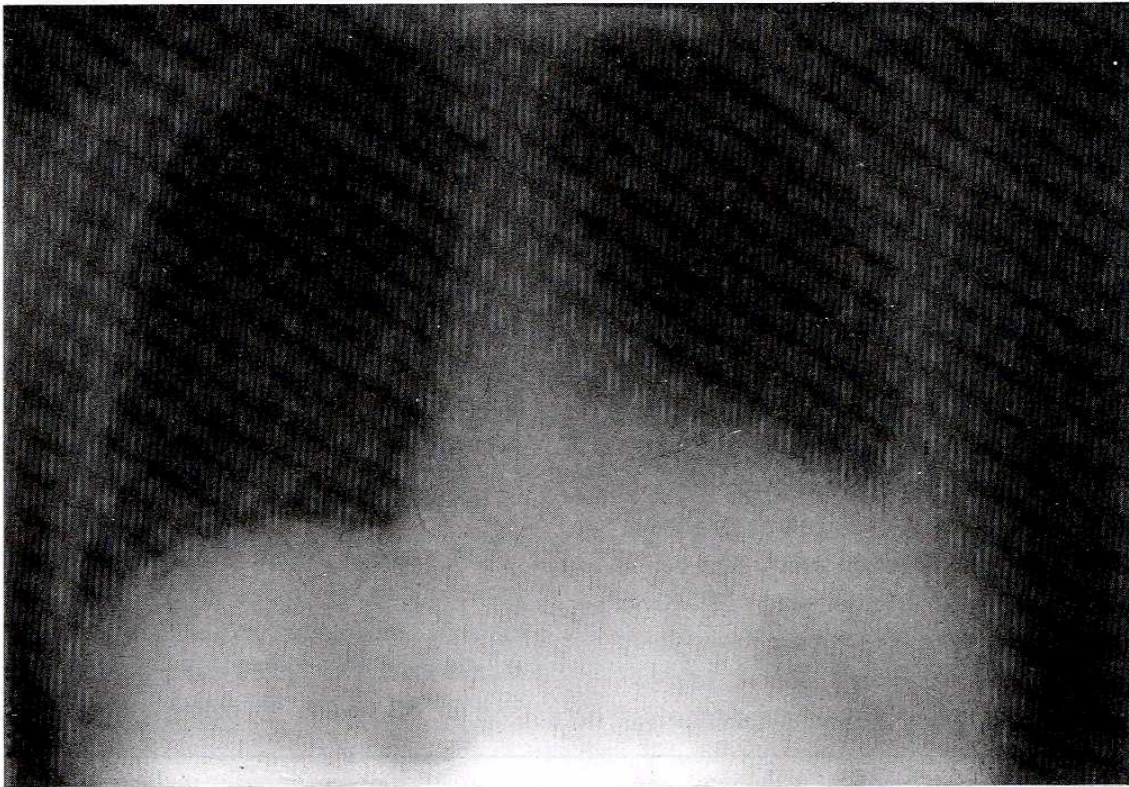
lunum sisteminde sol hemitoraks orta ve altta matite mevcut ve solunum sesleri alınmıyordu. PA akciğer grafisinde solda plörezi ve sağ kardiak konturda genişleme tespit edildi (Şekil 1). EKG'de D1 derivasyonda T inversiyonu dikkat çekti. Lökositoz, hafif derecede anemi, periferik yaymada sola kayma ve sedimentasyonun orta düzeyde artması dışında rutin laboratuvar tetkikleri normaldi. Acil olarak yapılan torasentez sonucu alınan sıvı bulanık görünümde idi. Torasentez tekrarlandı. Fakat USG ile septasyonlar gelişerek sıvının lokalize olduğu belirlendi.

Toraks BT görüntülenmesinde solda pulmoner konusun hemen inferiorunda laterale uzanan bilobe kistik lezyonun superiorda perikard içinde yer aldığı ve kalp apeks ile lingula arasında plevral yerleşimli yoğunluğu yüksek sıvılı alan ile net ayrımın yapılamadığı ve lezyon içinde çok küçük, zor seçilen septasyonların olduğu belirtildi (Şekil 2). Toraks MR görüntülenmesinde de sol auricula düzeyinde perikard bağlantısı olan ve myokard içerisine uzanan multikistik yapılı lezyonun ince bir bölgeden perikardı geçerek subplevral alana açıldığı tarif edildi (Şekil 3). İki boyutlu ekokardiografi ile interventriküler sep-

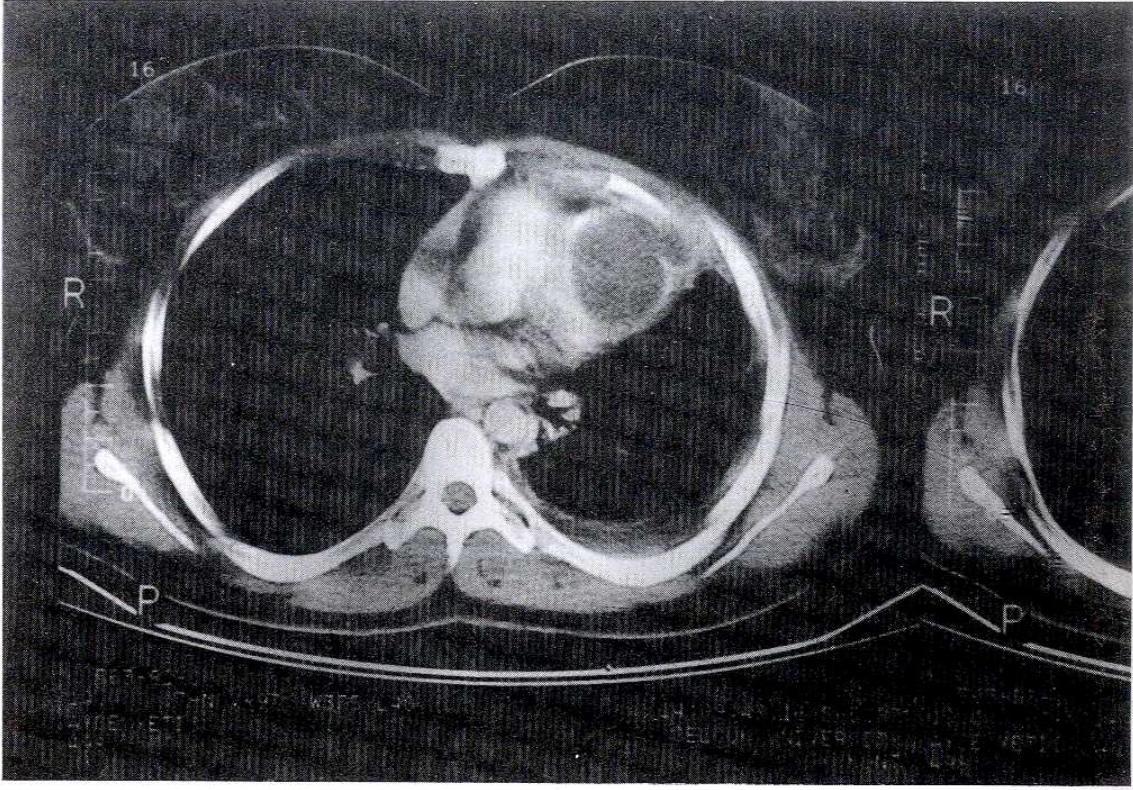
tumun apikal bölgesinde yerleşimli, 1.4x2.4 cm boyutlarında ince cidarlı kist ve minimal perikardiyal efüzyon tanımlandı. İndirekt hemaglutinasyon testi 1/16.000(+) tespit edildi. Plevra sıvısının sitolojik incelemesinde skoleks görülmedi. Kristalize penisilin ve Siprofloksasin kombinasyonu ile 2 hafta antibakteriyel tedaviyi takiben Albendazole başlanarak hasta taburcu edildi. Kontrol takipleri 1. ve 2. ayda yapıldı. Hastanın genel durumu iyi ve vital bulguları stabil idi. Fizik muayene ile ve radyolojik incelemelerde plevral efüzyonda azalma olduğu tespit edildi (Şekil 4-5).

TARTIŞMA

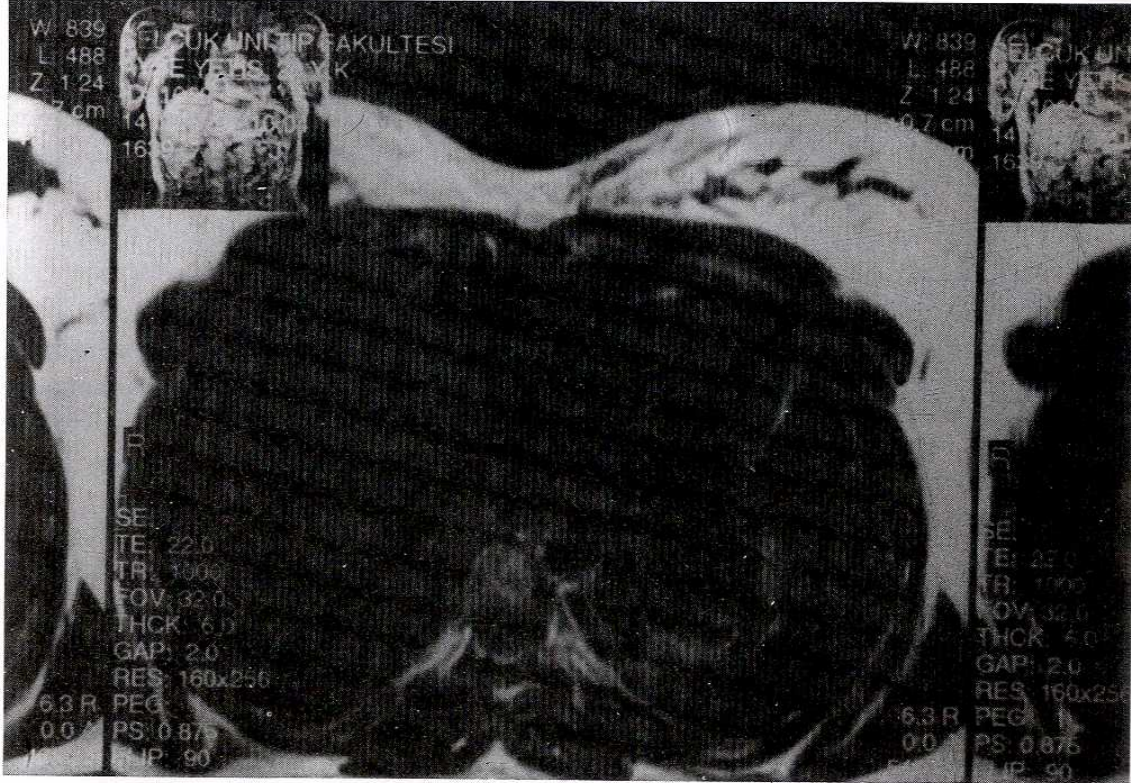
Echinococcus granulosus 2-7 mm uzunluğunda, 0.3 mm çapında skoleks, 2 sıra çengelli rostellium ve 4 çekmen, 2-7 halka içeren ve ovoid yumurtaları köpek, kurt, çakal, tilki gibi hayvanların dışkıları ile çevreye yayılan bir parazittir. Yumurtalar uygun sıcaklıkta ve nemde uzun süre canlılığını korur. Ara konakçının sindirim sistemine alınca mukozaya penetre olur ve dolaşıma katılır. Son lokalizasyonda kurtçuk haline dönüşür ve kist hidatik meydana gelir. Koyunlar en önemli ara konakçıdır. Domuz, keçi,



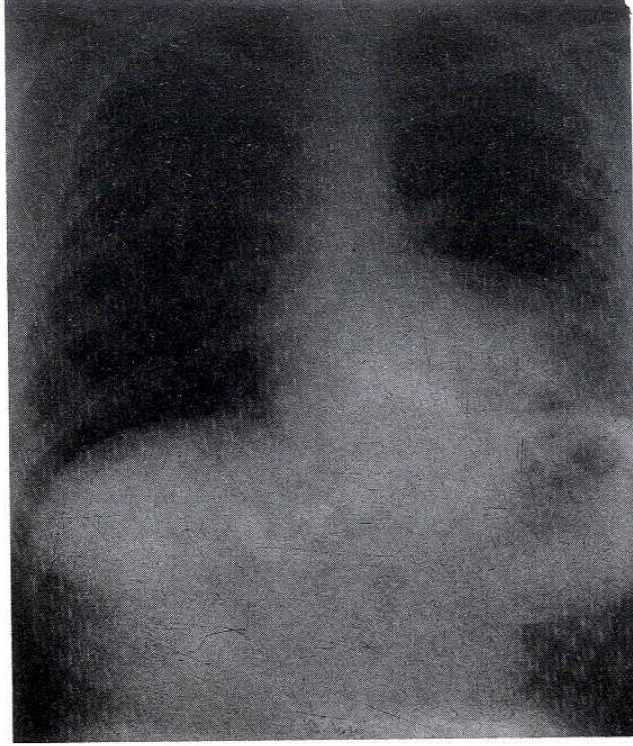
Şekil 1. Postero-anterior akciğer grafisi. Hasta kliniğe kabul edildiğinde yapılan inceleme.



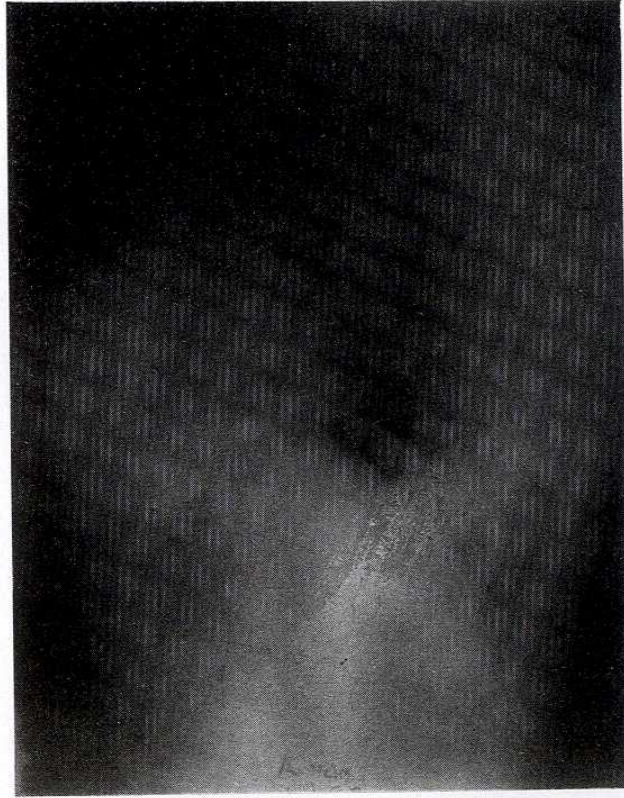
Şekil 2. Bilgisayarlı tomografi incelemesi ile kalbin aksiyal kesitte görüntülenmesi.



Şekil 3. Magnetik rezonans incelemesi ile kalbin aksiyal kesitte görüntülenmesi.



Şekil 4. Postero- anterior akciğer grafisi 2. ayda yapılan kontrol incelemesi.



Şekil 5. Sol-yan akciğer grafisi. 2. ayda yapılan kontrol incelemesi.

geyik, at, deve gibi hassas konakçılar farklı coğrafi bölgelerde infekte olabilir. Yayılım çiftliklerde kesilen koyunların çiğ etleri ile beslenen köpeklerin insanlar ile yakın temas halinde bulunması ve infekte yumurtaları dışkı ile atmasıyla olur. İnfekte su ve yiyeceklerle de buluşabilir (1).

İnsanda genellikle tek kist halinde bulunur. 1-5 cm/yıl hızında büyüyebilir. Lokalizasyon ve büyüklüğe bağlı olarak semptomatik hale geçebilir. Transvers kesitte 1 mm'lik kütikula tabakası, 10-15 mikrom'lik germinatif membran izlenir. Germinal tabakadan sekonder kistler oluşur. Çok sayıda protoskoleksler içerir. Kist rüptürü ile allerjik reaksiyon ve protoskolekslerin yayılımı ile multiple sekonder kistler oluşabilir. İmmunelektroforez ve ELİSA ile antikolar tespit edilebilir. 1/3 hasta seronegatif bulunmuştur. Endemik alanlarda ise koruyuculuk tespit edilmiştir. Tanıda görüntüleme yöntemleri önemlidir. Korunmada kişisel hijyen, köpeklerin infekte koyun eti ile beslenmesinin engellenmesi ve Piraziquantel 5mg/kg şeklinde periyodik tedavi şeması uygulanması önerilir (1).

Kardiak tutulum yayınlarda %0.4-2 arasında değişmektedir (4). İlk defa 1836'da Williams tanımlamıştır (5). Lokalizasyon en fazla sol ventrikül, daha sonra interventriküler septum, sağ ventrikül ve perikardium şeklindedir. Rastlantısal olarak tanı konulabileceği gibi öksürük, göğüs ağrısı, ateş, hemoptizi, dispne ve serebral olay nedeniyle hasta bize başvurabilir (6,7,12). Fizik muayene ve rutin laboratuvar tetkikleri yönlendirici değildir. EKG değişiklikleri atrioventriküler ve intraventriküler blok, kompleks premature ventrikül kontraksiyonları, nonspesifik repolarizasyon değişiklikleri, elektriksel inaktif alanlar şeklinde belirtilmiştir. Ekokardiografik ekojenik ve ekolusent görüntü ayrımı ile lokalizasyon, eksternal morfoloji, büyüklük, kistik özellik ve komplikasyonlar değerlendirilebilir. Kalp hareketleri nedeniyle myokardium içindeki küçük kistik lezyonların tespiti Bilgisayarlı tomografi ile zor olabilir (5). Magnetik rezonans görüntülemesi ile yayılım gösterilebilir. Ventrikülografide intraventriküler lokalizasyon belirlenebilir. Koroner anjiyografi operasyon şekli tespiti için önemlidir. Geç fazda kistin myokard içindeki yerleşimi ve büyüklüğü, interventriküler septum, sağ ve sol ventrikül serbest

duvar değişiklikleri, koroner arter dispozisyonu ve obstruksiyonu değerlendirilebilir (7). Klinik görünüm ani ölüm, kalp boşluğuna rüptür, perikardiuma rüptür, embolizm, konjestif kalp yetmezliği, valvüler sendrom ve iskemik sendrom şeklinde olabilir. Sağ ve sol pulmoner arter embolisi, sağ atriumdan ventriküle prolabe kitle oluşturan lezyonlar yayınlanmıştır (5,7,9-11). Tedavi cerrahi eksizyondur. Kardiopulmoner bypass zaman kazanma yönünden tercih edilir. Eğer kist rüptür riski var ise aspirasyon ve sterilizasyondan sonra cerrahi teknik uygulanmalıdır. Rekürrens %10'dur. Cerrahi tedaviye tamamlayıcı olarak Mebendazole 30-40 mg/kg 10-12 ay veya tercihen Flubendazole ve Albendazole kullanılmaktadır. İnoperable veya rekürrens olan vakalarda Albendazole 10 mg/kg 30 gün süre ile 2 hafta ara verilerek 4 kür uygulanırken operasyon öncesinde 5 mg/kg 4 hafta süre ile önerilmektedir (4,7).

Rusya'da Stravrapol Cerrahi Merkezinde yapılan bir çalışmada 2914 Kist Hidatik tanısı olan hasta arasında 834 vakada akciğer tutulumu ve 10 vakada kalp tutulumu bildirilmiştir. Patolojik incelemelerde 3 periyod tanımlanmıştır. Birinci periyodda kist sıvısı berrak, parazit canlı, kütikula tabakası sağlamdır. İkinci periyodda kist sıvısı koyu kıvamlı, parazit ölü, kütikula bütünlüğü bozulmuş ve fibröz kapsülde kalsifikasyonlar izlenir, kız veziküler tespit edilebilir. Üçüncü periyodda kist sıvısı infektidir ve plevraya boşalır veya diafragmadan peritona geçebilir (13).

Avustralya'da yayınlanan persistan plevral efüzyonlu bir vakada ise tanı torakotomi sonucunda alınan örnekte PAS (+) reaksiyon veren lamellöz tabakanın görülmesi ile konulabilmiştir (14).

Hepatik hidatik kistlerin abdominal ve torakal boşluklardaki basınç farkı, diafragma hareketleri ve perikistik tabakanın gelişimi sonucu plevraya ulaşabileceği bilinmektedir (15).

Olgumuzda, solda plevral efüzyon ile kardiak kist hidatiğin beraber bulunması dikkat çekicidir. Kist içeriğinin perikard yolu ile plevraya ulaşması, implantasyon ve sekonder bakteriyel infeksiyon söz konusu olabilir. Antihelmintik tedavi ile plörezinin gelmesi de bu bağlantıyı desteklemektedir.

KAYNAKLAR

1. Gorbach Bartlett, Blacklow. Infectious Diseases W.B. Saunders. 1992:2031-4.
2. M.Ş. Canda, T. Canda. Ekinokokkozis: 47 olgunun sunumu ve Türkiye'nin ekinokokkozis sorunu. T Parazit Derg, 19:1995; 64-82.
3. Mandell GL, Bennett JE, Dolin R. Principles and Practice of Infectious Diseases. Churchill Livingstone. 1995; 2550-1.
4. Lanzoni AM, Barrios V, Maya JL, Epel dequi A, Celemín D, Lafuente C et al. Dynamic left ventricular outflow obstruction caused by cardiac echinococcosis. Am Heart J, 1992; 124: 1083-5.
5. Paşaoğlu I, Doğan R, Hazan E, Oran A, Bozer AV. Right ventricular hydatid cyst causing recurrent pulmonary emboli. Eur J Cardiothorac Surg, 1992; 6: 161-3.
6. Basthour TT, Alali AR, Mason DT, Saalouke M. Echinococcosis of the heart: clinical and echocardiographic features in 19 patients. Am Heart J, 1996; 132: 1028-30.
7. Mirales A, Bracamonte L- Pavie A, Bors V, Rabago G, Gandjbakchch I et al. Cardiac echinococcosis. Surgical treatment and results J Thorac Cardiovasc Surg, 1994; 107: 184-90.
8. Rey M, Alfonso F, Torrecialla EG, MC Kenna WJ, Balaguer J, Alvarez L et al. Diagnostic value of two dimensional echocardiography in cardiac hydatid disease. Eur Heart J, 1991; 12: 1300-7.
9. Kabbani SS, Jokhadar M, Sundouk A, Nabhani F, Bada B, Shafik AI. Surgical management of cardiac echinococcosis. Report of four cases. J Cardiovasc Swg Torino, 1992; 33: 505-10.
10. Byard RW, Bourne AJ. Cardiac echinococcosis with fatal intracerebral embolism. Arch Dis Child, 1991; 66:155-6.
11. Rossouw GW, Knott Craig CJ, Erasmus PE. Cardiac echinococcosis: cyst removal in a beating heart Ann Thorac Surg, 1992; 53:328-9.
12. Braunwald. Heart Disease. A textbook of cardiovascular medicine. W.B. Saunders. 1992: 1434.
13. Sidiutov IuV, Gilevich Mlu, Volkov IuA, Golik AD. Clinico-morphological bases of the choice of surgical method in echinococcosis of the organs of the thoracic cavity. Grud Serdechnososudistaia Khir, 1990:50-4.
14. Fitzgerald D, Harvey J, Isaacs D, Kilham H. The case of the persistent pleural effusion. Pediat Infect Dis J, 1991; 10: 479-80.
15. Pinna AD, Marongiu L, Cadoni S, Luridiana E, Nardello O, Pinna DC. Thoracic extension of hydatid cysts of the liver. Surg Gynecol Obstet, 1990; 170: 233-8.