

Turner Sendromlu bir olguda atnalı böbrek ve izole üreteropelvik darlık

Talat YURDAKUL, Mustafa Okan İSTANBULLUOĞLU, Mehmet Mesut PIŞKIN

Selçuk Üniversitesi Meram Tıp Fakültesi Üroloji Anabilim Dalı, KONYA

ÖZET

Atnalı böbrek renal füzyon anomalileri içinde en sık görülenidir. Toplumda % 0.25 oranında görülür. Kromozom anomalileri ile birlikte görülebilir. Turner sendromunda en sık görülen renal anomali atnalı böbrektir.

Atnalı böbreklerde üreter obstrüksiyonuna bağlı hidronefroz, sık üriner sistem infeksiyonu, lomber ağrı, tekrarlayan taş oluşumu gibi komplikasyonlar görülebilir. Bu yüzden obstrüksiyon endoskopik veya açık cerrahi yöntemlerle düzeltilmelidir. Turner sendromlu bir olguda atnalı böbrek ve izole üreteropelvik darlık nedeniyle gelişmiş hidronefroz olgusu sunulmuştur.

Anahtar Kelimeler: Turner sendromu, atnalı böbrek, üreteropelvik darlık, pyeloplasti.

SUMMARY

Case Report: A Turner Syndrome case with horseshoe kidney and isolyted ureteropelvic junction obstruction

Horseshoe kidney is the most common type of renal fusion malformation. The incidence rate is % 0.25 in public. This malformation may accompany to the chromosomal abnormalities. The most frequent renal abnormality in Turner syndrome is horseshoe kidney. There might be seen complications such as hydronephrosis, frequent urinary tract infections, lumbar pain and recurrent stone formation due to ureteral obstruction. So that obstruction should be corrected by endoscopic and surgical methods. We present a horseshoe kidney case with hydronephrosis due to isolated ureteropelvic junction obstruction in a patient who has turner syndrome.

Key Words: Turner syndrome, horseshoe kidney, ureteropelvic junction obstruction, pyeloplasty.

Turner sendromu X kromozomunun tam kaybı veya kısa kolunun kısmi monozomisi nedeniyle meydana gelen, multisistem organ anomalilerinin görüldüğü bir hastalıktır. Renal anomaliler siktir ve en çok atnalı böbrek anomalisi görülür (1)

Atnalı böbrek anomalisi böbreklerin genellikle alt pollerinin birleşmesiyle oluşan, en sık görülen renal füzyon anomalisidir. Üreterin pozisyon anomalileri, istmusun üretere basısı ve aberan damarlar nedeniyle hidronefroz sık gözlenmektedir (1,2)

22 yaşında Turner sendromlu, atnalı böbrek anomalisi ve sağ hidronefroz nedeniyle opere edilen bir hasta sunulmuştur.

OLGU SUNUMU

Atnalı böbreğe bağlı sağ böbrekte hidronefroz tanısıyla 4 yıldır başka bir merkezde takip edilen Turner sendromlu 22 yaşında kadın hasta kliniğimize böğür ağrısı yakınması ile başvurdu. Anamnezinde primer amenore olan hastanın karyotip analizi 45 XO idi. Dört yıl önce yapılan intravenöz ürogramda atnalı böbreğe ait tipik görünüm vardı. Sağ tarafta nefrogram ve pyelogram fazları gecikmiş olup 90. dakikada alınan grafide, sağ böbrek hidronefrotik görünümde ve sağ üreter görülmemekteydi.

Fizik muayenede Turner sendromuna ait; boy kısalığı, yele boyun, düşük saç çizgisi, metakarpal

Haberleşme Adresi: Dr. Talat YURDAKUL, S.Ü. Meram Tıp Fakültesi Üroloji Anabilim Dalı, KONYA

Geliş Tarihi : 18.04.2001

Yayına Kabul Tarihi : 13.09.2001

kemiklerde kısalık, el ve ayaklarda şişlikler, birbirinden uzak meme uçları ve epikantus tespit edildi. Genital muayenede pubis kıllanmasının, meme ve cinsel organ gelişiminin yetersiz olduğu gözlemlendi.

Tam idrar tetkiki ve serum üre, kreatinin değerleri normaldi. Ürogramda sağ böbrek hidronefrotikti ve 190. dakikada alınan görüntüde de sağ üreter görüntülenemiyordu. (Şekil 1). Operasyonda anterior subkostal retroperitoneal girişimle atnalı böbrek ortaya konuldu. Sağ böbrekte ileri derecede (yaklaşık 180 derece) rotasyon anomalisi olduğu, üreterin lateral çıkışlı olduğu gözlemlendi (Şekil 2). Aberran damar basısı olmadığı da gözlenen hastaya dismembered pyeloplasti operasyonu uygulandı. Postoperatif 3. ayında yapılan retrograd pyelografide (Şekil 3) sağ böbrekteki üreteropelvik (U-P) bölgenin normal olduğu gözlemlendi.

TARTIŞMA

Turner sendromlu hastalarda atnalı böbrek, çift toplayıcı sistem, ektopik böbrek, üreter darlıkları gibi renal anomaliler sıktır. Değişik serilerde Turner sendromlu hastalarda renal anomali sıklığı % 40-59 arasında bildirilmiştir (1). Chang ve arkadaşları 54 Turner sendromlu hastada 21 renal anomali bildirmişlerdir (3). Lippe ve arkadaşları ise 141 Turner sendromlu hastanın 47'sinde renal anomali bildirmişlerdir (4). Birçok seride en sık gözlenen renal anomali atnalı böbrek anomalisi olarak bildirilmiştir. Turner sendromlu hastalarda yüksek oranlarda renal anomali görüldüğünden, tüm Turner sendromlu hastalarda üriner sistem taranmalıdır (1). Üriner sistemin taranması için ilk önce renal ultrasonografi tetkiki yapılmalı, üriner sistem anomalileri tespit edilen veya üriner semptomları olan hastalarda ileri tetkiklere (Intravenöz Pyelografi, Renal Sintigrafisi, vb.) başvurulmalıdır (1-3).

Atnalı böbrek, böbreklerin embriyolojik gelişimleri esnasında yukarı doğru göç ederlerken metanefroz fazında alt pollerinin birleşmesi ile oluşur. Atnalı böbreklerin yukarı doğru göçleri ve rotasyonları tam olamaz bu yüzden böbreklerin pelvisi öne doğru bakar pozisyonundadır (2,5). Hatta bizim vakamızda önde beklenen pelvis laterale bakmaktaydı.

Atnalı böbrekte hidronefroz istmus veya aberran damarların basısıyla (Fraley sendromu) ya da bizim vakamızda olduğu gibi izole U-P darlık nedeniyle olmaktadır (2,5).

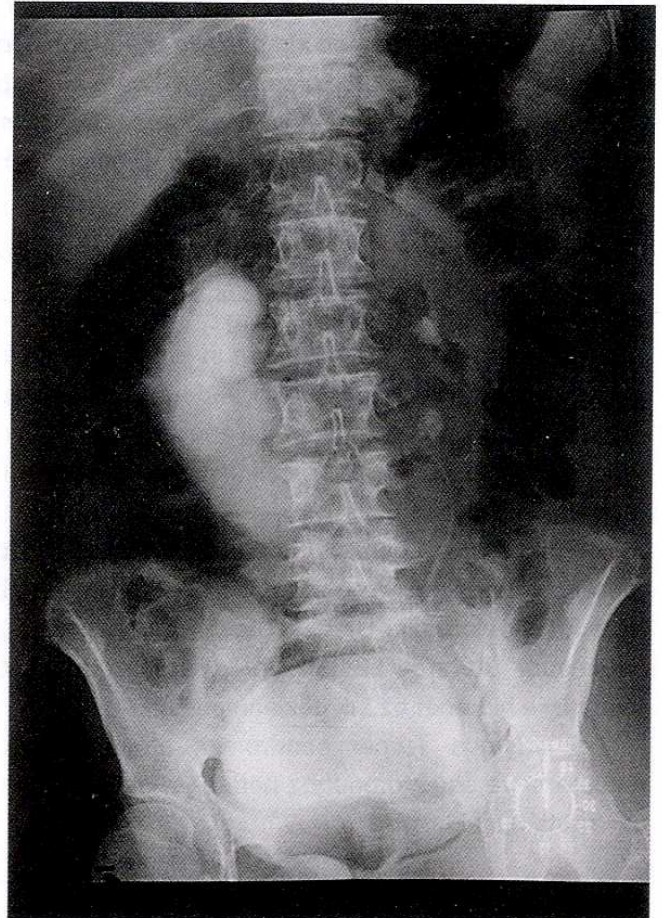
Bizim vakamızda olduğu gibi atnalı böbrekte hidronefroz nedeninin izole U-P darlık olması oldukça

seyrektiler. Nitekim Lippe ve arkadaşları, renal malformasyon tespit ettikleri Turner sendromlu 47 olgunun 4'ünde izole U-P darlık olduğunu bildirmişlerdir. (4) Vakamızda izole U-P darlık tanısı üreter segmentinin histopatolojik incelemesinde fibrozis ile uyumlu olarak baş dokusunda artış ve değişici epitelle döşeli üreter dokusu gözlenmesi ile doğrulanmıştır.

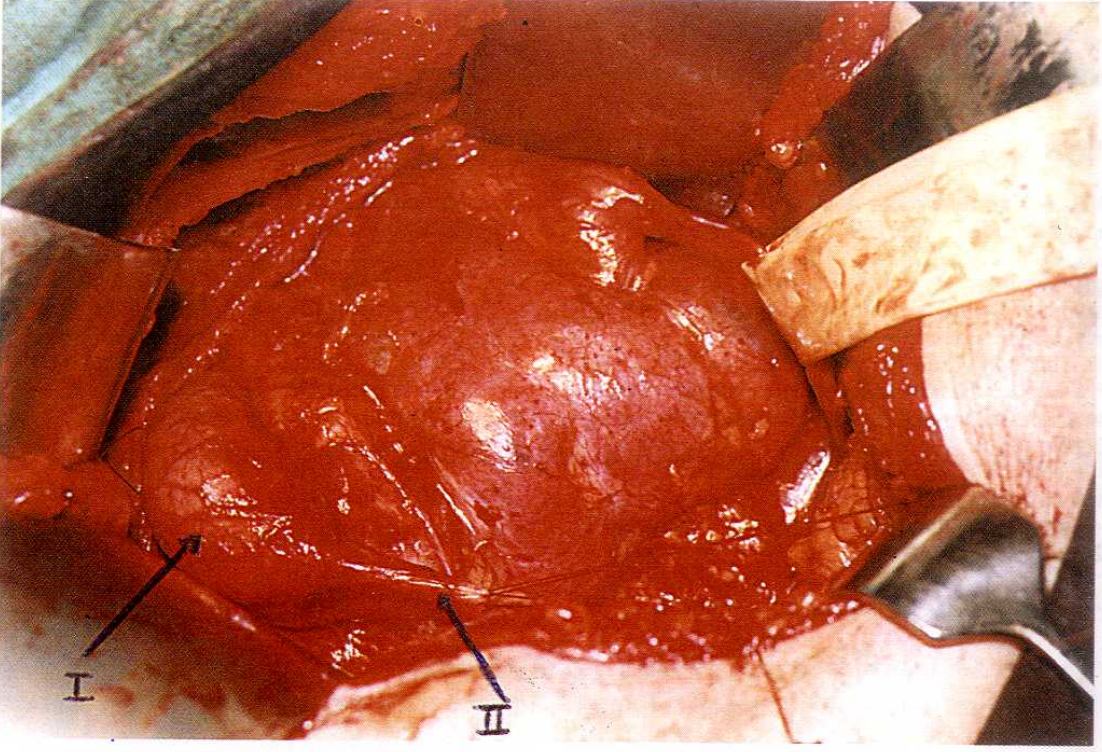
Atnalı böbreklerde U-P darlığı düzeltmek için yapılan operasyonlarda pyeloplasti tekniklerinden biri seçilmeli ve gerekli görülürse böbreklerin aksını düzeltmek için istmektomi-nefropeksi operasyonu uygulanmalıdır. Decker'a göre bizim vakamızda uyguladığımız gibi dismembered pyeloplasti tekniği tercih edilmelidir. Bu teknik üreterin mobilizasyonu için daha faydalıdır (6).

Biz vakamızda üretere bası yapmadığı ve ağrıyı önlemede faydasız olduğu için istmektomi yapmadık. Nitekim ağrının giderilmesi için yapılan istmektomilerden Glenn'in 10 yıllık takipleri sonunda hiçbir hastanın fayda görmediği belirtilmiştir (7).

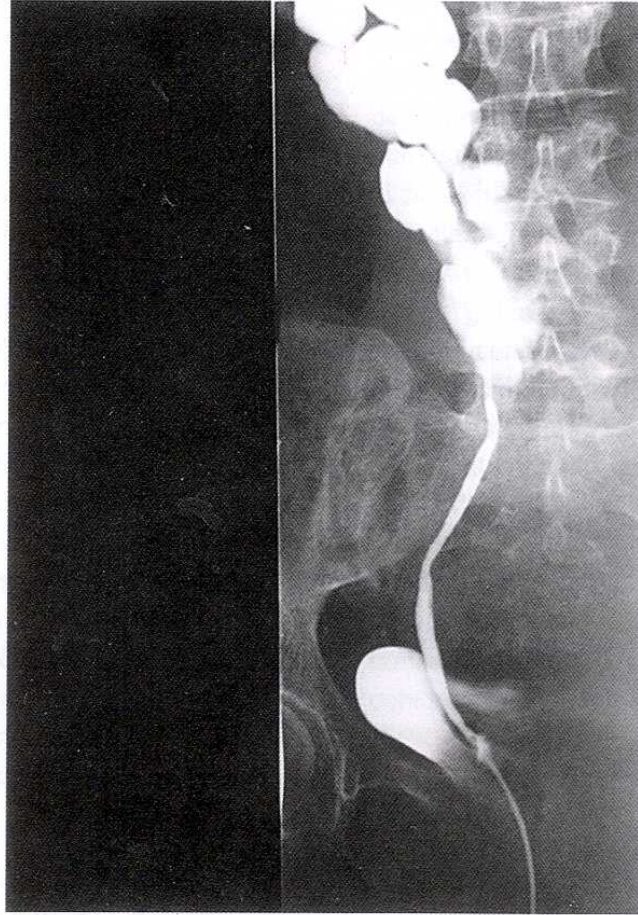
Sonuç olarak atnalı böbrek üreter obstrüksiyonuna sıklıkla yol açmakta veya olgumuzda olduğu



Şekil 1. Preoperatif ürogram (190. dakika)



Şekil 2. I. Sağ Renal Pelvis II. Sağ Üreter



Şekil 3. Post operatif 3. ayda çekilen retrograd pyelografi

gibi izole üreter obstrüksiyonları ile birlikte bulunabilmektedir. Bu durum çeşitli komplikasyonlara yol açacağından zaman kaybetmeden müdahale

edilmeli, obstrüksiyon düzeltilmelidir. Obstrüksiyonun sebebine operasyon sırasında karar verilmeli ve müdahale o sebebe göre planlanmalıdır.

KAYNAKLAR

1. Ranke MB. Turner Syndrome A Clinical Overview. Pharmacia and Upjohn ed. 1997; 4-15
2. Bauer SB, Perlmutter AD, Retik AB. Anomalies of the upper tract; Chapter 34: Walsh PC, Retik AB, Stamey TA, Vaughan ED, editors. Campbell's Urology, 6th ed. Philadelphia W.B. Saunders co. 1992:1376-81
3. Chang P, Tsau YK, Tsai WY, Tsai WS, Hau JW, Hsiao PH, Lee JS. Renal malformations in children with Turner's syndrome; J Formos Med Assoc 2000;99(10): 796-8
4. Lippe B, Geffner ME, Dietrich RB, Boechat MI, Kangaroo H. Renal malformations in patients with Turner syndrome: imaging in 141 patients; Pediatrics 1998;82(6):852-6
5. McAnich JV. Disorders of the kidney; In: Emil A. Tanagho, Jack W. McAnich, editors. Smith's General Urology, 15th ed. Appleton and Lange 1995;33:581-3
6. Decter RM. Renal fusion and ectopia; Sam D.G. Editor-in-chief, Glenn's Urology Surgery 5th; Lippincot-Raven Pub. Philadelphia 1988;85:699-707
7. Glenn JF. Analysis of 51 patients with horseshoe kidney. N Eng J Med 1959; 261:684