

KÖPEKLERDE İYONİK VE VON-İYONİK KONTRAST
MADDELERLE YAPILAN RENAL ANJİYOĞRAFİ
UYGULAMALARINDA PROTEİNÜRİ OLUŞUMUNUN
KARŞILAŞTIRMALI OLARAK İNCELENMESİ

*Comparative studies of proteinuria formation in dogs in renal
angiographic application fulfilled with ionic and non-ionic
contrast medias.*

Dr. Kemal ÖDEV¹

Dr. Nuri YAVRU²

Celal İZCİ³

Dr. Mehmet NİZAMOĞLU⁴

Bu çalışmada iyonik ve non iyonik kontrast maddelerle yapılan renal anjiyografi uygulamalarından sonra meydana gelen proteinüri olgusu karşılaştırmalı olarak araştırıldı. Çalışma Selçuk Üniversitesi Veteriner ve Tıp Fakültesi tarafından ortaklaşa olarak yürütüldü.

Hayvanlar 10 ar adetlik 2 gruba ayrılarak selektif renal anjiyografi sırasında 1. gruba osmolalitesi düşük non-iyonik kontrast madde (Omnipaque - Iohexol), 2. gruba osmolalitesi yüksek iyonik kontrast madde (Urografin % 76 - Diatrizoate) enjekte edildi. Kontrast madde enjeksiyonundan hemen önce, 5 dk, 15 dk. ve 18 saat sonra idrar örnekleri alınarak proteinüri miktarları tayin edildi. İyonik ve non-iyonik maddelerin kullanıldığı olgularda idrar örneklerinde proteinürinin değişim değerleri

0 - 5'	0 - 15'	0 - 18 saat	
1,93 ± 0,25	1,66 ± 0,46	-0,04 ± 0,24 gr/lt	İyonik kontrast madde
0 - 5'	0 - 15'	0 - 18 saat	
1,82 ± 0,52	0,86 ± 0,39	-0,17 ± 0,32 gr/lt	Non - iyonik kontrast madde

bulundu.

- (1) Selçuk Üniversitesi Veteriner Fak. Cerrahi Anabilim Dalı, Yrd. Doç. Dr.
- (2) Selçuk Üniversitesi Tıp Fak. Radyoloji Anabilim Dalı, Yrd. Doç. Dr.
- (3) Selçuk Üniversitesi Veteriner Fak. Cerrahi Anabilim Dalı, Araş. Gör.
- (4) Selçuk Üniversitesi Veteriner Fak. Biyokimya Bilim Dalı, Yrd. Doç. Dr.

Sonuç olarak, proteinüri nedeninin yalnız osmolalite değil aynı zamanda bireysel faktörler ve maddenin kimyasal yapısının da proteinürinin nedeni olabileceği kanısına varıldı.

In this study, the occurrence of proteinuria, following the application of renal angiography with ionic and non ionic contrast medias was comparatively investigated. This study was made cooperatively by the faculty of Veterinary and Medicine in the University of Selcuk. The animals were divided into two groups containing 10 each. Via selective renal angiography, the non-ionic contrast media with low osmolality (Omnipaque - Iohexol) was injected to the first group and ionic contrast media with high osmolality (Urografin 76 % - Diatrizoate) was injected to the second group.

The quantity of proteinuria was assested examining the urinary samples obtained in 5 minute, 15 minute and eighteen hour - preiod in intervals before the injection of contrast media.

The variety of proteinuria in urinary samples of the animals to which ionic and non ionic contrast medias given, are as follows.

0 - 5'	0 - 15'	0 - 18 hours	
1,93 ± 0,25	1,66 ± 0,46	-0,04 ± 0,24	gr/litre
and			
0 - 5'	0 - 15'	0 - 18 hours	respectively.
1,82 ± 0,52	0,86 ± 0,39	-0,17 ± 0,32	gr/itre

As a result, it was deduced that the cause of proteinuria was not only osmolality but the individual factors and the chemical sutructure of the substance as well.

İyonik kontrast maddelerin damar içi kullanılmaları sonucunda şekillenen renal yetmezlik olgularının sayıları gün geçtikçe artmaktadır. Son üç yıl içinde saptanan raslantı oranı, normal böbrek fonksiyonlu hastalarda anjiyografiyi takiben %11,3, IVP (İntravenöz Pyelografi) den sonra da %0,6 ya kadar ulaşmıştır. Yüksek osmolalitesi olan bu maddeler özellikle alyuvarları, kapiller endotelini, permeabiliteyi, vasomotor tonüsü ve sirkülasyondaki kan hacmini etkilemektedirler (2). Bunun sonucu diürezis, böbrek kan akımında azalma, ozmotik nefrozis, proteinüri, glomerul filtrasyonunda azalma gibi yan etkiler görülmektedir (4, 5, 6, 7, 8, 10). Bu etkilerin, yüksek olan osmolalite sonucunda olduğu ileri sürülmektedir (3, 4). Bettman (2) bu yan etkilerin osmolalitesi düşük olan maddeler kullanılarak azaltılabileceğini ileri sürmektedir. Bazı araştırı-

cılara göre (8), konvansiyonel kontrast maddelerin oluşturduğu ve böbreklerde yıkım bulgusu olan proteinüri bu maddelerin glomerüler kapiller permeabiliteyi artırmasından ve kontrast maddenin dozundan ileri gelmektedir. Holtas ve ark. (5, 6, 8) yaptıkları bir seri çalışma sonucunda kullanılan kontrast maddenin kimyasal yapısının ve bireysel faktörlerin anjiyografi sonrası proteinürinin asıl nedeni olduğunu ve osmolalitenin dominant bir faktör olmadığını göstermişlerdir. Proteinürinin kaynağı, böbrekteki yangı hücreleri olup böbrek kaynaklıdır. Köpeklerde protein reabsorbsiyonu böbreklerin proksimal tubuluslarında olmaktadır. Bu durumda reabsorbsiyonun bozulması proteinüriye yol açmaktadır (1, 9, 11, 13). Köpeklerde normalde distal tubül ve henle borusundaki hücrelerden salgılanan mukoprotein tayin edilemeyecek kadar azdır (12). İdrarda alyuvar ve akyuvarların görülmesi de proteinürinin pozitif olmasına yol açmaktadır (9, 11).

Son birkaç yıldan beri araştırmacılar endirekt radyografi için osmolalitesi düşük, suda eriyen yeni kontrast maddelerin geliştirilmesine yönelmişlerdir. Non-iyonik karakterli bu maddelerin kullanılması ile daha önce görülen yan etkilerin azaltılabileceği ileri sürülmektedir (2, 3, 4, 14). Bazı araştırmacılar (7, 14) yaptıkları çalışmalarda non-iyonik kontrast maddelerin, iyonik kontrast maddelere oranla daha az proteinüriye yol açtıklarını göstermişlerdir.

Bu çalışmada osmolalitesi yüksek (iyonik) ve osmolalitesi düşük (non-iyonik), suda eriyen kontrast maddeleri renal anjiyografide kullanarak yan etkilerinden proteinürinin şekillenme oranının karşılaştırılması olarak araştırılması amaçlandı.

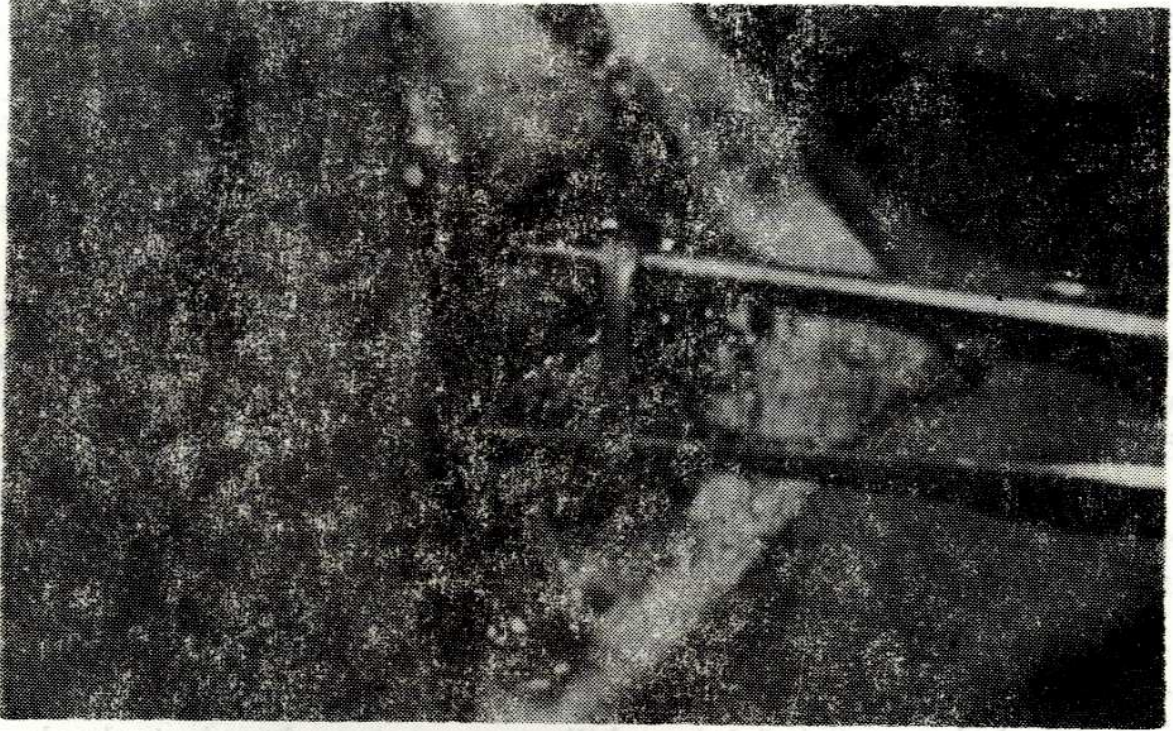
MATERYAL VE METOD

Bu çalışma Selçuk Üniversitesi Veteriner ve Tıp Fakülteleri tarafından ortaklaşa olarak yürütüldü. Çalışma materyalini 9 - 40 kg. ağırlığında değişik yaş, ırk ve cinsiyette 20 adet köpek oluşturdu. Kontrast madde olarak osmolalitesi düşük non-iyonik (Omnipaque - Iohexol) ile osmolalitesi yüksek olan iyonik (Urografin % 76-Diatrizoate) kullanıldı.

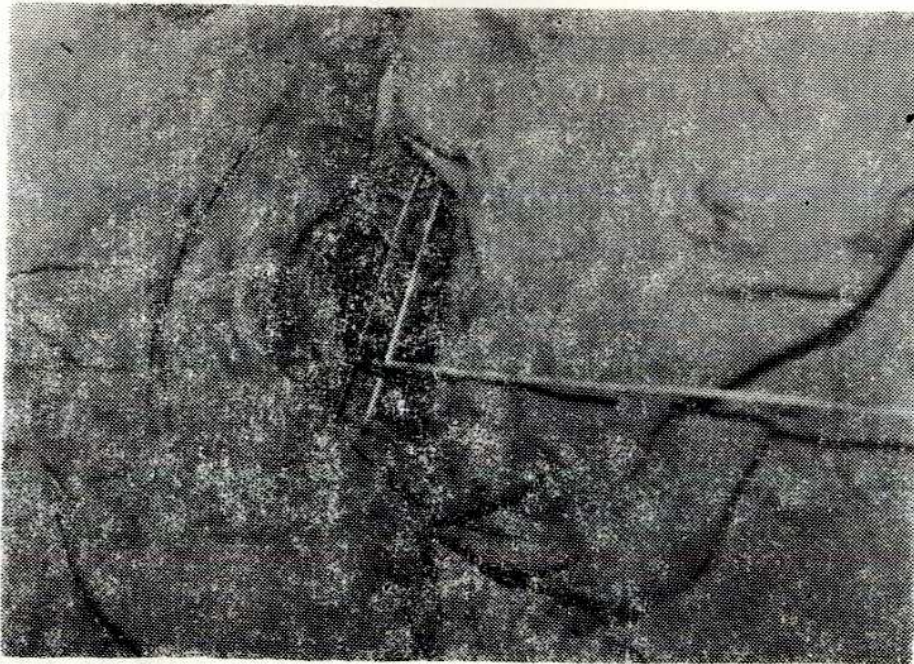
Radyolojik incelemeler 125 kV, 1250 mA gücünde TV li Toshiba röntgen sistemi ile yapıldı. Hayvanlar Rompun (2 mg/kg. İ. M.) ve Nembutal (10 - 15 mg./kg. İ. V.) ile genel anestezi altına alındıktan sonra Seldinger yöntemi ile a. femoralisten 6,5 F lik 80 cm uzunluğunda Cobra head kateterle girildi. Kateter TV ekranında izlenerek selektif renal anjiyografi yapıldı (Resim - 1, 2), (Şekil - 3, 4).

İki gruba ayrılan deney hayvanlarından birinci gruba Omnipaque, ikinci gruba ise Urografin %76 20 kg canlı ağırlık/10 ml. miktarında in-

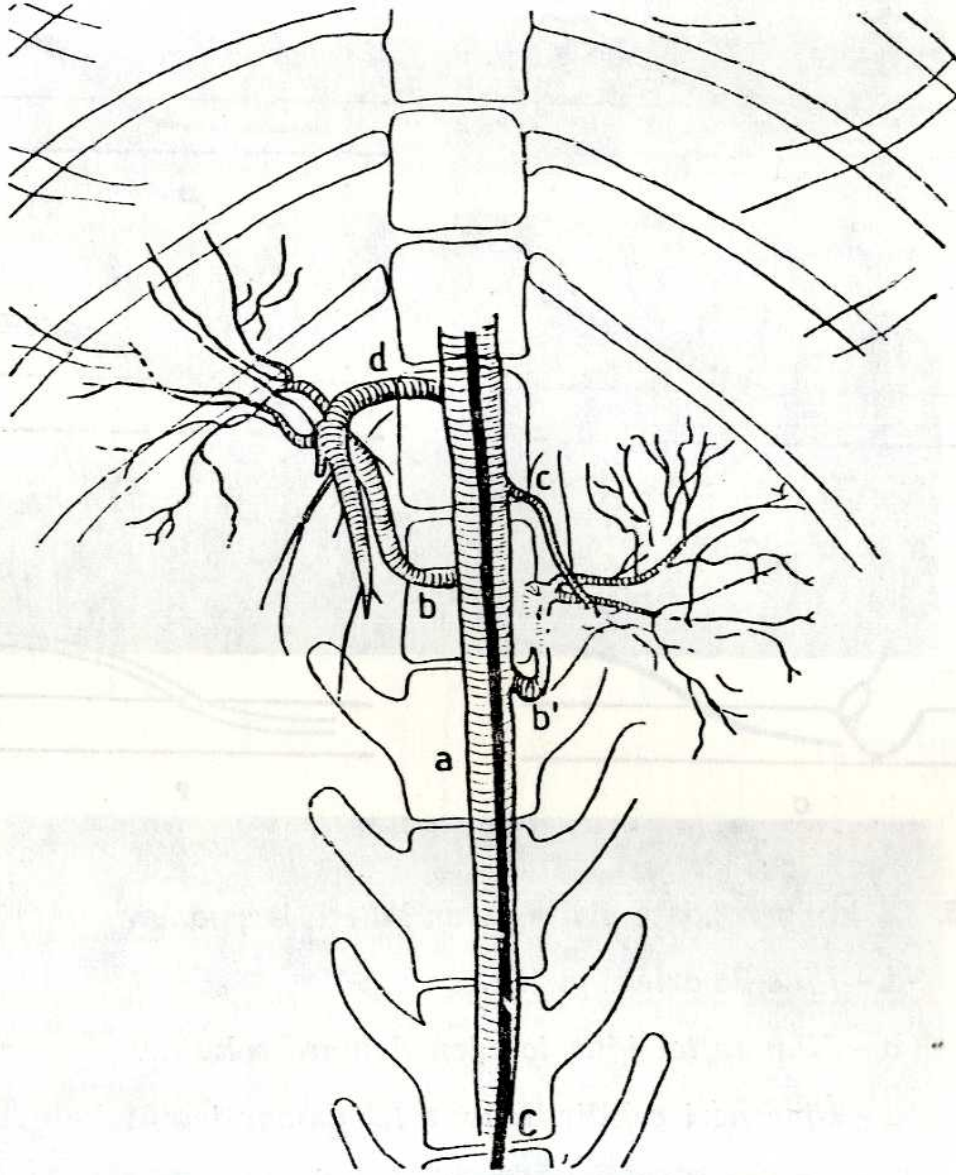
jekte edilirken radyogramlar elde edildi. Hayvanlardan kontrast madde injekte etmeden önce, injeksiyonu izleyen 5., 15. dakikalarda ve 18. saat sonra idrar örnekleri toplanarak Boehringer yöntemi ile hazır kitler kullanılarak proteinüri miktarları tayin edildi. İdrarlar erkek hayvanlardan 5 numara Rush polietilen sonda, dişi hayvanlardan ise bir kısmından vaginal yoldan sonda ile, bir kısmından karın duvarından idrar kesesine basınç uygulanarak alındı.



Resim - 1. Deri ensizyonundan sonra açığa çıkarılan *A. femoralis*'in görünümü.



Resim - 2. Kateterin *A. femoralise* uygulanması.



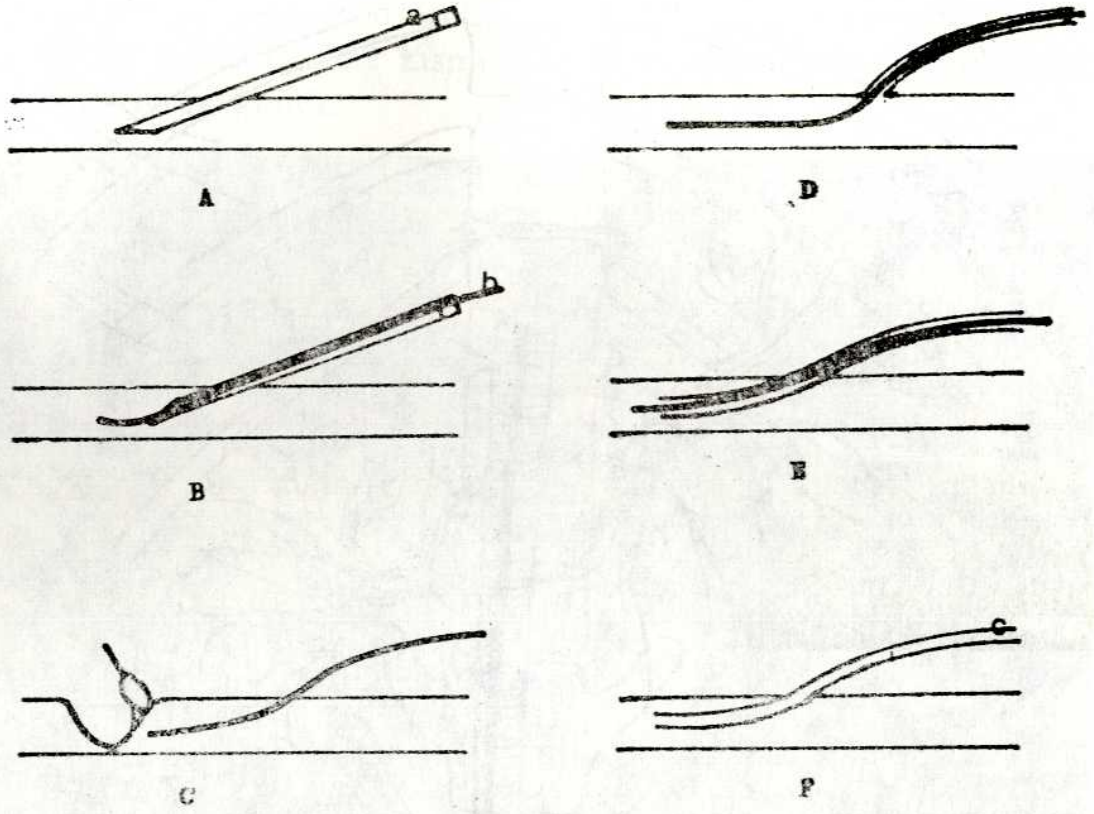
Şekil - 4. Kateterin Aorta Abdominalis ve a. renalis'deki durumunun ve renal anjiyografinin arteriel fazının şematik görünümü.

a - Aorta abdominalis

b, b' - A. renalis

c - Sol A. surrenalis

d - A. Mezenterika



Şekil - 3. Seldinger yöntemi ile arter kateterizasyonu.

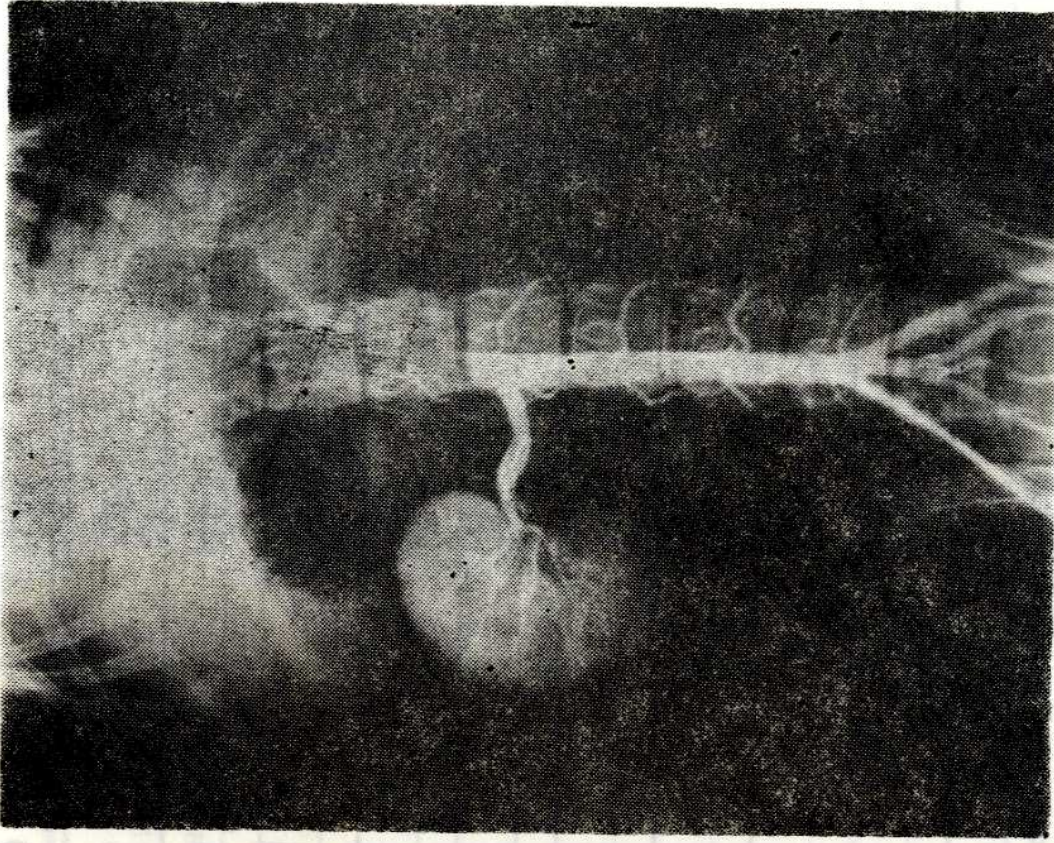
a - İğne ile artere girilir.

b - Klavuz tel iğne içinden damara sokulur.

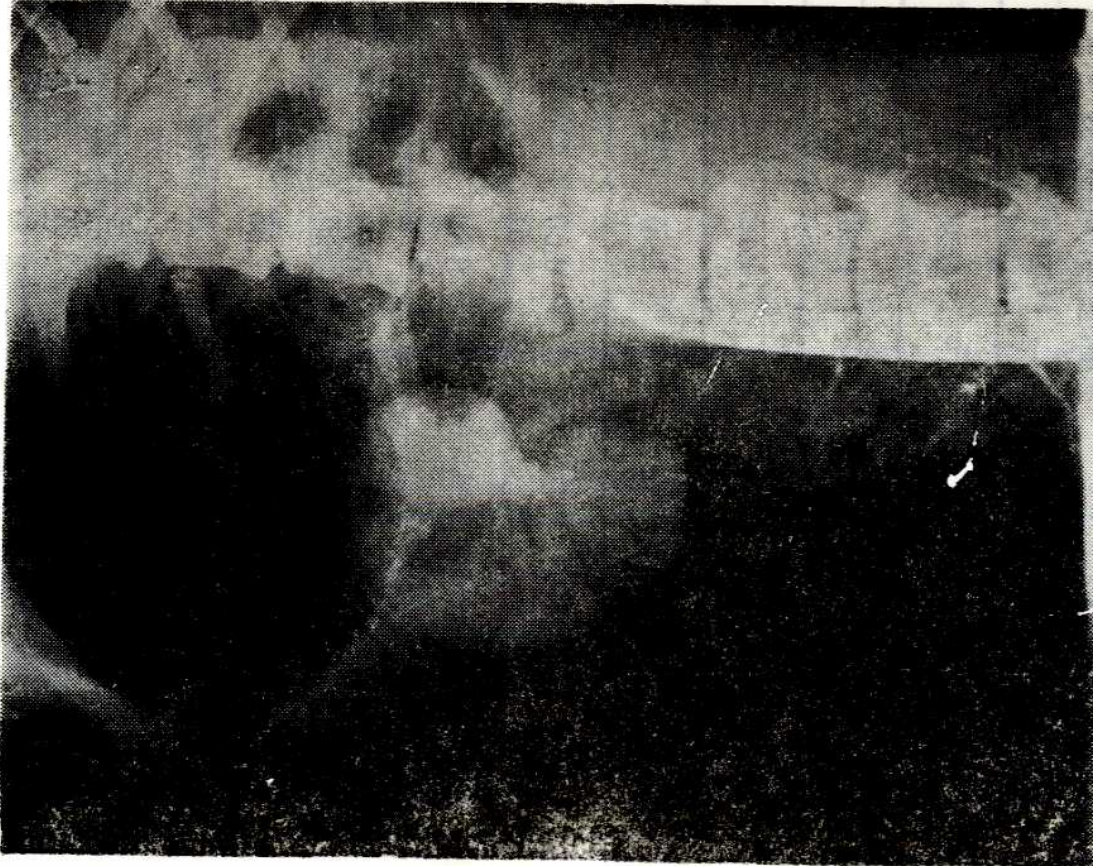
c - İğne geri çekilir, klavuz tel damar içinde kalır.

d - Kateter klavuz tel üzerinden damara sokulur.

e - Klavuz tel geri çekilir ve kateter damar içinde bırakılır.



Resim - 5. Selektif renal anjiyografinin arteriel fazının radyografik görünümü.



Resim - 6. Selektif renal anjiyografinin venöz fazının radyografik görünümü.

Tablo 1. Omnipaque uygulamasında alınan idrar numunelerindeki proteinuri değerleri (gr/litre).

Olgu Sayısı	Kontrast Madde Enjeksiyonundan		5 Dakika Sonra		15 Dakika Sonra		18 Saat Sonra	
	Önce							
1	4.20		7.30	6.90	5.00			
2	1.60		6.10	2.00	1.50			
3	14.44		1.90	1.50	0.80			
4	1.40		1.60	1.40	1.40			
5	0.00		2.28	1.50	0.90			
6	6.65		8.74	7.00	6.90			
7	6.60		10.64	21.60	6.75			
8	2.85		2.35	3.89	2.33			
9	5.75		7.35	4.95	3.50			
10	3.30		5.10	5.00	2.50			

Tablo 2. Urografinin uygulamalarında alınan idrar numunelerindeki proteinuri değerleri (gr/litre).

Olgu Sayısı	Kontrast Madde Enjeksiyonundan		15 Dakika		18 Saat	
	Önce	5 Dakika Sonra	Sonra	Sonra	Sonra	Sonra
1	3.80	4.40	3.90	3.20		
2	2.70	4.80	5.20	3.00		
3	2.40	5.30	3.50	2.90		
4	0.40	6.90	3.50	1.00		
5	7.80	1.20	1.00	1.20		
6	1.90	3.23	1.50	1.50		
7	0.00	2.66	7.60	0.90		
8	0.80	2.50	3.10	1.00		
9	8.10	10.10	9.80	7.60		
10	3.90	6.10	6.80	2.50		

BULGULAR

İncelemeler süresince hayvanlarda kontrast maddelerle ilgili hiçbir komplikasyon görülmedi. Toplanan idrar örneklerinin proteinüri yönünden analiz sonuçları Tablo - 1 - 2 de gösterildi.

Ürografimli renal anjiyografi uygulamalarında (Resim - 5 - 6); 4. olguda 5 dk. sonra, 5. olguda kontrast madde injeksiyonundan önce, 7. olguda 15 dk. sonra alınan idrar örnekleri hayvanların dişi olması nedeni ile kateterin idrar yolunu zedelemesi sonucu farklı sonuçlar elde edildi. Omnipaque ile renal anjiyografi uygulamalarında ise; 2. olguda 5 dk. sonra, 3. olguda kontrast madde injeksiyonundan önce, 7. olguda 15 dk. sonra alınan idrar örnekleri yine hayvanların dişi olması ve kateterin uygulanması sırasında hafif kanama oluşması nedeni ile anormal değerler elde edildi. Ölçüler değerlerden hesap edilen değişim değerleri ise şöyle bulundu:

Ürografinin kontrast madde olarak kullanıldığı olgularda değişim;

0 - 5'	0 - 15'	0 - 18 saat	
1.93 ± 0.25	1.66 ± 0.46	-0.04 ± 0.24	gr/litre

Omnipaque'ın kontrast madde olarak kullanıldığı olgularda değişim ise;

0 - 5'	0 - 15'	0 - 18 saat	
1.82 ± 0.52	0.86 ± 0.39	-0.17 ± 0.32	gr/litre

olarak bulundu.

TARTIŞMA

Tespit edilen biyokimyasal değerlere göre, Holtas ve Tejler (5)'in bulgularına da paralel olarak, proteinürinin her iki kontrast madde ile de oluştuğu ve bunlar arasında kantitatif açıdan büyük bir fark görülmediği anlaşıldı. Biyokimyasal değerlerde görülen bazı anormal sonuçlar idrar alınması sırasında yapılan hatalı uygulamaya bağlı olup idrardaki alyuvar ve akyuvarların görülmesinin proteinüriye yol açabileceği görüşünü (9, 11) doğrulamaktadır. Bu nedenle daha sonra dişilerden sonda ile idrar alınması yönteminden vazgeçildi ve örnekler idrar kesesine karın duvarından basınç yapılarak toplandı. Alınan idrar örneklerinden ölçülen proteinüri miktarlarının hesap edilmesi sonucunda değişim değerleri göz önüne alındığında her iki kontrast maddenin de proteinüri-

ye yol açmasına rağmen non-iyonik suda eriyen kontrast maddelerin daha az oranda proteinüriye neden olduğu görülmektedir. Yapılan bazı çalışmalar (7, 14) bu görüşü doğrulamaktadır. Kontrast maddeler arasında az da olsa görülen bu fark, maddelerin kimyasal yapılarına bağlanabilir. Holtas ve ark. (5, 6, 8) da bu görüşü savunmaktadırlar. Fakat gerek non-iyonik gerekse iyonik kontrast madde kullanılan hayvanlarda proteinüri değerlerinin çok farklı oluşu Holtas ve arkadaşlarının belirttiği gibi bireysel faktörlere bağlı olabileceği görüşünü (5, 6, 8) kuvvetlendirmektedir. Proteinürinin kontrast maddenin dozuna bağlı olabileceği düşüncesi (8), bu çalışmada kontrast maddenin kg. canlı ağırlığa her hayvanda aynı miktarda verilmesi nedeni ile benimsenmemiştir.

Sonuç olarak, çalışmada gerek iyonik gerekse non-iyonik kontrast maddelerle yapılan renal anjiyografi uygulamaları sırasında geçici bir proteinüri görülebileceği, ancak bu durum non-iyonik suda eriyen kontrast maddelerin uygulanmasında daha düşük oranda olduğu saptandı. Bu değerlerin ışığı altında proteinüri nedeninin sadece osmolaliteye bağlanamayacağı daha çok bireysel faktörler ve maddenin kimyasal yapısına bağlı olabileceği sonucuna varıldı.

KAYNAKLAR

1. Bell G. H., Smith D. E. and Paterson L. : *Textbook of physiology and Biochemistry*, 9th. ed. Longman Inc. Newyork, 1976, p: 397.
2. Bettman, M. A., Morris, T. W. : *Recent advences in contrast agents. Radiol Clin North Am.* 24 : 347 - 359, 1986.
3. Dawson, P., Grainger, R. G. and Pitfield, J. : *The new low-osmolar contrast media: A simple guide. Clinical Radiology*, 34 : 221 - 226, 1983.
4. Golman, K. and Almen, T. : *Contrast media: Induced nephrotoxicity. Survey and Present state. Invest. Radiol.* 20 : 92 - 96, 1985.
5. Holtas, S. and Tejler, L. : *Proteinuria following nephroangiography IV comparasion in dogs between ionic and non ionic contrast media. Acta Radiol Diagn.* 20 : 13 - 18, 1979.
6. Holtas, S., Alman, T. and Tejler, L. : *Proteinuria following nephroangiography III - Role of osmolality and concentration of contrast medium in renal arteries in dogs. Acta Radiol Diagn.* 19 : 401 - 407, 1978.
7. Holtas, S., Golman, K. and Törnquist, C. : *Proteinuria following nephroangiography VIII - comparison between diatrizoate and iohexol in the rat. Acta Radiol. Supplementum*, 362 : 53 - 55, 1980.

8. Holtas, S., Almen, T., Hellstein, S. and Tejler, L. : Proteinuria following nephroangiography VI-comparison between metrizoate and metrizamide in man. *Acta Radiol Diagn.* 21 : 491 - 494, 1980.
9. Kaneko, J. J. : *Clinical biochemistry of domestic animals.* 3rd. ed. Academic Press Inc. Newyork, 1980, p : 369.
10. Mudge, G. H. : Nephrotoxicity of urographic radiocontrast drugs. *Kidney Int.* 18 : 540 - 552, 1980.
11. Rubin, M. I. and Balish, T. : Basenji dogs with glucosuria, aminoaciduria and proteinuria. *Pediatr Clin North Am.* 18 : 245 - 264, 1971.
12. Schenk, E. A., Schwartz, R. H. and Lewis, R. A. : Research about mucoprotein of the ascending loop henle. *Lab Invest.* 25 : 92 - 95, 1971.
13. Thysell, H. : A study of common methods proteinuria. *Acta Med. Scand.* 185 : 401 - 407, 1969.
14. Törnquist, C. and Holtas, S. : Renal angiography with iohexol and metrizoate. *Radiology,* 150 : 331 - 334, 1984.