

FEMUR BOYU VE DİSTAL FEMUR EPİFİZ SEKONDER OSSİFİKASYON MERKEZİNİN SONOGRAFİK ÖLÇÜMLERİNİN KARŞILAŞTIRILMASI

Dr. Sema SOYSAL *, Dr. Ali ACAR *, Dr. Kemal ÖDEV **, Dr. Ergün ONUR *

* S.Ü.T.F. Kadın-Doğum Anabilim Dalı, ** S.Ü.T.F. Radyoloji Anabilim Dalı

ÖZET

Gebeliğin 36. haftasından itibaren ultrasonografi ile femur boyu (FL) ve distal femur epifiz sekonder ossifikasyon merkezinin (DFE) milimetrik ölçümleri karşılaştırıldı. DFE ≥ 5 mm ölçüldüğünde FL ortalaması 71.14 mm ve < 5 mm ölçüldüğünde ise 66.95 mm bulunmuştur.

Çalışmada DFE ile FL'nin milimetrik ölçümleri arasında lineer bir ilişki olduğu gösterildi. Böylece DFE'nin sonografik takibi ile FL hakkında bilgi sahibi olunabileceği kanısına varıldı.

Anahtar Kelimeler: Femur boyu, distal femur epifiz sekonder ossifikasyon merkezi, ultrasonografi.

SUMMARY

Comparison of Sonographic Measurements of the Distal Femoral Epiphyseal Secondary Ossification Center and the Femur Length

From the 36 th week gestation milimetric measure of the femur length (FL) and the distal femoral epiphyseal secondary ossification center (DFE) determined by ultrasound was compared. When the DFE measure ≥ 5 mm mean of the FL 71.14 mm and as for one measured < 5 mm mean of the FL 66.95 mm were founded.

In this study was indicated on the lineer relation between the DFE and FL. We decided that assessment of the DFE by ultrasound can be information about the FL.

Key Words: Femur length, distal femoral epiphyseal secondary ossification center, ultrasonography.

GİRİŞ

Fetal yapıların sonografik görüntülenmesi ve ölçümü gebelik yaşını tayin etmede ve fetal malformasyonların in utero olarak ortaya çıkarılmasında obstetrisyenlere çok yardımcıdır. Bu amaçla incelenen sonografik parametrelerden birisi olan sekonder ossifikasyon merkezlerinin gelişimlerinin sonografik takibi özellikle 3. trimestr geç dönem gebeliğinde fetal büyümeyi değerlendirmek için birçok araştırmacı tarafından güvenilir ve pratik bir metod olarak gösterilmiştir (1-3).

Büyük ölçüde gebeliğin 32-33. haftasından itibaren normal gelişim gösteren çoğu fetuslarda ortaya çıkan distal femur epifiz sekonder ossifikasyon merkezi (DFE) gebeliğin 36. haftasından itibaren fetusların büyük bölümünde iyi gelişmiş (≥ 5 mm) olarak bulunmaktadır (3,4).

Fetus ve yenidoğan üzerinde yapılan çalışmalarda sekonder ossifikasyon merkezlerinin gelişiminin hipotiroidi, intrauterin gelişme geriliği ve tirozomy sendromu gibi bazı konjenital malformasyonlu olgularda geri kaldığı, anensefali gibi olgularda ise bu merkezlerin gelişmesinde hızlanma görüldüğü ve kısa ekstremite ile karakterize olan çoğu cüceliklerde de ossifikasyon merkezlerinin gelişmesinde gecikme olduğu bildirilmektedir (5-7).

Bu çalışmada ≥ 36 haftalık fetal büyümesi normal seyreden fetuslarda DFE ile femur boyu (FL)'nin milimetrik ölçümleri arasındaki ilişki araştırıldı. Olguların çoğunda DFE'nin ≥ 5 mm olması beklenen bu dönemde DFE gelişiminin takip edilerek FL hakkında fikir sahibi olunması amaçlandı.

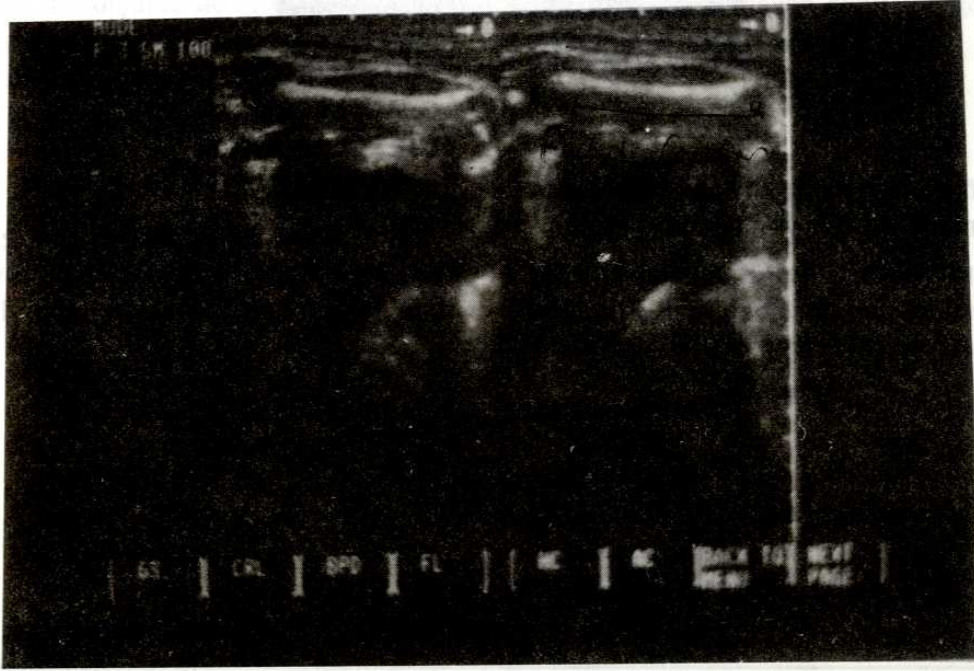
MATERYEL VE METOD

Şubat 1991-Mayıs 1992 yılları arasında Selçuk Üniversitesi Tıp Fakültesi Kadın Hastalıkları ve Doğum Anabilim Dalı obstetri polikliniğinde antenatal kontrolleri yapılan, son menstrüel tarihini doğru bilen ve normal tek fetusa sahip 135 gebede 36. haftadan itibaren ultrasonografi ile DFE ve FL ölçümleri yapıldı.

Çalışmamızda gebelik haftası kadının son menstrüel tarihine göre tesbit edildi. Diabetes mellitus, hipertansiyon gibi fetal büyümeyi etkileyen sistemik hastalıklı gebeler ile çoğul gebeliği olanlar araştırmamıza dahil edilmedi.

Ultrasonografik incelemeler Selçuk Üniversitesi Tıp Fakültesi Radyoloji Anabilim Dalı ultrasonografi ünitesinde SAL 77B real-time, probe frekansı 3.75 mHz olan sonografi aygıtı (Toshiba sonolayer) ile yapıldı.


Femur boyu ölçümü için önce fetusun pelvik bölgesi görüntüledi. Daha sonra transduser ile femurun uzun aksı tesbit edildi. Kemik dokusunun her iki ucunda yumuşak doku görüntülenecek şekilde ayarlanarak en uzun aksın ölçümü yapıldı. Bir kaç ölçüm yapılarak ortalaması alındı (Resim 1).



Resim 1. Fetal femurun sonografik görünümü.

DFE'nin tesbiti için longitudinal düzlemde femur boyu görüntüledikten sonra femurun distal ucuna en yakın alanda lokalize ve yoğun ekolu ossi-

fikasyon merkezi saptanarak en büyük çapının dıştan dışa ölçümü yapıldı. Bütün ölçümler için elektronik ölçerler kullanıldı (Resim 2).



Resim 2. DFE'nin sonografik görünümü.

Yenidoğan döneminde ilk 2 gün içinde bebeklerin Dubowitz yöntemi ile gebelik yaşı tayinleri yapıldı.

DFE milimetrik ölçümü ile FL arasındaki ilişki Selçuk Üniversitesi Ziraat Fakültesi Zootekni bölümünde t testi ve regrasyon analizi yapılarak değerlendirildi.

BULGULAR

Son menstrüel tarihlerine göre ≥ 36 haftada olan gebelerin fetuslarında ölçülen DFE ve FL ortalamaları ile standart sapmaları tablo 1 de gösterildi.

Tablo 1. DFE ölçümüne karşılık gelen FL değerleri ve SD'leri.

DFE ölçümü (mm)	Femur boyu (FL) (mm)	SD
0	64.5	4.5
2	67	0
3	67.8	1.3
4	68.5	3.3
5	69.6	3.4
6	71.04	3.8
7	71.7	2.7
8	72.2	0.8

Gebelerin %82.6'sı normal spontan olarak ve %17.4'ü sezeryan ile doğum yapmıştır. Yenidoğanların yapılan pediatrik muayenelerinde patolojik bulgu saptanmadı. Perinatal ölüm görülmedi. Postnatal ilk 2 gün içinde yenidoğanların Dubowitz yöntemine göre yapılan gebelik yaşı tesbitleri son menstrüel tarihe göre hesaplanan doğum tarihi ile

uyumlu bulundu.

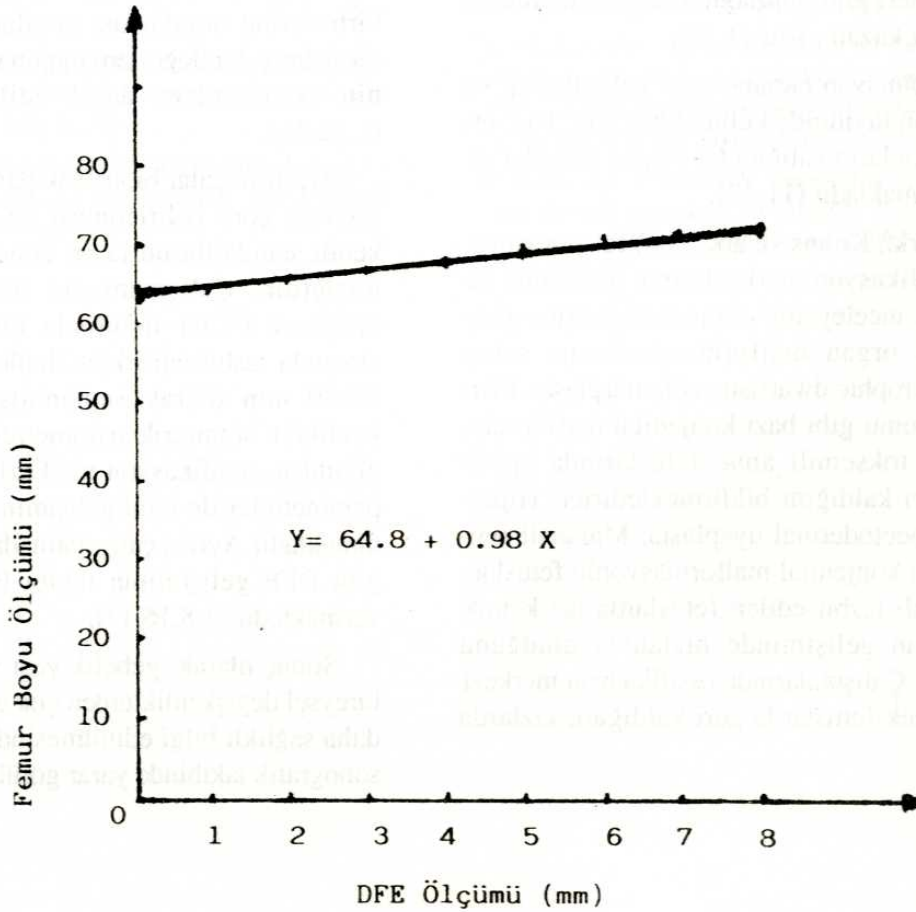
DFE, 0-2 mm ölçüldüğünde gelişmemiş, 3-4 mm bulunduğunda orta derecede gelişmiş, ≥ 5 mm tesbit edildiğinde ise iyi gelişmiş olarak değerlendirildi. Bu sınıflamaya uyan FL ortalamaları ve SD'leri tablo 2'de gösterildi.

Tablo 2. DFE gelişimine göre FL değerleri.

SDFE ölçümü (mm)	Femur boyu ölçümü (mm)
0-2	65.8
3-4	68.2
≥ 5	71.14

DFE'nin milimetrik ölçümü ile FL arasında istatistiksel olarak anlamlı bir ilişki olduğu görüldü. İlişkinin korolasyon katsayısı $r=0.99$, $p<0.01$ bulun-

du. İlişkinin regresyon analizine göre şekli lineer olarak tesbit edildi (Şekil 1).



Şekil 1. DFE milimetrik ölçümü ile femur boyu (FL) arasındaki ilişkinin lineer regresyon doğrusu ($r= 0.99$)

DFE tesbit edilmeyen fetuslarda FL ortalaması 64.5 mm iken, 5 mm ölçülenlerde 69.6 mm ve 8 mm bulunanlarda ise 72.2 mm ölçüldü. DFE'si ≥ 5 mm olanlarda FL 71.14 mm, < 5 mm olanlarda ise 66.95 mm bulundu.

TARTIŞMA

Ultrasonografi, fetal gelişimi takip etmek amacıyla kullanılan kolay ve noninvaziv, her zaman uygulanabilen ve güvenilir bir yöntemdir. bu amaçla kullanılan ultrasonik parametreler arasında FL gebeliğin 10. haftasından itibaren kolaylıkla ölçülebilmektedir. Çeşitli çalışmalar sonucunda her iki gebelik haftasındaki FL değerleri tablo halinde çıkarılmış olduğundan araştırmalara büyük kolaylıklar getirmiştir (8,9).

Diğer tüm biometrik parametreler gibi FL'nin de, gebeliğin 3. trimestr geç dönemlerinde fetusa ait bireysel değişkenlikler nedeniyle güvenilirliği azalmakta ve ± 3 haftalık hata payı ile gebelik yaşının tahmini yapılabilmektedir. Bu nedenle gebeliğin geç dönemlerinde fetal büyümeyi takipte sekonder ossifikasyon merkezleri gibi nonbiometrik parametrelerin kullanımı önem kazanmıştır (1,10).

Biometrik olmayan parametreler gebelik yaşı ve fetal maturasyon tayininde kullanıldığı gibi, bazı fetal malformasyonların valliğini teyit edici kriterler olarak da kullanılmaktadır (11-13).

Davies ve ark., Kuhns ve ark. (5,6) fetusta ve yenidoğanda ossifikasyon merkezlerinin gelişimini etkileyen olayları inceleyerek intrauterin gelişme geriliği ve çeşitli organ malformasyonlarına sahip fetuslarda, diastrophic dwarfism, achondroplasia, Pierre-Robin sendromu gibi bazı konjenital malformasyonlularda ve toksemili anne fetuslarında epifiz gelişiminin geri kaldığını bildirmektedirler. Hiperteroidi, Chondroectodermal dysplasia, Marshall sendromu gibi bazı konjenital malformasyonlu fetuslarda ve anensefali tesbit edilen fetuslarda ise kemik maturasyonunun gelişiminde hızlanma olduğunu göstermişlerdir. Çalışmalarında ossifikasyon merkezi gelişiminin erkek fetuslarda geri kaldığını, kızlarda

ise hızlı olduğunu, anne yaşı ve parite sayısı arttıkça da gelişimin geri kaldığını ileri sürmüşlerdir (5,6,14,15).

Çalışmamızda sonografi ile gelişimi normal olarak takip edilen fetuslarda DFE ölçümünün FL ile ilişkisi araştırıldığında, fetusların büyük çoğunluğunda (%82.96) gebeliğin 36. haftasından itibaren DFE iyi gelişmiş (≥ 5 mm) ve %17.04'ünde ise < 5 mm olarak bulundu. DFE'si iyi gelişmemiş olan fetusların FL'leri DFE'si iyi gelişmiş olanlara göre daha kısa saptandı ($p < 0.01$). Bu durum, kaynaklarda gelişimi normal olan ve patolojik bir bulgusu olmadığı halde DFE'si bulunmayan veya iyi gelişmeyen fetuslar hakkında herhangi bir bilgiye rastlanılmadığından şimdilik açıklanamamaktadır.

Asimetrik intrauterin gelişme geriliği gösteren fetuslarda (örneğin kısa ekstremiteli cüceliklerde) gebelik yaşı ve kilo tahmininde, tek başına biometrik parametre kullanımı sakıncalı görülmektedir. Bu nedenle çoğu araştırmacı güvenilirliği artırmak için çok sayıda parametre kullanmayı önermişlerdir. Ayrıca normal gelişimli fetuslarda biometrik parametrelerin birbirlerine oranlaması yapılarak normal değerleri çıkarılmış, bu değerlere uygun düşmeyen parametrenin denklemlere dahil edilmemesi istenmiştir (1,12,16).

Araştırmacılar biometrik parametrelerin her popülasyona göre belirlenmesi ve her bir laboratuvarın kendi standartlarını tayin etmesi gerektiğini bildirmişlerdir. Çalışmamızda da bölgemizde tesbit ettiğimiz FL'ler miadında bir fetusta 71-73 mm arasında tesbit edilirken Hadlock'un çalışmalarında 78-80 mm olarak saptanmıştır. Bireysel değişkenlikler biometrik parametreleri çok fazla etkilediğinden, ossifikasyon merkezleri gibi nonbiometrik parametreler ile fetal gelişimin takibi daha güvenilir olmaktadır. Ayrıca çalışmamızda da ortaya konulduğu gibi DFE gelişiminin takibi FL hakkında da fikir vermektedir (1,8,16,17).

Sonuç olarak; gebelik yaşı ve kilo tahminlerinde bireysel değişkenliklerden çok etkilenen FL hakkında daha sağlıklı bilgi edinilmesinde DFE gelişiminin sonografik takibinde yarar görülmektedir.

KAYNAKLAR

1. Hadlock FP. Sonographic estimation of fetal age and weight. *Radiol Clin of North America* 1990; 28:39-50.
2. Goldstein I, Lockwood C, Belanger K, Hobbins J. Ultrasonographic assessment of gestational age with the distal femoral and proximal tibial ossification centers in the third trimester. *Am J Obstet Gynecol* 1988; 158:127-30.
3. Maheny BS, Callen BW, Filly RA. The distal femoral epiphyseal ossification center in the assessment of third-trimester menstrual age: Sonographic identification and measurement. *Radiology* 1985; 155:201-4.
4. Chinn, DH, Bolding DB, Callen PW, Gross BH, Filly RA. Ultrasonographic identification of fetal lower extremity epiphyseal ossification centers. *Radiology* 1983; 147:815-8.
5. Kuhns LR, Finnstrom O. New standarts of ossification of the newborn. *Radiology* 1976; 119: 655-60.
6. Davies JP, Smitham HJ, Kapiar KA. Factors influencing development of secondary ossification centres in the fetus and newborn. *Archives of Disease in Childhood* 1974;49:425-31.
7. Scoot KE, Usher R. Epiphyseal development in fetal malnutrition syndrome. *The new england J of Medicine* 1964; 16:822-4.
8. Hadlock FP, Harrist RB, Deter RL, Park SK. Fetal femur length as a predictor of menstrual age: Sonographically measured. *AJR* 1982; 138: 875-8.
9. Hill LM, Breckle R, Gehrking WC, O'Brien PC. Use of femur length in estimation of fetal weight. *Am J Obstet Gynecol* 1985; 152: 847-52.
10. Gentili P, Trasimeni A, Giorlandino C. Fetal ossification centers as predictors of gestational age in normal and abnormal pregnancies. *J ultrasound Med* 1984; 3:193-7.
11. Mahony BS, Lowie JD, Killiam AP, Kay HH, Cooper C. Epiphysal ossification centers in the assessment of fetal maturity: Sonographic correlation with the amniocentesis lung profile. *Radiology* 1986; 159: 521-4.
12. Goldstein I, Reece EA, O'Conner TZ, Hobbins JC. Estimating gestational age in the term pregnancy with a model based on multiple indices of fetal maturity. *Am J Obstet Gynecol* 1989; 161:1235-8.
13. Tabsh KMA. Correlation of ultrasonic epiphyseal centers and the lecithin: sphingomyelin ratio. *Obstet Gynecol* 1984;64:92-6.
14. Ziliani M, Fernandez S, Azuaga A, Jorgez J, Severi FM, Colosi E. Ultrasound evaluation of the distal femoral epiphyseal ossification center as a screening test for intra-uterine growth retardation. *Obstet Gynecol* 1987; 70:361-4.
15. Filly RA, Golbus MS, Carey JC, Hall JG. Short-limbed dwarfism: Ultrasonographic diagnosis by measurement of fetal femur length. *Radiology* 1981; 138:653-6.
16. Hadlock FP, Harrist RB, Shah YP, King DE, Park SK, Sharnan RS. Estimating fetal age using multiple parameters: A prospective evaluation in racially mixed population. *Am J Obstet Gynecol* 1987; 156: 955-7.
17. Reece EA, Gabrielli S, Degennaro N, Hobbins JC. Dating through pregnancy: A measure of growing up. *Obstetrical and Gynecological Survey* 1989; 44:544-55.