

MULTİPL SKLEROZ'DA BİLGİSAYARLI BEYİN TOMOGRAFİSİ BULGULARI

Dr. Ayşegül ÖGMEGÜL*, Dr. Galip AKHAN**, Dr. Saim AÇIKGÖZOĞLU***

ÖZET

Bu çalışmada, Multipl Skleroz tanısı için en kesin kriter olan bilgisayarlı beyin tomografisi bulguları incelenmiş ve klinik olarak multipl skleroz olduğu belirlenen hastalarımızın tomografi sonuçları, literatür bilgileriyle tartışılmıştır. Sonuçta, bilgisayarlı beyin tomografisi bulgularının, hastalık dönemlerine göre değişebileceği ve diğer bazı nörolojik hastalıklarla karıştırılabileceği kanısına varılmıştır.

Anahtar Kelimeler: Multipl skleroz, bilgisayarlı tomografi.

SUMMARY

Computerized Tomographic Findings in Multiple Sclerosis

In this study, Computerized Tomographic findings that are the most definitive diagnostic criteria for multiple sclerosis have been evaluated. Computerized tomographic findings were discussed under the light of literature. In 8 cases of 17 cases (8/17) the diagnosed by means of clinical findings and history. As a result, we came to the conclusion that CAT findings may change in addition to the periods of the disease and the other neurological disorders. Should be also taken into consideration in the differential diagnosis.

Key words: Multiple sclerosis, computed tomographi.

GİRİŞ

Multipl Skleroz (MS), demiyelinizan hastalıklar arasında en sık görülenidir. Hastalığın sık görüldüğü kuzey-batı ülkelerinde 100.000'de 58 oranında ortaya çıkmaktadır (1,10). MS, genç erişkin yaşlarda ortaya çıkarak kronik ve dalgalı bir gidiş gösterir. Santral sinir siseminde değişik zaman ve lokalizasyonlarda gelişen demiyelinizasyon odakları ile karakterizedir (1,11). Bu odaklara MS plağı adı verilmektedir (1).

Multipl skleroz tanısı için pek çok laboratuvar bulgu bildirilmesine karşın, kesin tanı için MS plaklarının bilgisayarlı beyin tomografisinde (BT) görüntülenmesi zorunludur (2,3,4).

BT incelemesinde 2/3 vakada pozitif bulgu vardır. BT'de pozitif bulgu elde edilmemesi hastalığın olmadığını değil, plakların çapının 7 mm den küçük olabileceğini düşündürmelidir (5,6,7).

Çalışmamızda, MS tanısı tomografik olarak da doğrulanmış hastaların BT bulguları, literatür verileri ile karşılaştırılmıştır.

Anamnez ve klinik bulgularla MS ön tanısı almış 17 hastadan, BT bulgusu olan 8 tanesi ele alındı. Hastalık gelişimi, herediter özellikler ve klinik bulgular gözden

* S.Ü.T.F. Nöroloji Anabilim Dalı Öğretim Üyesi, Y.Doç.Dr.

** S.Ü.T.F. Nöroloji Anabilim Dalı Araştırma görevlisi, Dr.

*** S.Ü.T.F. Radyoloji Anabilim Dalı Öğretim Üyesi, Y.Doç.Dr.

geçirildi. Ayrıca BT'de ortaya konan plakların yerleşimi, nörolojik muayene sonucu belirlenen bulgularla olan korelasyon araştırıldı. Yaş sınırları 16-50 arasında değişen ve 5'i kadın 3'ü erkek olan hastaların 3'ünde, BT'nin farklı zamanlarda tekrarlanmasıyla, hastalığın farklı dönemlerindeki BT bulguları incelendi.

BULGULAR

Hastalarımızın yaşları 16 ve 50 arasında değişmekte olup, yaş ortalaması 31 bulunmuştur.

3 hasta (2 kadın, 1 erkek), klinik olarak ilk MS atağını geçirmekteydi ve BT'de pozitif bulgu vardı. 5 hasta ise (3 kadın 2 erkek), daha önceleri farklı nörolojik bulgularla seyreden ataklar geçirmişlerdi. Bu 5 hastanın 2'sinde BT'nin tekrarlanması sonucu patolojik görüntü bulundu. Diğer 3'ünde ise, farklı nedenlerle ancak bir kaç atak geçirdikten sonra BT incelemesi yapıldı.

Akut dönemde görülen ve ilk ataklarını geçiren üç hastanın ikisinde periventriküler, kontrast tutmayan, hipodens alanlar belirlenmişti. Üçüncüde ise klinik bulgularla bağdaşmayan yerleşimli, yuvarlak ve çevresi halka şeklinde kontrast madde tutan lezyon tespit edildi. BT'nin bir kaç kez tekrarlandığı 3 vakadan biri olan bu hastanın ilk atak sırasındaki tomografisi Resim 1'de izlenmektedir. Yaklaşık 1 yıl sonra BT tekrarlandığında, klinik düzelmeye birlikte BT'deki patolojinin de kaybolduğu gözlenmiştir.

Diğer 5 hastanın biri (erkek, 26 yaşında) ensefalomiyelit ve psikotik reaksiyon, dissosiyatif sendrom tanılarıyla bir kaç kez hastaneye yatırılarak tedavi edilmiştir. İlk

| Vaka No: | Yaş Cins | Hastalık Hikayesi | Klinik Bulguları | BT Bulguları |
|----------|-----------------------|--|--|---|
| 1 | 26, erkek | Davranış bzk iki kez psikoz atağı | Dezoryante, hallüsin, gıda reddi | Sağ temp-par. periventriküler hipodens |
| 2 | 46, kadın | Giderek güçsüzlük, denge bzk. | Bilateral asimetric Piramido-serebellar syn | Dağıntık hipodens alanlar (atrofi) |
| 3 | 16, erkek İLK ATAK | Subakut hemiparezi-çampraz 7 (santral) | Yavaş gelişen güç denge bzk. | Hemipareziye uymayan yerleşimle ring lezyon |
| 4 | 18, kadın İLK ATAK | Ani baş dönmesi denge bzk. | Vestibüloserebellar sendrom | Sağ kapsula interna post. kısmında tek, hipodens. |
| 5 | 32, erkek | Zaman zaman çift görme | INO+hafif serebellar syn. | Bilateral periventrik. temp. horna yakın, multi, |
| 6 | 53, erkek | Giderek artan alitta güç, konuşma, denge bzk. | Bilateral piramido-serebellar syn | Bilateral, dağıntık hipodens alanlar |
| 7 | 23, kadın İLK ATAK | Davranış bzk. çift görme yüzde iki yanlı uyuma | Sağda INO iki yanlı 5, sağ 7 (p) | Sağ lateral vent. ant. horna yakın tek, hipodens |
| 8 | 34, kadın | Bulanık görme uğultu duyma, denge bzk. | Sağda görme bilateral vestibülo- serebellar syn. | Atrofi, Bilateral sant. semiovale civarı, küçük |

TABLO 1
BT Bulguları olan Multipl
Sklerozlu hastaların genel, kli-
nik ve BT özellikleri.

BT'sinde patolojik bulgu olmayan bu hastanın, yaklaşık bir yıl sonra geçirdiği ve yine psikotik belirtilerle seyreden ikinci atak sırasında BT'de periventriküler yerleşimli, küçük, hipodens, kontrast madde tutmayan lezyonlar belirlendi.

Anamnezinde bir kaç hastalık atağı olan ve BT'lerinde eski ve yeni ataklarla ilgili bulguları olan hastalar, topluca Tablo 1'de gösterilmiştir.

Hastalarımızın yalnız birinde (46 yaşında, kadın) herediter özellik söz konusuydu. Bu hastanın oğlunda da MS bulunuyordu.

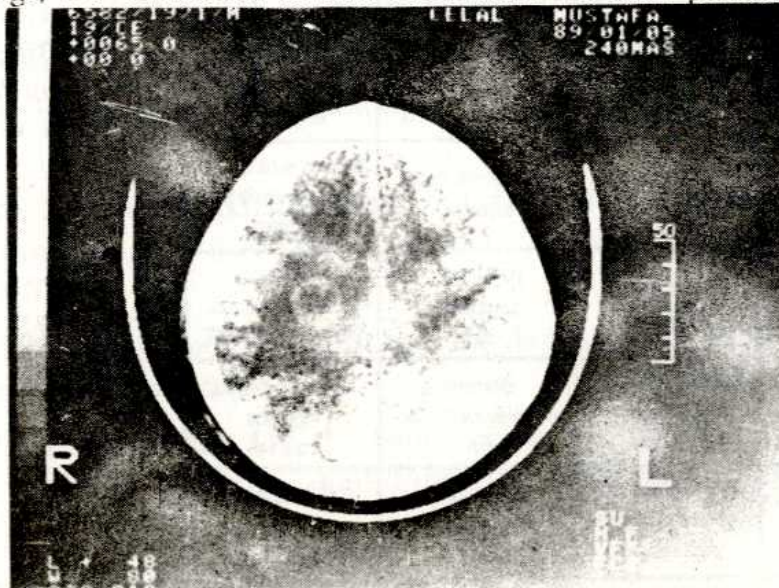
TARTIŞMA

MS, epidemiyoloji, infeksiyon, patoloji ve immunoloji yönleriyle yoğun bir şekilde incelenmesine rağmen, hastalığın etiyojisi kesin bir şekilde aydınlatılamamıştır (1). Hastaların 2/3'ünde ataklar ve düzelmelerle seyreden MS, kalan 1/3 olguda progressif ve giderek ağırlaşan bir klinik tabloya yol açmaktadır. Kısaca, dalgalı klinik gidiş, klinik belirtilerin dağınık olması MS'in en önemli nitelikleridir (11). MS plakları, en sık görme yolları, beyin sapı, serebellum ve omuriliği tutmaktadır (2,6,11).

Anamnez ve klinik bulgularla birlikte MS düşünülen bir hastada BT'de patolojik bulgu belirlenmesi ihtimali yaklaşık %60-70'dir. Klinik olarak kesin MS düşünülen bazı vakalarda ise MS plaklarının 0.6-1.2 cm'den küçük olması, beyin dokusuyla dansite farkı olmaması ve yerleşim yerleri nedeniyle BT'de MS plakları gösterilememektedir (6, 7, 8). Özellikle beyin sapı, optik sinir ve medulla spinalisteki plaklar, çevre yumuşak dokunun yaptığı artefaktlar yüzünden BT'ye yansımamaktadır (2, 8).

BT lezyonları ile otopsi bulguları arasındaki korelasyonu araştırmak amacıyla yapılan bir çalışmada otopsi materyallerinde bilateral sıklıkla yan ve üçüncü ventrikül civarında, farklı büyüklüklerde plaklar belirlenmiştir. Plakların bazı vakalarda, beyin, beyin sapı, serebellum ve medulla spinalis beyaz cevherinde oldukça yoğunlaştığı dikkati çekmiştir (2) Aynı çalışmada, gri cevherde, spinal köklerde ve kranial sinirlerde çok ender olarak plak yerleşebileceği bildirilmektedir (12, 14).

Bizim vakalarımızda da tomografilerde belirlenen plaklar, genellikle lateral ventrikül ve kapsula interna civarındaydı. (Tablo 1). Bununla birlikte küçük plakların görüntülenemeyeceği, BT cihazının teknik özellikleri ve bazı plakların büyük olmasına



RESİM 1

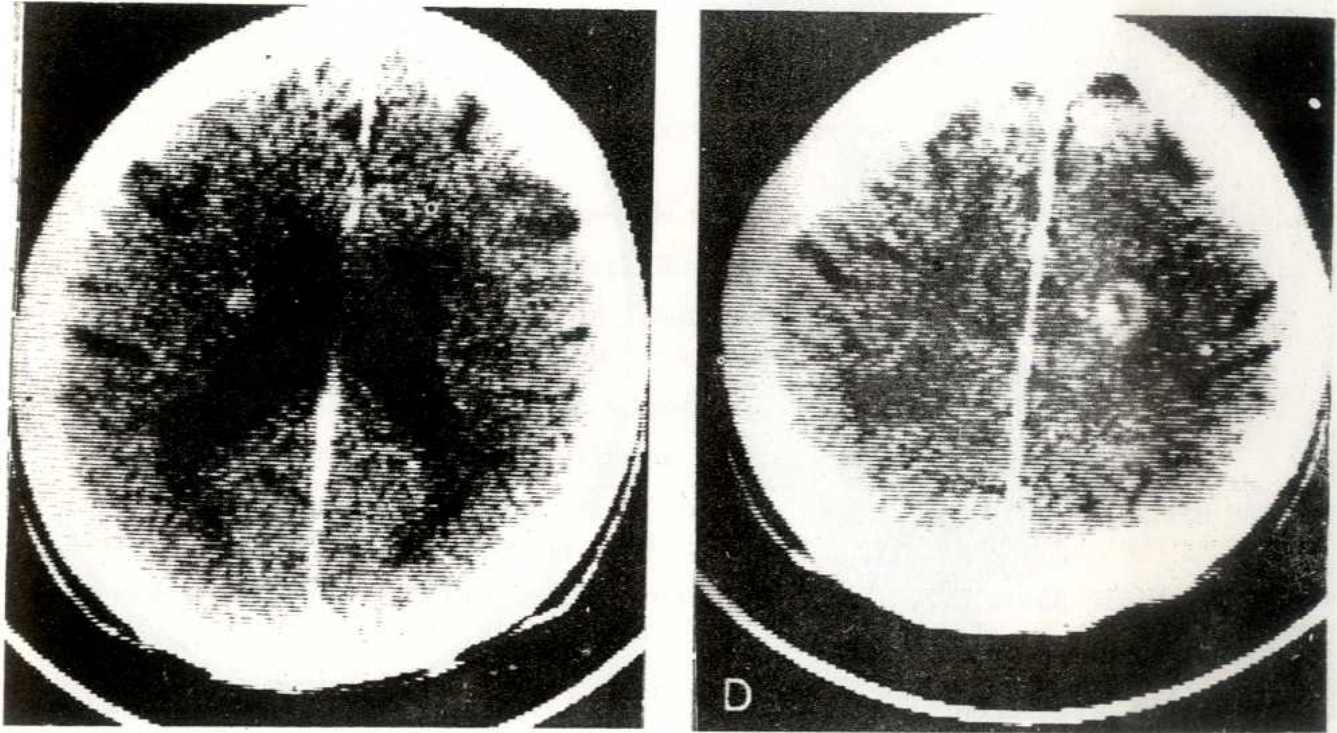
Vaka 3 Sağ hemisferde temporo-parietal yuvarlak, etrafı kontrast boyanma gösteren lezyon, serebral ödem.

rağmen, normal beyin strüktüründen ayırt edilemeyeceği unutulmamalıdır (12, 16). Başka bir çalışmada ise MS plaklarıyla, normal beyin dokusu arasındaki dansite farkının yaklaşık 5-7 Hounsfield olduğu saptanmıştır. Bu fark farklı çalışmalara göre değişmektedir. (Yaklaşık 5-27 HU) (2, 8, 10).

Beyin tomografisinde en sık karşılaşılan lezyon tipi, değişik büyüklükteki, dissemine hipodens, kontrast tutmayan lezyonlardır (2, 5). Çevre beyin dokusunda ödem gelişen ve hızla ortaya çıkan plaklarda kontrast tutulum olabilmektedir (2, 7, 8). Bu durum daha çok akut lezyonlarda gösterilmiştir. MS plağının ilk oluşumunda bazı araştırmacılara göre steril bir inflamasyon söz konusudur. Plak gelişiminde, çevre dokuda lokal ödem ortaya çıkmakta, kan-beyin bariyeri bozulmaktadır. Hipodens MS lezyonunun kontrast tutması bu teoriyle açıklanmaktadır (2, 9). Bizim vakalarımızın yalnız birinde (vaka 3) Resim 1, hipodens alanın etrafında yuvarlak boyanma mevcuttu. Diğer vakalarda ise tek veya multifokal yerleşimli yuvarlak, boyanmayan hipodens lezyonlar tespit edilmişti.

Diğer bir BT bulgusu plakların kronikleşmesiyle ortaya çıkan glial nedbe dokusuna bağlı gelişen, ventriküler dilatasyon ve serebral atrofidir (2, 8). Bizde iki kronik MS vakasında serebral atrofi belirledik (Vaka 2 ve 8).

Ender olarak kontrast tutan plaklar tümör veya metastaz ile karışmaktadır (3, 5, 7). Bu olgularda kitle etkisi, ödem, serebral korteks yakınında, beyaz cevherde veya posterior fossada diffüz kontrast tutulumlar görülebilir (Resim 4-5). Ayırıcı tanı; değişik zamanlarda tekrarlanan BT'lerde lezyonların hipodensleşmesi, kontrakte olması, kontrast tutmaz hale gelmesiyle mümkün olabilir (2, 7). Sadece 1 vakada (vaka 6) metastaz kuşkusu ortaya



RESİM 2-3

Aynı hastanın farklı dönemlerdeki BT'leri. Resim 2'de periventriküler kontrast boyanma gösteren küçük MS plağı, Resim 3'te ise Resim 2'deki lezyonun kaybolduğu, bu sefer karşı hemisferde yuvarlak çevresel boyanma fark ediliyor.

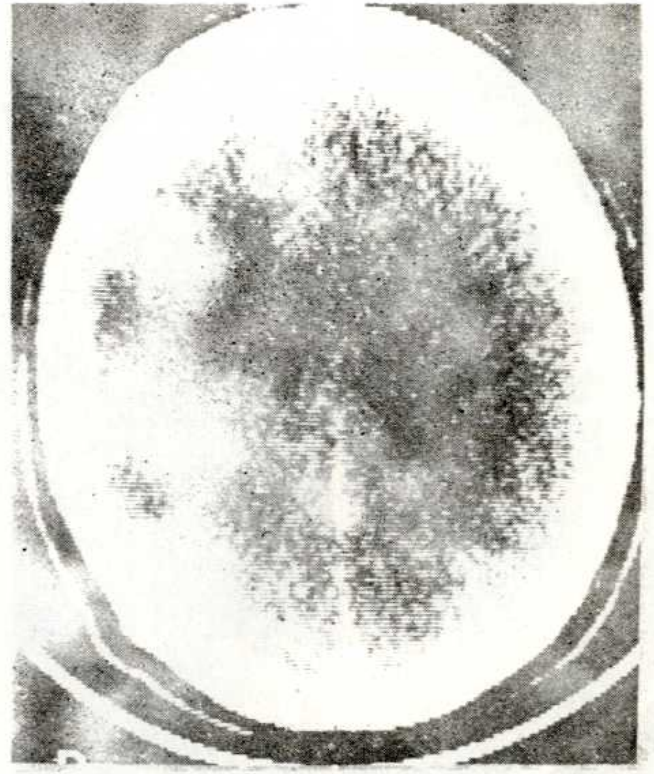
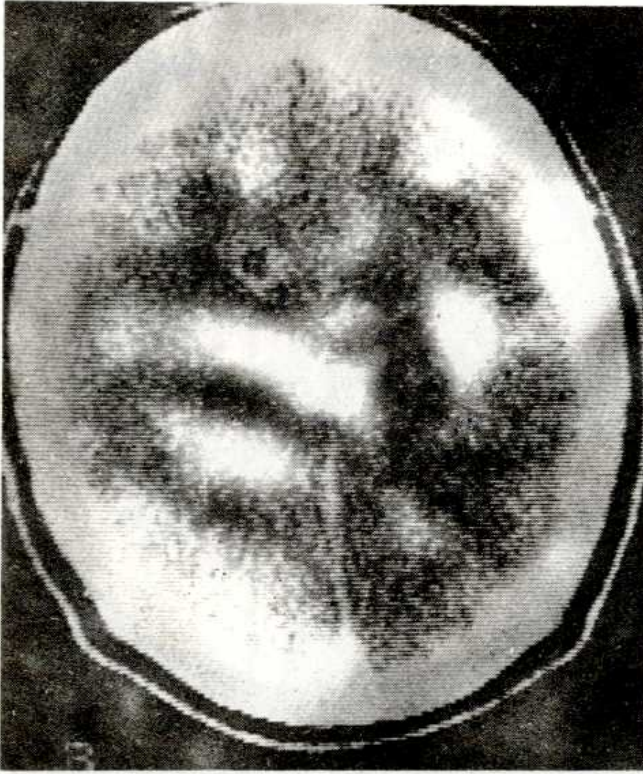
çıkmişti. Tekrarlanan BT'de lezyonların yer ve sayı değiştirmesi üzerine MS tanısı doğrulandı.

Çok seyrek olarak geniş MS plakları, kitle izlenimi verebilmektedir (2). Bu vakalarda genel olarak BT görüntüsü klinikle çok uyumlu değildir. Bazı çalışmalarda BT'nin tekrarlanması yanısıra serebral biyopsi yapılması gereken vakalar da olabileceği bildirilmektedir (5, 10).

Daha öncede belirtildiği gibi, farklı nedenlerle tüm MS plakları BT'de görüntülenememektedir. Bu yüzden klinik bulgularla, BT bulguları arasında mutlak bir uyum beklemek hatalı olacaktır. Ayrıca MS konusunda yapılan elektrofizyolojik çalışmalara göre, her MS plağı mutlaka iletim bloğuna yol açmamakta ve "sessiz plak" denilen bu plaklar klinik bulgu vermemektedir. İlginç olarak aynı hastada, klinik bulgu veren ve vermeyen plaklar birarada olabilmektedir (2, 11). Plaklar kronikleştikçe, iletim duraklaması belirginleşeceği için plak yerleşimi ile klinik bulguların paralelliği artacaktır (9).

Hastalarımızda BT bulguları ile klinik bulgular arasında korelasyon çok azdır. Anemnez ve klinik bulgularla MS düşünülen olguların 8'inde BT patolojisi belirlenmiştir. (%47) 11 olguda ise (%53) Klinik olarak MS düşünülmesine rağmen BT'de plak görüntüsü elde edilememiştir. BT patolojisi olan vakalarda plak yerleşimi ile klinik bulgular çok uyumlu değildir.

Hastalarımızda dikkat çekici bir özellik, denge bozukluğu ve çift görme şikayetlerinin ilk belirti olarak çok sık ortaya çıkmasıdır. (4 vaka, %50). Gerçekten de MS'da ilk plağın



RESİM 4-5

Aynı hastanın farklı dönemlerdeki BT'leri. Resim 4'de sol lateral ventrikülün anterior kısmında, yuvarlak, çevresel kontrast tutulumu olan hipodens lezyon, Resim 5'de ise aynı lezyona ek olarak boyanma gösteren multipl lezyonlar dikkati çekiyor.

öncelikle görme yolları ve vestibülo-serebellar sistemi seçtiği bilinmektedir (11) Resim 4,5.

BT'de patolojiyi görüntülemek açısından, bir vaka dışında (Vaka 1) akut-kronik MS farkı bulunmamıştır. Ansefalomiyelit ve psikotik ataklarla seyreden bu vakada, ancak son atakta BT'de periventriküler hipodens alan belirlenmişti.

Sonuçta Multipl Sklerozun, klinik belirtilerle olduğu gibi, BT bulgularıyla da pek çok nörolojik ve psikiyatrik hastalıklarla karıştırılabileceği söylenilebilir. bu yüzden MS düşünüldüğünde kesin karar vermeden önce diğer organik ve psikiyatrik hastalıklarla mutlaka ayırıcı tanı yapılmalıdır. Ayrıca klinik seyirle çok kesin bağlantılı olmayan BT bulgularının tek başına MS tanısı için yeterli olmadığı ve klinik ve BT patolojilerinin birarada olduğu zaman "kesin MS" tanısı konulabileceği unutulmamalıdır.

KAYNAKLAR

1. Ertekin C. Nörolojide fizyopatoloji ve tedavi. İzmir: Bilgehan Matbası, 1987: 480-482.
2. Williams AL, Haupton VM. Cranial computed tomography. A comprehensive text. St Louis CV Mosby 1985: 257-268.
3. Jankovic J, Deiman H, Armstrong D. Haemorrhagic complications of multiple sclerosis. J Neurol Neurosurg Psychiatry 1980; 43: 76-82.
4. Rieth KG, Chiro G, Cromwell LD et al. Primary demyelinating disease simulating glioma of the corpus callosum. J Neurosurg 1981; 55: 620-624.
5. Morariu MA, Wilkins DE, Patel A. Multiple sclerosis and serial computerized tomography: Delayed contrast enhancement of acute and early lesions. Arch Neurol 1980; 37: 189-190.
6. Weinstein MA, Lederman RJ, Rothner AD, et al. Interval computed tomography in multiple sclerosis. Radiology 1978; 129: 689-694.
7. Antunes JL, Schlesinger FB, Michelsen WJ. The abnormal brain scan in demyelinating diseases. Arch Neurol 1974; 30: 269-271.
8. Reisner T, Maida E. Computerized tomography in multiple sclerosis. Arch Neurol 1980; 37: 475-477.
9. Prineas JW, Connell F. Remyelination in multiple sclerosis. Ann Neurol 1979; 5: 22-31.
10. Adams RD, Victor M. Principles of neurology. Singapore: Mc Graw Hill 1989: 763-767.
11. Mathews WB, Acheson ED, Batchelor JR, Weller RO. Computerized tomography in multiple sclerosis. In: Mc Alpin ed. Multiple sclerosis. New-York: Churchill-Livingston, 1985: 97-110.
12. Gilbert JJ, Sadler M. Unsuspected multiple sclerosis. Arch Neurol 1983; 40: 533-536.
13. De Kayser J. Autoimmunity in multiple sclerosis. Neurology 1988; 38: 371-374.
14. Prineas JW. The neuropathology of multiple sclerosis. In: Vinken PJ, Bruyn GW eds. Handbook of clinical neurology. Amsterdam: Elsevier, 1985: 213-257.
15. Esiri MM, Oppenheimer DR. Diagnostic neuropathology. London: Blackwell Scientific 1989: 225-234.
16. Sears ES, Tindall RSA, Zarnow H. Active multiple sclerosis. Arch Neurol 1978; 35: 426-434.