

## DERİN BOYUN ENFEKSİYONLARI

Dr. Ahmet KAYA\*, Dr. Fuat YÖNDEMLİ\*\*

\* S.Ü.T.F. İç Hastalıkları Anabilim Dalı, \*\* S.Ü.T.F. KBB. Anabilim Dalı

### ÖZET

Erken teşhis ve tedavi edilmediği takdirde fatal komplikasyonlarla seyreden derin boyun enfeksiyonlarının (DBİ) insidensi antibiyotiklerin kullanım alanına girmesiyle oldukça azalmıştır. Ancak primer odağın tedavisinde yetersiz kalındığı ya da etkisiz antibiyotiklerin kullanıldığı durumlarda DBİ'nin önemli bir bölümünde hastalığı özgül bulgu ve belirtiler maskelenebilmektedir. Çalışmamızda gastrointestinal sistem kanaması nedeniyle kliniğimize kabul ettiğimiz ve DBİ tanısı alan bir hasta sunularak konu ir-delenmiştir.

Anahtar kelimeler: Derin boyun enfeksiyonları

### SUMMARY

Deep neck infections (DNI) used to manifest itself with a lethal complications when early diagnosis and treatment was ignored. Although, the advent of antibiotics has reduced considerably the incidence of overall number of deep neck infections. However, insufficient cure of infection of concerned tissue or the use of inappropriate antibiotic treatment can mask the DNI related symptoms and findings. In this report, we are presenting a case tha was admitted to our clinic with a gastrointestinal hemorrhage and later her deep neck infection was diagnosed. The pus was drained out and treated with appropriate antibiotic regiment.

Key words: Dep neck infections.

### GİRİŞ

Antibiyotiklerin kullanım alanına girmesiyle tonsillit, sinüsit, odontojenik enfeksiyonlar, peritonsiler abse gibi primer odağı oluşturan enfeksiyonların erken dönemde etken tedavileri ile derin boyun enfeksiyonları (DBİ) günümüzde büyük ölçüde azalmıştır. Ancak genel vücut direncini düşüren diabet, karaciğer, böbrek yetmezliği, immüno-supressif ve kemoterapötik ilaç kullanımı gibi durumlarda primer odağın yeterince tedavi edilememesi, gözardı edilen odontojenik enfeksiyonlar, abseli dış çekimi ya da travmatik olaylarda boyun derin kompartmanlarının sterilitesinin bozulması sonucu DBİ ile karşılaşılmaktadır (1, 2, 3).

Antibiyotik çağından önce DBİ'da primer odak % 70 sıklıkla farinks ve tonsillerde iken, günümüzde en sık neden % 30-50 oranında odontojenik en-

feksiyonlardır (1, 4). Öte yandan gelişigüzel kullanılan antibiyotikler DBİ'de klinik görünümleri etkileyerek semptomların gizli kalmasına yol açmakta; tanı ve tedavideki gecikmeler nedeniyle gelişen ve genellikle fatal olan komplikasyonlar bu tabloyu tehlikeli bir hale sokmaktadır (4, 5).

DBİ'da kültürde genellikle mikst bir flora söz konusudur (6). Klinik bulgular enfeksiyonun lokalize olduğu bölgeye göre değişmekte olup, ayırıcı tanıda aktinomiçesde akla gelmelidir. Tedavi antibiyotik ve cerrahidir. Antibiyotiklerden önce mortalite % 50, bugün ise % 10'un altındadır (5).

### VAKA TAKDİMİ

Gastrointestinal sistem (GİS) kanaması ön tanısı ile İç Hastalıkları kliniğine yatırılan S.D. isimli 22 yaşında kadın hasta, yaklaşık bir ay önce ateş ve



boğaz ağrısı nedeniyle başvurduğu hekim tarafından anjin tanısı olarak gentamycine 80 mg 2x1/gün, lincomycine 600 mg 2x1/gün ve değişik ağrı kesiciler kullandığını, bu tedavinin 25 gün kadar devam ettiğini, ateşin zaman içerisinde azaldığını, ancak boynunun iki tarafında şişlikler oluştuğunu, ilaçları bıraktıktan 2 gün sonra aniden siyah kusma ve baygınlık halinin oluştuğunu, büyük abdestin siyah ve çamur kıvamında çıktığını, halsizliğin giderek artması üzerine kanamadan 3 gün sonra kliniğimize başvurduğunu belirtmekte.

Yapılan fizik muayenede; TA: 100/60 mmHg, nabız 110/dk., ritmik, solunum sayısı 22/dk., ateş 37.5 C°, ileri derecede soluk, boyunda 2 taraflı submandibüler bölgede 5x6 cm. ebatlarında, palpasyonla ağrılı, orta sertlikte solid kitle saptandı (Resim-1). bunun dışında sistem bulguları normal olarak değerlendirildi.

İdrar tahlili normal bulunan hastanın eritrosit sayısı 2.280.000 mm<sup>3</sup>, lokosit 28.000 mm<sup>3</sup>, Hb. % 6.3 gm., Htc. % 18, sed. 1. saatte 40 mm., periferik yayma; eritrositler hipokrom, mikrositer, trombosit kümeleşmesi normal, parçalı % 34, çomak % 30, miyelosit % 12, lenfosit % 24. Diğer rutin kan tetkikleri normal. EKG'de sinüs taşikardi dışında özellik saptanamadı. Akciğer ve 3 yönlü servikal grafiler normal.

Hasta bu bulgu ve belirtilerle üst GİS kanaması olarak tedaviye alındı. Kanaması kesildi. Çekilen mide-duodenum grafisi normal olarak değerlendirildi. Yapılan KBB konsültasyonu sonucu anterior rinoskopide nasal mukozada hiperemi, orta mealarda pürülan sekresyon ve postnasal maksiller drenaj ile aktif sinüsit tablosu saptandı. Boyundaki kitleler lenfadenopati olarak değerlendirildi. Waters grafisinde maksiller sinüslerde havalanmada azalma ve mukozada kalınlaşma gözlemlendi. Kemik iliği incelemesinde kırmızı seri hiperplazisi dışında belirgin özellik bulunamadı. Kemik iliğinde patolojik hücre bulunmadığı için periferik yayma özelliği lokomoid reaksiyon olarak değerlendirildi. Yapılan boyun ultrasonografisinde; her iki submandibüler bölgede parotis kuyruğunun hemen altından başlayıp yanlarda sternoklavikoidomastoid adale ön kenarları ve derin planda da skalen adaleler ile sınırlı, aşağıda tiroid bezi üst kenarlarına kadar uzanan, septalarla ayrılmış, 7.5 x 3.5 cm ebadlarında birbirleriyle irtibatlı hipokojen lezyonlar tesbit edildi

(Resim-2). Olayın bilateral abse olabileceği kanısına varılarak tekrar KBB kliniği ile konsülte edildi ve cerrahi girişim ile abseler boşaltıldı. Abse materyali kanlı agar, eosin metilen blue ve tioglukolatlı buyyona ekildi. Kültür sonucu Klebsiella, E. coli ve anaerob streptokok olarak geldi. Postoperatif dönemde penisilin + kloramfenikol uygulandı. Hasta takiplerinde herhangi bir yakınma söz konusu olmadı.

## TARTIŞMA

DBİ'nin görüldüğü potansiyel alanlar, infeksiyonun giriş yolları, klinik bulgu ve belirtiler tablo-1'de özetlenmiştir (4, 5, 6).

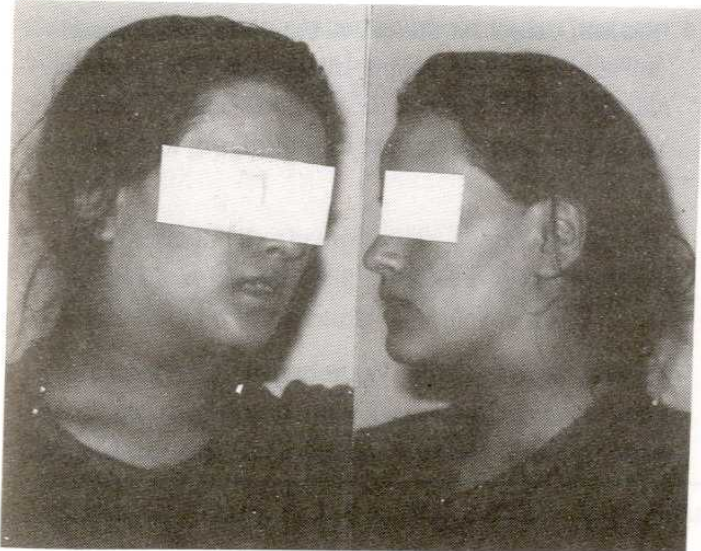Mikroorganizmalar normalde steril olan derin dokulara mukozal bariyerin kırılması, lenfatik ya da hematogen yolla girer (5, 6). Olguların çoğunda olaya anaeroplara karışır; dokuda gaz yapar. Bu nedenle operasyon sırasında pis koku vardır, doku nekrozu gözlenir. Kültürde genellikle mikst oral flora ajanları tesbit edilir. Sık rastlanan anaeroplara Fuzobakterium nukleatum, Bakteroides melaninogenikus, peptostreptokoklar gibi mikroaerofilik streptokoklardır. Streptokokus pyogenes, streptokokus pnömonia, Hemofilus influenza, E.Koli ve stafilokoklar ise kültürde sık karşılaşılan aeroplara örnektir (4, 5, 6, 7).

Tam anamnez ve fizik muayene ile konur. Hastada üşüme, titreme, ateş ve halsizlik vardır. Boyun enjeksiyonlarında abse akla gelmelidir. Tanıda boyun radyografisi, ultrasonografi, bilgisayarlı tomografi, magnetik rezonans görüntüleme ve iğne aspirasyonundan yararlanılabilir. Yan servikal grafilerde hava yollarında daralma retrofaringeal alan ve epiglotttaki patoloji gösterilebilir. Ayrıca servikal grafilerde anaerob patojenlerin neden olduğu gaz gölgeleri de gözlenebilir. Diş filmleri odonotojenik hadiseleri ekarte eder. Özellikle grafi yumuşak doku dansitesinde çekilmiş ise bu bölgelerdeki koleksiyon görülebilir (5, 6). Retrofaringeal ve prevertebral enfeksiyonlarda lateral boyun grafisinde vertebral önündeki yumuşak doku gölgesi C-2 seviyesinde 17 mm'den fazla, C-6 seviyesinde 29 mm'den fazla ise anlamlıdır (8). Ultrasonografi kitlelerin vasfı ve sınırları hakkında bilgi verir de her zaman abse ve lenf bezi ayırımı olası değildir. İnce iğne aspirasyonu abseyi doğrular ve kültür almak için kullanılır. Aspirasyonun

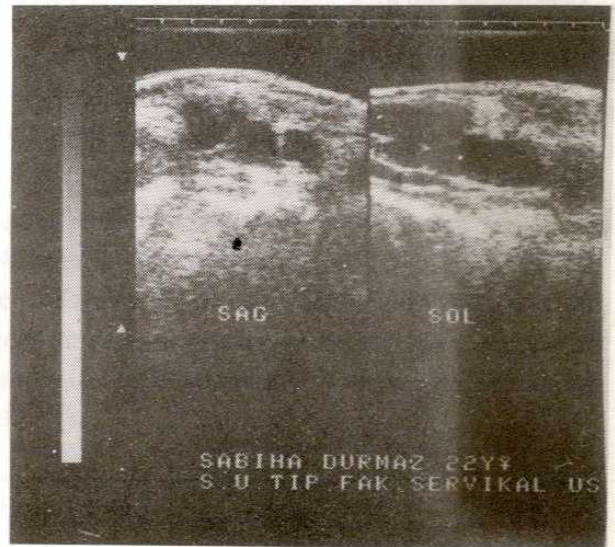


Tablo 1. Derin boyun enfeksiyonlarında lokalizasyona göre primer enfeksiyon odağı ve klinik bulgular.

<b>DERİN BOYUN ALANI</b>	<b>PRİMER ENFEKSİYON ODAĞI</b>	<b>KLİNİK BULGU VE KOMPLİKASYONLARI</b>
<b>1- Submandibuler</b> (Ludwig anginası) a- Submaksiller b- Sublingual	odontojenik enf., dil ağız tabanı, tükürük bezi, enf.	ateş, titreme, trismus, disfaji, ağız tabanı ve submandibuler bölgede şişlik. Komp.: Dispne, aspirasyon pnomonisi, mediastinit.
<b>2- Temporal alan</b>	odontojenik enf., petroz apeks ve mastoid enf.	ateş, trismus, optik nörit, proptoz ve sellülit.
<b>3- Parotid alan</b>	stomatid, eksternal otit, tükürük bezi enf, tükürük bezi enf.	parotid alanda şişlik, stenon kanal ağızından pü gelmesi.
<b>4- Mastikatör alan</b>	stomatid, eksternal otit, tükürük bezi enf. tükürük bezi enf.	ateş, ağrı, trismus, disfaji, farengial şişlik ve ramus mandibula çevresindeki şişlik.
<b>5- Lateral faringeal alan (parafaringeal)</b>	Peritonsiller abse, odontojenik enf., petrozit derin parotis abseleri, penetre yaralanma, tonsillektomi sırasında lokal aneztesi uygulanması	ateş, trismus, lateral boyun şişliği. Komp: asfiksi,sepsis karotid şift içine enfeksiyon yayılımı, erezyona bağlı hemoraji, int. Juguler ven trombozu, IX, X, XI, XII. kraniyal sinir tutulumu.
<b>6- Retrofarengeal alan</b>	nasofarenks, burun, sinüs inf. ve travma.	genellikle 3-4 yaş arası çocuklarda görülür. Odynofaji, disfaji, ses değişikliği, orafarenks mukozasında şişlik. Komp. : solunum yolları obstrüksiyonu, aspirasyon pnömonisi, mediastenit.
<b>7- Prevertebral alan</b>	vertebra tbc.	bulgu ve belirtiler yukarıdaki gibidir.



Resim 1.



Resim 2.

negatif olması abseyi ekarte ettirmez (5, 6). Bilgisayarlı tomografi ve magnetik rezonans görüntüleme lezyonun sınırlarını, karotid arter ve kraniyal sinir tutulumlarını göstermede; cerrahi tedavinin planlanmasında son derece yararlıdır (9).

Tedavi antibiyotik ve cerrahi drenajdan ibarettir (5, 6). Antibiyotik tedavisinde penisilin ilk tercih edilmesi gereken antibiyotiktir. 6 saatte bir 6-16 milyon Ünite kristalize penisilin önerilmektedir. Sefalosporinler penisilin yerine kullanılabilir. Santral sinir sistemi profilaksisi için kloramfenikol tedaviye eklenebilir. Kültür yapma olanağı var ise buna göre tedavi idealdir. Tedavi en az 10-14 gün sürmelidir (4). Tedaviye karşın semptomlar devam ediyor ve 24-48 saat içerisinde kontrol altına alınamıyorsa cerrahi tedavi yapılmalıdır (2). Cerrahi hayat kurtarıcı bir işlem olup, kozmetik sonuçlar ikinci plana itilerek geniş insizyonla yapılmalı ve abse drene edilmelidir. Drenajda tüm kompartmanlar açılmalı, kaviteye dren konularak 3-4 gün süre ile lezyon hidrojen peroksit ve antibiyotikli serum ile irrigasyon sağlanmalıdır. Cerrahi için anatomik nirengi noktası hyoid kemiğidir.

Anterior fasial mesafe enfeksiyonları hyoidin üzerinde olup, aşağıya inmez (4, 5, 6).

Sunduğumuz hasta GİS kanaması nedeni ile kliniğimize başvurmuş olup hikayesi incelendiğinde 1 ay öncesi başlayan boğaz ağrısı ve ateş anamnezi alınmaktadır. Hasta uzun süre kısmen etkisiz antibiyotik kullandığı için primer enfeksiyon odağı eradike edilememiş ve bilateral submadibuler abse oluşmuştur. Ancak antibiyotik baskısında olduğu için DBİ'na özgü klinik tablo ortaya çıkmamıştır. Hasta muhtemelen kullandığı ilaçlara bağlı olarak gelişen GİS kanaması sonucu yatırılmıştır. GİS kanaması ile boyundaki kitleler lenfadenopati olarak değerlendirildiği için kanama nedeni olarak öncelikle hematolojik bozukluklar düşünülmüş, ancak kemik iliği incelemesinde patolojik hücre saptanamayınca, ultrasonografi sonucu DBİ akla gelmiştir.

Özellikle günümüzde gelişigüzel kullanılan antibiyotiklerle tablonun maskelenebileceği ve fatal komplikasyonların ortaya çıkabileceği her zaman göz önünde bulundurulmalıdır.

## KAYNAKLAR

1. Patterson HC, Kelly JH, Strome M. Ludwig's angina: An update. *Laryngoscope* 1982; 92: 370-8.
2. Beck HJ, Salassa JR, McCaffrey TV, Hermans PE. Life-threatening soft-tissue infections of the neck. *Laryngoscope* 1984; 94: 354-62.
3. Finch RG, Snider GE, Sprinkle PM. Ludwig's angina. *JAMA* 1980; 243: 1171-3.
4. Shumrick KA, Sheft SA. Deep neck infections. In: Paparella MM, SHumrick KA, eds. *Otolaryngology*. Philadelphia: WB Saunders, 1991: 2545-63.
5. Kaplan HJ, Erchel BS. Deep neck infections. In: English GM, ed. *Otolaryngology*. Philadelphia: Harper and Row, 1983: 1-35.
6. Kaplan JN, Weymuller EA. Deep neck infections. In: ates GA, ed. *Current therapy in oral-head and neck surgery*. Philadelphia: BC. Decker Inc, 1984: 281-7.
7. Bartlett JG, O'Keefe P. The bacteriology of perimandibuler space infections. *J Oral Surgery* 1979; 37: 407-9.
8. Barratt GE, Koopmann CF, Coulthard SW. Retropharyngeal abscess-A ten year experience. *Laryngoscope* 1984; 94: 455-63.
9. Hall MB, Arteaga DM, Mancuso A. Use of computed tomography in the localization of head-and-neck-space infections. *J Oral Maxillofac Surg* 1985; 43: 978-980.



## DERLEME

# HEMODİYALİZ İÇİN ARTERIA BRAKİALİS VE VENA BRAKİALİS ARASINDA ARTERİO-VENÖZ FİSTÜL

Dr. Al ACAR\*, Dr. Recai GÜRBÜZ\*, Dr. Esat M. ARSLAN\*,  
Dr. Ercüment Y. ACARER\*, Dr. Şenol ERGÜNEY\*, Dr. Şükrü ÇELİK\*

\*\* S.Ü.T.F. Üroloji Anabilim Dalı

## ÖZET

Kliniğimizde kronik renal yetmezlik gelişmiş hastaları hemodiyalize hazırlamak amacıyla foveola radialis veya fossa antekübite yüzeysel venlerle bölgelerinde lokalize arterler arasında latero-lateral fistül uygulamaları yapılmaktadır.

Yüzeysel venlerin elverişli olmadığı 4 vakamızda fossa antekübite derin daranlar arasında (Arteria brakialis-Vena brakialis) fistül rekonstrükte edildi. Derin ve yüzeysel venler arasındaki venöz bağlantı aracılığıyla yüzeysel venlerde ortalama 30 gün içinde hemodiyalize imkan verecek derecede genişlemeler saptandı.

Anahtar Kelimeler: Arterio-venöz fistül, vena brakialis.

## SUMMARY

### *Arteriovenous Fistula Between Arteria Brachialis and Venae Brachialis For Hemodialysis*

In order to prepare the patients who had developed chronic renal failure to hemodialysis, latero-lateral arteriovenous fistula application was applied among the localized arteria.

In 4 cases in which superficial vein weren't sufficient (arteria brachialis-venae brachialis) was reconstructed among the deep vessels in fossa antecubiti. It was observed that there were some enlargements which made the hemodialysis possible on the superficial veins by means of the venous connection between deep and superficial veins in 30 days.

Key Words: Arteriovenous fistule, venae brachialis.

## GİRİŞ

Kronik böbrek yetmezliğinin tedavisinde, hemodiyaliz kabul edilmiş bir tedavi metodudur. Hemodiyaliz, böbrek transplantasyonuna kadar, hastanın hayatın devam ettirmesini sağlar. Uzun vadede hemodiyalizin başarılı olabilmesi, vasküler sisteme yapılan şant ve fistül girişimlerinin başarılı olmasına bağlıdır (1).

1943'lerdeki ilk hemodiyaliz uygulamalarında, her tedavi için bir periferik arter ve ven kullanılıyor, uygulama sonunda da bunlar bağlanıyordu (2).

Hemodiyaliz için perkütan femoral veya subklavien ven kateterizasyonu hemen kullanılabilen geçici kan dolaşımına giriş metodudur. Burada femoral veya

subklavien ven kanalıyla inferior veya superior vena kavaya kateter yerleştirilir. bu teknik, akut böbrek yetmezliğinde veya ileride şant ve fistül oluşturulması için periferik damarların feda edilmemesi gereken böbrek yetmezliklerinde ya da pulmoner ödemli hastalarda uygundur (3).

V. subclaviyaya kateter konulması güçtür ve a. subclavia delinmesi ile gelişen plevral hematoma, superior vena cava perforasyonu, pnömotoraks ve subklavien ven tromboflebiti gibi major komplikasyonları vardır. Ancak subklavien ven kateterinin yerinde bırakılarak hastanın ambulasyonuna ve dışardan hemodiyaliz takibine imkan vermesi gibi avantajları vardır (4).

Haberleşme Adresi: Yrd. Doç. Dr., S.Ü.T.F. Üroloji Anabilim Dalı, KONYA.



Arteriovenöz şant, akut böbrek yetmezliği gelişmiş hastalarda gerekli bir kaç seanslık diyaliz uygulamalarında gerekli olan yüksek kan akımı sağlayan diğer bir seçenektir. Kısa ömürlüdür. Çünkü uzun süre kullanılırsa infeksiyon riski yüksektir (1,4-6). Kronik diyaliz hastaları için pek arzu edilmez.

1966'da arteriovenöz fistülün uygulamaya konulması ile, hemodiyalizde majör bir hamle yapıldı (4). Doğal ven fistülünün ömrü şantın en az üç mislidir ve infeksiyon oranı şanttan on kat daha azdır. Fistülde esas olarak yalnız anastomoz için birbirine yakın yeterli arter ve ven gereklidir. Genellikle bilek bölgesinde cephalik ven ve radial arter arasında (Brescia-Cimino) 1,4,6.-10) veya bazilik ven ile ulnar arter arasında uygulanır (4,6-8). Son zamanlarda ön koldaki fistülün modifikasyonu olarak distalde snuffbox (foveola radialis) lokalizasyonları bildirilmektedir (10, 11). Yukarı kolda brakial arter ve cephalik ven arasında veya ayakta safenöz venle femoral arter arasında fistül yapılabilir (1,4). Ön kolda bacadan alınan safenöz venin (loop halinde) antekübital arter ve ven arasında köprü sağlanması esasına dayanan fistül de yapılabilmektedir (4).

Arter ve venin proksimalinin kapalı olduğu durumlarda bunlardan istifade mümkün olmaz. Bu durumlarda birçok protez subkutan kondüler (conduit) kullanılabilir. Bunlar insan umblikal venleri, sığır arter greftleri, dacron greftleri ve politetrafloroethylene (PTFE) greftlerdir. Köprü ve kondü işlemlerinin doğal arteriovenöz fistüller ile mukayesesinde bunlarda tromboz ve infeksiyon riskinin fazla olduğu, daha önemlisi greft ömrünün az olduğu görülmektedir (1,4,7,9).

Biz yüzeysel venlerin elverişli olmadığı dört vakada fossa antekübite derin damarlar arasında (A. brakialis V. brakialis) fistül oluşturduk.

### VAKA TAKDİMİ

Vaka 1: 52 yaşında erkek hasta. Kronik böbrek yetmezliği nedeniyle hemodiyaliz planlanan hastaya önce bilek bölgesinde, %2'lik Citanest infiltrasyon anesteziinden sonra, radial arter ile cephalik ven arasında fistül oluşturulmak istendi. Ancak bu damarlar elverişli değildi. Daha sonra fossa antekübite araştırıldı. Yüzeysel damarlar tromboze idi. Bunun üzerine brakial

arter ve brakial ven arasında laterolateral fistül oluşturuldu. Sütür materyali olarak, yuvarlak çift iğneli, nonabsorbabl, 7-0 prolene kullanıldı. Oluşturulan fistülün uzunluğu 8 mm kadardı. Postoperatif dönemde antibiyotik ve antiagregan kullanıldı.

Vaka 2: 54 yaşında kronik böbrek yetmezlikli erkek hasta. Daha önce foveola radialiste oluşturulan fistülde başarılı olunamamış. Biz fossa antekübite fistül oluşturmak istedik. Ancak yüzeysel damarlar tromboze idi. Bunun üzerine brakial arter ve brakial ven arasında laterolateral fistül oluşturduk. Bunda da aynı sütür materyalini kullandık ve postoperatif dönemde antibiyotik ve antiagregan kullandık.

Vaka 3: 64 yaşında kronik böbrek yetmezlikli bayan hasta. Muayenede hastada foveola radialiste fistüle uygun damar tesbit edemedik. Bu nedenle fossa antekübite fistül oluşturmak istedik. Yüzeysel damarların tromboze olduğunu görünce brakial arter ve brakial ven arasında fistül oluşturduk. Bu hastamıza da yukarıdaki sütür materyalini, antibiyotiği ve antiagregan tedaviyi uyguladık.

Vaka 4: 43 yaşında kronik böbrek yetmezlikli erkek hasta. Daha önce el bileğinde oluşturulan fistülü tromboze olan hastanın fossa antekübiteki yüzeysel damarlar tromboze idi. Bunun üzerine brakial arter ve brakial ven arasında fistül oluşturduk. Bu hastamızda da yuvarlak çift iğneli, nonabsorbabl, 7-0 prolene kullandık. Postoperatif dönemde antibiyotik ve antiagregan tedavi uyguladık.

Tüm hastalarda operasyondan yaklaşık 30 gün sonra yüzeysel venlerde hemodiyalize imkan verecek genişlemeler belirledik.

Hastalarımız ortalama 1 yıl süreyle takip edildi. Hiç birinde erken ya da geç komplikasyon görmedik.

### TARTIŞMA

Hemodiyaliz uygulamalarının esası 1914-1915 de George Haas'ın hayvanlar üzerindeki çalışmalarına dayanmaktadır (9). 1960'larda Belding Scribner progresif renal yetmezliği mevcut bir hastanın kan dolaşımına devamlı giriş sağlayarak periodik diyalizle hayatını devam ettirebileceği hipotezini ortaya atmıştır (9). Wayne Quinton isimli bir mühendisin katkılarıyla



Quinton-Scribner arteriovenöz şantı geliştirilmiş ve bu şantla kronik hemodiyaliz uygulamaları başlamıştır (9).

Hemodiyalizde kullanılan internal arteriavenöz fistül, dializatöre kolay bağlanan, uzun süreli fonksiyon yapabilen, komplikasyonu minimale indirilmiş ve şant kadar volümü fazla olmayacak bir yapıya sahip olmalıdır. Bu özelliklerdeki arterovenöz fistül yeri, hastalığın kronik olması ve gelecekteki vasküler girişimlere yer bırakılması maksadı ile mümkün olduğunca periferden yapılmalıdır. Böylece arterialize olan venler, kan alınmasına ve yine diyalize edilmiş kanın daha proksimalden tekrar verilmesine imkan sağlarlar (10).

Cimino fistülü uygulamasının kolay ve basit olması, açık kalma süresinin uzunluğu (ortalama 25 ay -120 ay), kalbin dakika hacmini az artırması (%10-15), komplikasyonlarının azlığı ve geniş bir ponksiyon yüzeyi sağlaması gibi üstünlükleri nedeniyle tercih edilmelidir (1, 10).

Fistülde dikkatli bir intimal yaklaştırma, iyi sütür

teknigi ve anastomozdaki daralmayı giderme için dikkatli olma, erken tromboz riskini azaltır (1,10).

Bizim vakalarımızda tromboz görülmedi.

Cimino fistülünde tercih edilen lokalizasyon el bileği ve ön koldaki perifer arterlerdir. A. brakialise ait fistüller 6 mm'yi geçerlerse yüksek seviyeli perifer steal sendromu ve trofik bozukluk gösterebilir (10).

Daha fazla bir damar sisteminde ponksiyon imkanı sağladığından, snuff-box veya foveola radialis lokalizasyonundaki fistüller tercih edilmelidir. Ancak periferik venlerin gelişim kusuru veya bu bölgelerin daha önce başarısız kullanımları durumlarında, sekonder bir yöntem olarak fossa antekübiti lokalizasyonunda a. brakialis ile yüzeysel venler arasında fistül oluşturulmalıdır.

Ancak fossa antekübitedeki yüzeysel venlerin de fistüle elverişli olmadığı durumlarda brakial arter ve brakial ven arasında fistül oluşturulabilir. Derin venlerle yüzeysel venler arasındaki bağlantılar aracılığıyla ortalama 30 gün içinde, yüzeysel venlerde, hemodiyalize elverişli genişlemeler oluşabilir.

## KAYNAKLAR

1. Türel, O.: Hemodiyaliz için damar girişimleri, organ Transplantasyonları, Fatih Gençlik Vakfı Matbaa İşletmesi Çağaloğlu, İstanbul, Türkiye, 1985; 82-106.
2. Quinton, W.F., Dillad, D., Scribner, B.j. Cannulation of blood vessels for prolonged hemodialysis, Trans. Am. Soc. Artif. Intern Organs. 1960; 6: 104.
3. Gürbüz R., Acar A., Yılmaz K., Semerciöz, A., Öztürk A., Bozoklu, H., Sututan V. Hemodiyaliz için damar girişimleri, Türk Üroloji Dergisi, 1990; 11: 468-71.
4. Barry M, Brener M.D., Flayd C., Rector Jr. M./: Vascular Acces, THE Kidney Philadelphia: W.B. Saunders Company 1936; 11: 1799-802.
5. Blandy J., MA., DN., MCh., FRCS.: Haemodialysis Lecture Nctes on Urology, Third Edition 1984; 135-6.
6. Bland, J.: Acress for dialysis, operative Urology, 1986; 86-8.
7. Barry, J.M.: Dialysis access surgery, Urologic Surgery, Philadelphia: Lippincott Company, 1985; 315-27.
8. Khalid, MH.: Angioaccess, Replacement of Renal Fonction BY Dialysis, Boston: Martinus Nijhoff publishers, 1983; 171-85.
9. P.R.F., Bell: Vascular Access for hemodialysis, Clinical Dialysis. Appletion-Century-Crofts, U.S.A., 1984; 35-51.
10. Yeniterzi M., Gürbüz R., Yüksek T., Solat H., Ersöz A., Akkoç O: Hemodiyalizde Brescia-Cimino arteriovenöz fistülü, Selçuk Üniversitesi Tıp Fakültesi Dergisi, 1988; 189-94.
11. Megihan JT, Mc Alexander, RA: Snuffbox arteriovenous fistula for hemodialysis. Amer. J. Surg. 1982; 143: 252.



## KOLONİ STİMLAN FAKTÖRLER

Dr. Hilal KART, Dr. A. Zeki ŞENGİL, Dr. Bülent BAYSAL

\* S.Ü.T.F. Mikrobiyoloji ve Klinik Mikrobiyoloji Anabilim Dalı

Bağışık yanıtın düzenlenmesinde, antijenik uyarıyı alıp aktive olan, çeşitli hücrelerden salgılanan hormon benzeri maddelere genel olarak sitokinler; bunlardan lenfositler tarafından salınanlara lenfokinler, mononükleer fagositler tarafından üretilenlere monokinler adı verilir (1, 2, 3).

Sitokinler immun sistem tarafından salgılanan; interferon, tümör nekroz faktör (TNF), interlökin (IL) ve koloni stimulan faktör (CSF) gibi düşük moleküler ağırlıkta proteinlerdir (3). Koloni stimulan faktörler; granülosit koloni stimulan faktör (G-CSF), makrofaj koloni stimulan faktör (M-CSF) ve granülosit-makrofaj koloni stimulan faktör (GM-CSF) olarak isimlendirilirler. CSF'ler stem cell hücrelerinin büyüme ve farklılaşmasını sağlayan hormonal büyüme faktörleridir. Antijenle uyarılan aktive T lenfositlerince salınarak makrofajların etkilenmesine ve interlökin salmalarına ve böylece bağışık yanıtta gerekli mediatörlerin aktivite kazanmalarına yol açarlar (1, 2, 4-6).

İnterlökinler bağışık yanıtta indirekt rol oynayan ve bazı olayları çabuklaştıran lenfokinlerdir. Bunlardan IL-3 (multi-CSF)'ün CSF'lerle çeşitli ilişkileri olduğu ileri sürülmektedir (1, 3). IL-3, 20-26 KD ağırlığında, T lenfositlerince salgılanan, kemik iliğinde mast hücreleri de dahil, nötrofil, monosit, eozinofil ve bazofil gibi birçok hücre tipinin diferansiyasyonunu ve olgunlaşmasını sağlayan hemopoetik bir sitokindir. IL-3'ün GM-CSF'e benzediği fakat major rolünün erken stem cell proliferasyonu olduğu, CSF'lerin ise hemopoetik sistemde oluşan çeşitli ürünlerin son safhasındaki büyüme ve farklılaşmada görev aldıkları gösterilmiştir (7).

CSF'ler progenitor (öncü) hücrelerin, özellikle fonksiyonel nötrofil ve monositlerin proliferasyonunu ve farklılaşmasını sağlarlar; kemik iliğinden periferik sirkülasyona matür nötrofillerin salınmasını stimüle ederek matürasyon hızını artırırlar (4). GM-CSF'ün giderek yükselen konsantrasyonlarının megakaryosit, eozinofil ve eritroid hücre büyüme ve farklılaşmasını stimüle ettiği gösterilmiştir (5).

CSF'lerin etkileri karşılaştırıldığında, GM-CSF'in diğerlerinden daha etkili olduğu bulunmuştur (8). Ayrıca bazı insan CSF'leri rekombinant DNA teknolojisi ile E. coli ve memeli hücrelerinden izole edilmiştir (4, 5).

CSF'lerin etkilerinin tek tip reseptör içeren bir sinyal sistemi ile başlatıldığı sanılmaktadır ve serum CSF konsantrasyonunun, hücre siklusu uzunluğunu tespit ettiği saptanmıştır (5).

Doğal G-CSF ve hamster overlerinden elde edilen rekombinant G-CSF'in yapısı cDNA klon yöntemiyle yapısal ve biyolojik olarak karşılaştırıldığında, her ikisinin de aminoasid dizilişinin aynı olduğu, molekül için gerekli konfigürasyonun disülfid köprüleriyle sağlandığı ve arada O-glikoz bağının bulunduğu saptanmıştır (5, 9, 10). Bu şeker bağı CSF'lerin yapısal stabilitesi için önemlidir; CSF'i polimerizasyondan ve yapısal bozulmalardan korur (10).

G-CSF'in rolünün daha iyi anlaşılması için sağlıklı insanlarla, değişik hasta grupları arasında yapılan çalışmalarda (11, 12) G-CSF'in serum seviyeleri sağlıklı insanların % 88'inde 30 pg/ml'nin altında bulunmuştur. Buna karşılık idiopatik aplastik anemi, myelodisplastik sendrom, akut lösemi, kronik myeloid lösemi gibi hastalıklarda serum G-CSF seviyelerinin 46 pg/ml'den



Tablo 1: CSF'lerin çeşitli özellikleri

Kısa adı	Açık adı	Kontrol ettiği hücre tipi	Moleküler ağırlık	Nereden salgılandığı ve görevi
G-CSF	Granülosit koloni stimülan faktör	Granülosit (nötrofil) uyarımı	18-22 kD	Monosit ve fibroblastlardan salgılanır. Granülositlerin oluşmasını sağlar.
M-CSF	Makrofaj koloni stimülan faktör	Monosit ve makrofaj uyarımı	45-70 kD	Monosit, fibroblast ve endotel hücreleri tarafından üretilir ve makrofaj kolonilerinin oluşmasını sağlar
GM-CSF	Granülosit-makrofaj koloni stimülan faktör	Granülosit, makrofaj ve eozinofillerin büyüme ve farklılaşma	22 kD	T-hücreleri, endotelial hücreleri, fibroblast ve makrofajlardan salgılanır. Granülosit, makrofaj ve eozinofil kolonilerinin büyümesi ve farklılaşması için gerekli uyarıyı yapar. Tümör hücrelerinin olgun nötrofil ve eozinofiller tarafından sitolizini aktive eder.

2000 pg/ml'ye kadar çıktığı saptanmıştır. Bu sonuçlara göre, özellikle aplastik anemi gibi kan nötrofil sayısı ile serum G-CSF seviyeleri arasında ters ilişki tespit edilmiştir. Nötrofil sayısı düştükçe G-CSF seviyesi yükselmektedir. Buna karşılık bazı infeksiyon hastalıklarında ve akciğer kanserlerinde, kan nötrofil sayısı ile serum G-CSF seviyeleri arasında pozitif bir korelasyon olduğu da saptanmıştır. Bu sonuçlar G-CSF'in dolaşan bir nötrofilopoetin gibi önemli bir görev üstlendiğini göstermektedir.

CSF'lerin immunomodülatör etkileri bunların immunterapötik ajanlar olarak kullanılmasına yol açmıştır. Deney hayvanlarında yapılan çalışmalar CSF'lerin kandaki nötrofil sayısını yükselttiklerini, immun ve inflamatuvar cevapları düzenlediklerini, infeksiyonlarda etkili olduklarını ve anti-tümör etkinliklerinin bulunduğunu göstermektedir (13-17). CSF'ler lösemi ve lenfoma gibi hematolojik malignitelerde, myelodisplastik sendromda, bazı solid tümörlerde, nötropeni, anemi, agranülositoz gibi bazı kemik iliği hastalıklarında ve çeşitli infeksiyonlarda kullanılabilir (18-24). Bu kullanım alanlarından kemik

iliği transplantasyonu, kanser kemoterapisi, infeksiyon hastalıkları ve AIDS'deki uygulamalar şöyle özetlenebilir.

### Kemik iliği transplantasyonu:

Kemik iliği transplantasyonlarında sitokinlerin kullanımıyla myeloid progenitor hücrelerin proliferasyon kapasitesinde artma olduğu tespit edilmiştir (25). Kemik iliği transplantasyonu sonrası G-CSF enjekte edilen kobaylarda koloni forming unit (CFU) düzeyinin 7-14 gün içerisinde 2-3 katına, nötrofil sayısının ise 1-21 gün içerisinde 3-5 katına çıktığı gösterilmiştir (26). İnsanlarda yapılan bir çalışmada (27) kemik iliği transplantasyonu sonrası 6 hastanın 3'ünde GM-CSF enjeksiyonunu takiben, granülosit sayısının 7 misli arttığı, bunların 2'sinde enjeksiyondan 4 ve 7 hafta sonra granülosit seviyesinin tedavi öncesi seviyelere indiği gösterilmiştir. Bu çalışmada hastaların birinde ölüm ve 2'sinde hiç cevap alınamama görülmüştür. Bu da GM-CSF'e karşı oluşan cevapların hastadan hastaya değişebileceğini göstermesi açısından önemli görülmüştür. Rezidüel stem cell'i olmayan hastalarda ise



tek başına CSF kullanılmasıyla cevap alınamayacağı tespit edilmiştir.

### **Kanser kemoterapisi:**

Kanser kemoterapisinin en önemli yan etkisinin myelotoksisite olduğu ve kemoterapi sonrası nötropeni oluşan hastalarda bakteriyel ve sekonder fungal enfeksiyonların morbidite ve ölüm nedeni olabildiği saptanmıştır. Kemoterapi sonrası görülen myelotoksisite, kemoterapötik dozu kısıtlamakta ve nötropenik hastalarda, hastanede yatma süresini uzatıp, intravenöz antibiyotik tedavisini gerektirmektedir. GM-CSF'in bu durumda kemoterapi sonrası görülen nötropeni periyodlarını ve enfeksiyon komplikasyonlarını azalttığı ve böylece herhangi bir myelosupresif ilacın tam tedavi dozunda verilmesini sağladığı gösterilmiştir (27, 28). GM-CSF'in devamlı infüzyonunun melphalan ile oluşan nötropeni ve trombositopeniyi azaltmada etkili olduğu, akciğer kanserli bazı hastalarda kemoterapi tedavisinin, G-CSF infüzyonuyla desteklenmesinin nötropeniyi azalttığı tespit edilmiştir (27, 29). Ayrıca, G-CSF kemoterapi alan bir grup pediatrik malign tümörü olan vakada denenmiş ve hastalarda nötropeni periyotlarını azalttığı gibi kemoterapi sırasında diğer periferik kan elemanlarının etkilenmediği ve ateşin yükselmediği de gözlenmiştir (30).

### **İnfeksiyon hastalıkları:**

CSF'lerin enfeksiyon hastalıklarında nötrofil, monosit/makrofaj ve eozinofil fonksiyonlarını aktive ettiği yapılan çalışmalarda gösterilmiştir (27, 31). CSF'in granülopoez ve monopoezi stimüle ettiği fakat bazı dezavantajlarının olduğu da tespit edilmiştir. Bunlar; kemotaksisi azaltması, antikorla kaplı antijenlere bağlanmayı otoimmuniteye neden olacak kadar artırması ve granülosit migrasyonunu deprese etmesi gibi yan etkilerdir (31).

CSF'lerin T hücre proliferasyonunu ve fonksiyonlarını arttırdığı, kan dolaşımında ve infekte dokularda polimorf nükleer nötrofillerin sayısını arttırdığı, deney hayvanlarında yaşam süresini uzattığı, hücre içi enfeksiyonlarda parazitlerin sayısını azalttığı saptanmıştır (27, 31, 33). Yapılan çalışmalarda CSF'lerin S. aureus'a bağlı septik ölümleri engellediği, S.typhimurium ve P. seudomonas aeruginosa in-

feksiyonlarında ortalama yaşam süresini arttırdığı, T. cruzi ve L. donovani gibi kan parazitlerinde doza bağlı olarak hücre içi parazitlerinin sayısını azalttığı, M. tuberculosis ve M. avium gibi intraselüler bakterilerin çoğalmalarını da inhibe ettiği tespit edilmiştir. Bu etki immun yetmezliği olan hastalarda oldukça önemlidir.

### **AIDS:**

AIDS'in etkeni olan HIV'in lenfotropik özelliği nedeniyle sitokinleri çeşitli şekillerde etkilediği düşünülmektedir. Normal hemopoezi sağlayan T hücre, makrofaj ve mezenşim hücrelerinin HIV ile infekte olması sonucunda, sitokinlerin normal görevlerini yapamadıkları ve HIV ile infekte bireylerde anormal sitokin seviyeleri görüldüğü bildirilmiştir (34). AIDS'te ortaya çıkan lenfosit, monosit ve nötrofil sayısındaki ve fonksiyonlarındaki defektler, hastalarda görülen fırsatçı enfeksiyon ve neoplazmaların insidansını arttırmaktadır (27). CSF'lerin HIV'in meydana getirdiği sitopeni, nötrofil veya monosit fonksiyon bozukluklarında kullanımıyla, hastalarda düzelme görüldüğü ve zidovudine ile tedavi edilen hastalarda dolaşan nötrofil sayısını arttırdığı ve yan etkilerinin az olduğu saptanmıştır (35). GM-CSF, zidovudine ve alfa-interferon'un birlikte, Kaposi sarkomlu hastalarda kullanımının nötropeniyi hafiflettiği gösterilmiştir (34). CMV ile komplike olan HIV enfeksiyonunda retinite bağlı görme kaybı sık olarak meydana gelmektedir. CMV retinitinde gansiklovir sıkça kullanılmaktadır ve bunun da AIDS'li hastalarda büyük ölçüde myelosupresyona neden olduğu gösterilmiştir. Sadece gansiklovir ve gansiklovirle beraber GM-CSF verilen CMV retinitli AIDS'li hastalarda bir karşılaştırma yapılmış ve GM-CSF ile gansiklovir kombinasyonunun nötropeni periyodlarını azalttığı gözlenmiştir (34).

CSF'lerin, kanserli hastalarda kemoterapi protokolünün içinde yer alması, AIDS'li hastalarda azidotimidin ile beraber kullanılabilmesi ve özellikle aplastik anemili hastalarda nötropeniyi düzelttiğinin gösterilmesi, gelecekte CSF'lerin kullanımına açık olan verilerdir (4). Klinik çalışmalarda CSF'lerin kullanımı ile ilgili üç faktörün önemli rolü olabileceği düşünülmektedir. Toksik etkileri, antijenik özellikleri ve maliyeti (5). Gelecekteki çalışmaların daha çok



bu faktörlere yönelik olması klinik kullanımları açısından önemli görülmektedir. CSF kullanımından doğabilecek toksik sonuçlar önemlidir ve diğer ilaçlarla beraber kullanılıp kullanılmayacağına karar verilirken, potansiyel yarara karşılık yan etkilerinin de göz önünde bulundurulması gerektiği düşünülmektedir. Rekombinant CSF'lerin bazı formlarının antijenik olduğu kanıtlanmış olup, oluşan antikorların ortadan kaldırılması için de bazı teknikler geliştirilmiştir. Fakat yine de rekombinant CSF'lerin antijenitesi hakkındaki bilgiler azdır. Bu durumlarda ise şöyle düşünülebilir "eğer bir infeksiyon yaşamı tehdit ediyorsa ve durum oldukça kritik ise toksik etkiler veya antijenite ile ilgili durumlar önemliliğini yitirir veya daha az önemlilik arz eder." CSF tedavisinin maliyetinin yüksek olması içerdiği

farmasötik bileşkelere dolayı ise de gerçekte maliyetin çoğunu araştırma ve geliştirme için yapılan giderler oluşturmaktadır. CSF'lerin maliyetinin yüksek olmasına rağmen hastanelerde kullanımının kabul görmesi; dramatik ve yaşamı tehdit eden hastalıklarda uygulanabilir olması ve mortaliteyi önlemede halen kullanılabilir ajanlar olduklarının gösterilmesine bağlıdır.

CSF'lerin gelecekteki klinik kullanımları; hastalıklarda biyolojik olarak etkin ajanlar olduklarının kanıtlanmasına, toksik etkileri hakkındaki genel düşüncelere, etkinliklerinin devamlılığına ve farmasötik olarak maliyetleri gibi birçok faktöre bağlı olacağı düşünülmektedir (5).

## KAYNAKLAR

- 1- Abbas AK, Lichtman AH, Pober JS. Cellular and molecular immunology. Philadelphia: W.B. Saunders Company, 1991: 241-2.
- 2- Reeves G, Todd I. Lecture notes on immunology. Oxford: Blackwell Scientific Publications, 1991: 50-1.
- 3- Hill ADK, Redmond HP, Croke DT, Grace PA, Bouchier Hayes D. Cytokines in tumour therapy. Br J Surg 1992; 79: 990-7.
- 4- Herrmann F. G-CSF: status quo and new indications. Infect. 1992; 20(4): 183-8.
- 5- Metcalf D. The roles of the colony-stimulating factors in the treatment of infections. In: Neu HC, ed. Frontiers of infectious diseases, New antibacterial strategies. New York: Churchill Livingstone, 1990: 289-303.
- 6- Enelow RI, Sullivan GW, Carper HT, Mandell GL. Cytokine-induced human multinucleated giant cells have enhanced candidacidal activity and oxidative capacity compared with macrophages. J Infect Dis 1992; 166(3): 664-8.
- 7- Inge Olsson MD. The cytokine network. J Int Med 1993; 233: 103-5.
- 8- Djeu JY. Role of tumor necrosis factor and colony-stimulating factors in phagocyte function against candida albicans. Diagn Microbiol Infect Dis 1990; 13(5): 383-6.
- 9- Kubota N, Orita T, Hattori K, Oheda M, Ochi N, Yamazaki T. Structural characterization of natural and recombinant human granulocyte colony-stimulating factors. J Biol Chem 1990; 107(3): 486-92.
- 10- Oheda M, Hasegawa M, Hattori K, Kuboniwa H, Kojima T, Orita T. O-linked sugar chain of human granulocyte colony-stimulating factor protects it against polymerization and denaturation allowing it to retain its biological activity. J Biol Chem 1990; 265(20): 11432-5.
- 11- Watari K, Asano S, Shirafuji N, Kodo H, Ozawa K, Takaku F et al. Serum granulocyte colony-stimulating factor levels in healthy volunteers and patients with various disorders as estimated by enzyme immunoassay. Blood 1989; 73(1): 117-22.
- 12- Ueda K, Hanawa Y, Takaku F, Asano S, Tsukimoto I, Tsuchida M et al. The effect of recombinant human granulocyte colony-stimulating factor on childhood neutropenias. Rinsho Ketsueki 1991; 32(3): 212-20.
- 13- Yoshino T, Tamura M, Kawabe M, Nomura H, Imai N. Effects of recombinant human granulocyte colony-stimulating factor on neutrophil functions in aged animals. Br J Haematol 1992; 82(4): 667-70.
- 14- Humphreys JM, Rugman FP, Davies JM, Mimmagh P, Hart CA, Edwards JW. Effects of recombinant human granulocyte colony-stimulating factor on neutrophil function in vitro and in vivo following chemotherapy and autologous bone marrow transplantation. J Clin Lab Immunol 1991; 34(2): 55-61.
- 15- Matsumoto M, Tamura M, Matsubara S, Matsuno T, Ono M, Yokota T. Mechanism of protective effect of recombinant human granulocyte colony-stimulating factor on pseudomonas infection. Microbiol Immunol 1991; 35(6): 461-74.
- 16- Matsumoto Y, Saiki I, Murata J, Okuyama H, Tamura M, Azuma I. Recombinant human granulocyte colony-stimulating factor inhibits the metastasis of hematogenous and non-hematogenous tumors in mice. Int J Cancer 1991; 49(3): 444-9.
- 17- Kataumi S. Effect of granulocyte colony-stimulating factor on neutropenia after chemotherapy-Experimental studies using a model of murine lymphocytic leukemia. J Saitama Med School 1990; 17(4): 375-82.



- 18- Hanada T, Ono I, Hirano C, Kurosaki Y. Successful treatment of neutropenic enterocolitis with recombinant granulocyte colony stimulating factor in a child with acute lymphocytic leukemia. *Eur J Pediatr* 1990; 149(11): 811-2.
- 19- Gerhartz HH, Marcus R, Delmer A, Zwierzina H, Witte T, Jacobs A et al. Treatment of myelodysplastic syndromes and high leukemic risk with low-dose cytosine arabinoside plus granulocyte-macrophage colony-stimulating factor. *Infect* 1992; 20(2): 116-23.
- 20- Wolf M, Hauemann K. Experience with GM-CSF in the treatment of solid tumors. *Infect* 1992; 20(2): 111-5.
- 21- Ueda K, Hanawa Y, Takaku F, Asano S, Tsukimoto I, Tsuchida M et al. The effect of recombinant human granulocyte colony-stimulating factor on childhood neutropenias. *Rinsho Ketsueki* 1991; 32(3): 212-20.
- 22- Kojima H, Hasegawa Y, Shibuya K, Nakazawa M, Yoda Y, Abe T. Chronic idiopathic neutropenia improved by recombinant granulocyte colony-stimulating factor. *Jpn J Clin Hematol* 1990; 31(2): 189-93.
- 23- Stern AC, Jones TC. Role of human recombinant GM-CSF in the prevention and treatment of leukopenia with special reference to infectious diseases. *Diagn Microbiol Infect Dis* 1990; 13(5): 391-6.
- 24- Reed SG. Colony-stimulating factors in parasitic diseases. *Diagn Microbiol Infect Dis* 1990; 13(5): 387-9.
- 25- Schuster MW. Granulocyte-macrophage colony-stimulating factor: What role in bone marrow transplantation? *Infect* 1992; 20(2): 95-9.
- 26- Asono S, Shirafuj N, Ieki R, Matsuda S, Uemura N, Watari K et al. Therapeutic implication of human granulocyte colony stimulating factor in bone marrow transplantation. *Exp Hematol* 1985; 15(5): 521.
- 27- Scarffe JH. Emerging clinical uses for GM-CSF. *Eur J Cancer* 1991; 27(11): 1493-1504.
- 28- Laporte J, Fovillard L, Dovay L, Eugene-Jolchine I, Isnard F, Stachowiak J et al. GM-CSF instead of autologous bone-marrow transplantation after BEAM regimen. *Lancet* 1991; 338: 601-2.
- 29- Takada M, Fukvoka M, Ariyoshi Y, Furuse K, Niitani H, Ota K et al. The use of granulocyte colony-stimulating factor to shorten the interval between cycles of mitomycin C, vindesine, and cisplatin chemotherapy in non-small-cell lung cancer. *Cancer Chemother Pharmacol* 1992; 31(3): 182-6.
- 30- Tsukimoto I, Hanawa Y, Takaku F, Asano S, Ueda K, Tsuchida M et al. Clinical evaluation of recombinant human G-CSF in children with cancer. *Jpn J Clin Hematol* 1990; 31(10): 1647-55.
- 31- Freund M, Kleine HD. The role of GM-CSF in infection. *Infect* 1992; 20(2): 84-92.
- 32- Sullivan GW, Mandell GL. The role of cytokines in infection. *Cur Opin Infect Dis* 1991; 4: 344-9.
- 33- Yasuda H, Akiji Y, Shimozaoto T, Kasahara M, Kawada H, Iwata M et al. Therapeutic efficacy of granulocyte colony-stimulating factor alone and in combination with antibiotics against *Pseudomonas aeruginosa* infections in mice. *Infect Immun* 1990; 58: 2502-9.
- 34- Scadden DT. The use of GM-CSF in AIDS. *Infect* 1992; 20(2): 103-6.
- 35- Vander Wouw PA, Van Leeuwen R, Van Oers RH, Lange JM, Danner SA. Effects of recombinant human granulocyte colony-stimulating factor on leucopenia in zidovudine-treated patients with AIDS and AIDS related complex, a phase I/II study. *Br J Haematol* 1991; 78(3): 319-24.



## GEÇMİŞTEN GÜNÜMÜZE DERMATOGLİFİKLER

Dr. A. Bülent TURHAN\*, Dr. Metin ATASU\*\*, Dr. Ferhan PAYDAK\*

\* S.Ü.T.F. Tıbbi Biyoloji Anabilim Dalı

\*\* Marmara Üniversitesi Dış Hekimliği Fakültesi Tıbbi Biyoloji - Genetik Birimi

İnsanların parmak uçları, el ayası ve ayak tabanındaki deri düz olmayıp, değişik biçimde çizgi şekilleri gösteren oluklu bir yapısı vardır. Bu çizgi şekillenmelerine ve çizgiler ile ilgili çalışmalara dermatoglifik (derma=deri ve glyp'e=oymacık" derioymacığ") adı verilmiştir (1).

Arkeolojik çalışmaları derioymacıklarına olan ilgiyi ortaya çıkarmıştır. 2000 yıl önce parmak ucu çizgilerinin kimlik teşhisinde kullanıldığı, el ayasındaki şekillenmelerin sanatçılara eserlerinde, falcılara ise kişilerin kaderlerini okumada ilham kaynağı olduğu görülmektedir. Bu konuda ilk dökümanlar Çin'de bulunmuştur. Asur ve Babil halkının da konuya ilgi duydukları bulunan belgelerden anlaşılmaktadır (2).

Derioymacıkları ile ilgili bilimsel çalışmaların öncüsü Grew'dir (3). Malpighi parmak uçlarındaki şekillenmeleri çalışmış, parmak izlerinin sınıflandırılmasını ilk olarak Purkinje yapmıştır (2). Faulds'un çalışmalarından sonra parmak izleri kimlik saptanmasında daha sağlıklı bir şekilde kullanılmaya başlanmıştır (4). Galton dermal örneklerin morfolojisi, sınıflandırılması ve ırklara göre değişimiyle ilgili çalışmalara önderlik etmiş, bunu Wilder'in araştırmaları izlemiştir. Cummins 1936'da Down sendromlularda yaptığı çalışmasıyla derioymacıklarının tıptaki önemini göstermiştir (5, 6). Bu çalışmadan sonra tıp alanında derioymacıkları ile ilgili çalışmalar yaygınlaşmıştır. Günümüzde derioymacıkları birçok kalıtsal hastalık ve kromozom kusurunun belirlenmesinde yardımcı tanı yöntemi olarak kullanılmaktadır. Atasü, Türkiye'de

Down sendromluların derioymacıklarıyla yaptığı araştırmasıyla dermatoglifik çalışmaların öncüsü olmuştur (7).

Derioymacıkların embriyogenez ve genetiği

İnsan fötüsünün gelişimi sırasında derideki çizgilerin farklılaşması erken başlar. Çizgilerin şekillenmesi genetik olarak belirlenir ve ayrıca çevresel etkenlerden etkilenir. Fötal volar tomurcuklar her parmağın metakarpal kemiğinin proksimal ucunun üstünde, interdigital bölgeler, el ve ayağın volar yüzeylerinin tenar ve hipotenar bölgelerinde bulunan mezenşim dokusunun tepe, tümsek biçiminde oluşumlarıdır. İkincil fötal tomurcuklar proksimal falanklarda iki tanedir. Ayrıca, elin volar yüzeyinin ortasında bulunur (8). Bu tomurcukların şekillenmesi embriyo gelişiminin altıncı ve yedinci haftalarında ilk kez parmaklarda görülür. Bu tomurcuklar sonraki birkaç haftada fazla tümsekli görünümündedir. Tümsekler beşinci haftada tekrar küçülür ve altıncı haftada kaybolur. Bu süre içerisinde dermal çizgiler volar tomurcukların yerini alan özel örneklerle dönüşür. Bonnevie (9) volar tomurcukların büyüklük ve pozisyonları kadar tomurcukların yaygın olup olmamalarının da papiller çizgi örneklerinin şekillenmesinden sorumlu olabileceğini düşünmüştür.

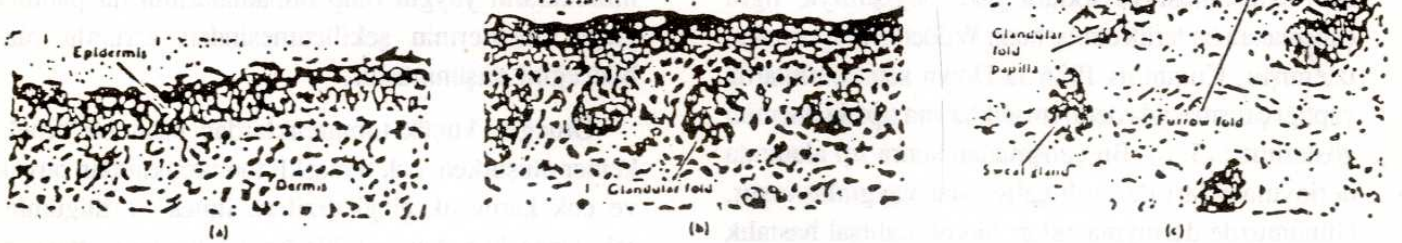
Örneğin, küçük tomurcuklardan basit bir örnek, kemer oluşurken, çok tümsekli tomurcuklardan büyük ve çok karmaşık çizgi dizileri, ilmek ve düğümler şekillenecektir. Aynı şekilde örnek bölgelerin ortasında bulunan şekillenme, düğüm parmak ucunun volar tarafında simetrik olarak yer alan fötal tomurcuklardan



oluşacak, örnek bölgelerinde bulunan asimetric tomurcuklar diğer örneklere, tomurcuğun pozisyonuna göre ulnar ilmek ve radial ilmeğe dönüşecektir.

Papiller çizgilerin embriyogenezi ayrıntılı olarak çalışılmıştır. Bu konuda son çalışmalar çizgi şekillenmesinden sorumlu gelişim mekanizması ve örneklerdeki farklılaşmanın belirlenmesi ile ilgili elctron mikroskopi çalışmalarıdır. Şekil 1'de 9. haftadaki fetal deri kısmını çizgi gelişim evrelerine göre izlemekteyiz. Çizgi şekillenmesi ile ilgili kritik evrenin fötüs yaklaşık 70 mm. uzunluğuna (C-R) geldiği sırada başladığı gösterilmiştir. Diğer bir deyimle çizgi şekillenmesi yaklaşık 3 aylık fötüsün gelişimlerinin tam olduğu evrede başlamaktadır. Epidermisin dış yüzeyi düzdür ve dalgalanma epidermisin bazal tabakasında görülür. Bu epidermis gelişimi dördüncü ayda stratum germinativum tabakasının koriuma doğru gelişmesi şeklinde, eşik oluşumu diye tanımlanır (Şekil 1-b). Korium epidermise doğru papillaların uzamasına neden olur. Bu epidermis girintileri daha sonra glandüler eşikler veya Hale'nin (10) sınıflandırmasına göre birincil çizgiler parmak

uçlarının lateral-distal tarafından medial- proksimal yöne doğru oluşur ve merkezsel girintiler gözlenmez. Tomurcukların çevresinde şekillenme devam eder ve son olarak tomurcuğun bütün yüzeyini örter (11). Gelişim devam ederken glandüler kırışıklıklar dallara ayrılır ve böylece sayıca çoğalma olur. Beşinci ayda kırışık oluşumundan sonra ter bezlerinin bulböz primordiumları korium kırışıklıklarının içe dönük derin noktalarında gözüktür. Primordium tübuler epitel kord gibi bağ dokuda gelişir ve sonunda katlaşır. Kısa bir süre sonra glandüler kanallar yukarıya doğru gelişmeye başlayarak altıncı ayda epidermis yüzeyine kadar gelişirler (11). Bu sürenin belirli bir evresinde ısı düzenlenmesi olmaksızın oluk girintileri veya Hale'ye (10) göre ikincil çizgiler glandüler kırışıklıklar arasında veya birincil çizgilerde gözüktür (Şekil 1-c). Bunların gelişimleri ter bezleri dışında glandüler kırışıklarda bir sonrakine paralel şekilde olur. Kırışıklıkların kökeninde görülen düzensizlikler ile kırışık oluşumu postnatal süreye kadar ikincil şekillenmeler şeklinde devam eder ve bu arada papiller çizgi şekillenmesi etkilenmez veya en azından ılımlı etki söz konusu değildir (11).



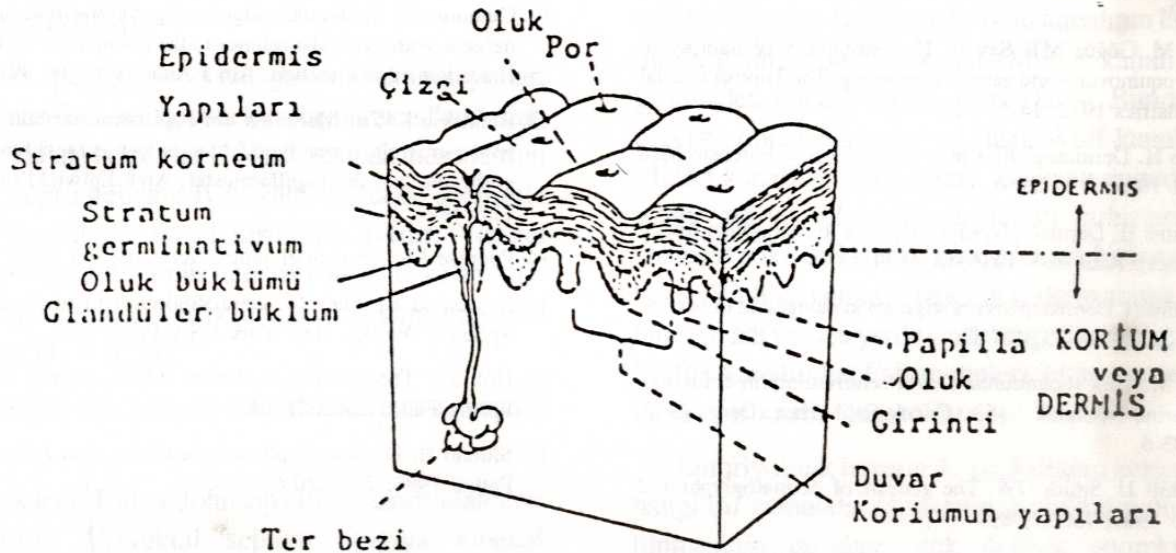
Şekil 1. 9 haftalık (a), 16 haftalık (b) ve 23 haftalık (c) fötüsün derisinden alınan kesitler (Penrose LS, Ohara-PT. The development of the epidermal ridges. J Med Genet 1973; 10: 201).



Epidermis çizgi örnekleri prenatal altıncı aydan sonra glandüler oluklar şekillendiği zaman ve ter bezi salgısı ve keratinizasyon başladıktan sonra tamamlanır. Bu evrede deri yüzeyindeki şekillenmeler örnekleri oluşturur. Stratum germinativumun girinti biçiminde oluklara ilişkin olarak epidermisin kırışık yüzeyi ve her epidermis çizgisi yukarıda glandüler bir girinti oluşturur (Şekil 2). Çizgilerin farklılaşması tomurcuk uçlarından proksimale doğru, radioulnar veya tibiofibular yönde olur (10). Ayaktaki epidermis çizgilerinin embriyogenezi eldekinin aynıdır. Ancak, her gelişim sürecinde her evre ikinci veya üçüncü haftanın sonunda olur.

Özel çizgi örneklerinin gelişiminden sorumlu faktörler ile ilgili birkaç hipotez ileri sürülmüştür. Cummins (12) dermal çizgi şekillenmelerinin fiziksel ve topografik gelişim kuvvetlerinin sonucu etkilendiğini belirtmiştir. Embriyogenezin ilk evresinde tansiyon ve basıncın epidermis çizgi dizilerinin yönünün belirlediğini düşünenler olmuştur. Bonnevie (13) parmak ucu örnekleri ile çevresel sinir dizileri arasında

ilişki olduğunu göstermiştir. Penrose (14) epidermis çizgi dizilerinin embriyo epidermisinde en geniş konveksite çizgisini oluşturduğunu ileri sürmüştür. Hirsch ve Schweichel (11) epidermis çizgi şekillenmesini açıklamıştır. Önceki gözlemler ve sözü geçenlerin değerlendirmelerine göre glandüler çıkıntılar oluşmadan önce düz epidermis-korium kenarının altında kan damarı ve sinir dizilerinde düzensizlik vardır. Bu araştırmacılar girinti ve çıkıntıların damar ve sinir çiftleri tarafından etkilendiğini göstermişlerdir. Yine bunlara göre, sinirler epitelyumda gelişmeye başladığı veya anormal çizgi gelişimi ile birlikte olduğu zaman epidermis ve sinir kusurları arasındaki ilişki vardır. Dokulara yetersiz oksijen gelmesinin, ter bezlerinin dağılım ve şekillenmesinden sapmaların, epitelyumun alt tabakasında hücre gelişimi ve keratinleşme düzensizliklerinin diğer faktörler gibi epidermis çizgi örneklerinin etkilendiği belirtilmiş ve ayrıca, fetal tomurcuklarda çevrenin basıncı ve özellikle parmak hareketleri kadar embriyo hareketlerini çizgi şekillenmesini etkileyebileceği düşünülmüştür (15).



Şekil 2. Epidermis ve dermis yapıları ile ilgili sınıflandırma ve çizgili derinin şematik görünümü (Penrose LS. Memorandum on dermatoglyphic nomenclature. Birth defects 1968; 4-3: 1).



İlk kalımsal çalışmalar epidermis çizgi örneklerinin genetik olarak kontrol edildiğini göstermiştir. İlk kez Galton ve Wilder bugün sayısız çalışma ile vurgulanan dermal örneklerin genetik niteliklerini açıklamışlardır (15). Tek yumurta ikizleri arasında derioymacığın özellik benzerliğinin fazla, çift yumurta ikizlerinde az olduğu saptanmış ve bu gözlemler ikizlerin tek yumurta ikizleri olup olmadıklarının belirlenmesinde önemli bulunmuş olup, yakın akrabalar arasında, akraba olmayan bireyler arasındakilerden daha fazla benzerlik oluşu yüzünden paternitenin saptanmasında tamamlayıcı bilgi olarak derioymacığın analizlerinin kullanılabilmesi gösterilmiştir, bireysel derioymacığın özellikleri genlerin tam veya tam olmayan penetrans ve değişik ekspresivitesi ile dominant, eksik dominant, resesif bir gen tarafından belirlendiği veya poligenik kalıtım şekli gösterdiği ileri sürülmüştür (15).

Derioymacığın analizlerinin objektif olması gerektiğinden araştırmacıların çoğu bir örnekteki veya iki nokta arasındaki çizgilerin sayımı veya açı ölçümleri gibi kantitatif derioymacığın özelliklerini değerlendirmişlerdir. Bu kantitatif yaklaşım derioymacıklarının belirlenmesinde, genetik etkinin anlaşılabilmesini sağlamıştır (16). Bugün derioymacığın özelliklerinin çoğunluğunun bireysel genlerin minik, eklemeli etkisi ile poligenik kalıtım şekli gösterdiği saptanmış bulunmaktadır ve kromozomların birbirinden ayırd edilmesinde kullanılan modern sitogenetik metodlar kromozom kusurları ile derioymacığın karakterleri arasındaki ilişkinin önemini vurgulamakta ve derioymacıklarını belirleyen gen lokuslarının saptanmasında öncülük etmektedir (17).

## KAYNAKLAR

1. Cummins H, Midlo C. Palmar and plantar epidermal ridge configuration (Dermatoglyphics) in European-Americans. *Am J Phys Anthropol* 1926; 9: 471-502.
2. Garuto RM, Plato CC. Fingerprints, palms, and soles: Historical transitions. *Birth Defects: Original Article Series* 1991; 27-2: 7-18.
3. Atasü M, Göğüş MT, Say B. The heritability of liability to talipes equinovarus and genetic counseling. *The Turkish Journal of Pediatrics* 1972; 14-1: 7-12.
4. Shiono H. Dermatoglyphics in medicine. *Am J Forensic Med Pathol.* 1986; 7-2: 120-6.
5. Cummins H. Dermatoglyphics Stigmata in mongolian idiocy (Abstract). *Anat Rec.* 1936; 64-3: 11.
6. Cummins H. Dermatoglyphics stigmata in mongoloid imbeciles. *Anat Rec.* 1939; 73: 407-15.
7. Atasü M. Türk toplumunda Down sendromlarının epidermis çizgilerine bakılarak teşhis. *Çocuk Sağl. Hast. Derg.* 1967; 10: 183-6.
8. Mulvihill JJ, Smith DW. The genesis of dermatoglyphics. *J Pediatr* 1969; 75: 579-89.
9. Boneive K. Studies on papillary patterns of human fingers. *J Genet* 1924; 15: 1-115.
10. Hale AR. Morphogenesis of volar skin in the human fetus. *Am J Anat* 1952; 91: 147-73.
11. Hirsch W, Schweichel JU. Morphological evidence concerning the problem of skin ridge formation *J Med Defic Res* 1973; 17: 58.
12. Cummins H. Epidermal -ridge configurations in developmental defects, with particular refence to the ontogenetic factors which condition ridge direction. *Am J Anat* 1926; 38: 89-151.
13. Bonnevie K. Zur Mechanik der Papillarmuster bildung. I. Die epidermis als formativer faktor in der entwicklung der fingerbeeren und der papillarmuster. *Arch Entwickl organ* 1929; 117: 384.
14. Penrose LS. Dermatoglyphics. *Sci Am* 1969; 221: 72.
15. Schauman B, Alter M. Dermatoglyphics in medical disorder. Springer -Verlag, New York USA 1976; 1-87.
16. Holt SB. The genetics of dermal ridges. Charles C. Thomas, Spring Field, Illinois 1968.
17. Shiono H. Dermatoglyphics in medicine. *Am J Forensic Med Pathol* 1986; 7-2: 120-6.



## IMPERFORE ANÜS, PERSİSTAN KLOAKA VE ÜROGENİTAL SİNÜS ÇIKIŞI OBSTRÜKSİYONU (İmperfore Anus, Persistent Cloaca, and Urogenital Sinus Outlet Obstruction)

Dr. Ali ACAR, Dr. Esat M. ARSLAN

\* S.Ü.T.F. Üroloji Anabilim Dalı

Anorektal malformasyonlar ortalama 4000-5000 yenidoğanın birinde görülür ve erkeklerde daha sıktır (1). Anüs, rektum ve ürogenital sistemin konjenital malformasyonları sıklıkla birlikte bulunurlar. İmperfore anüsle, enterik üriner fistüller, renal agenezis, üreteropelvik obstrüksiyon, üreterovezikal darlık, ve zikoüreteral reflü, kriptorşidi, ektopik vas deferens ve hipospadias gibi yapısal genitoüriner anomalilerin beraberliği gayet iyi bilinmektedir (2, 3). Bu patolojiler genellikle çocuk cerrahları tarafından tesbit edilirler. Ancak bu kompleks ve çözümünü zor klinik problemlerin teşhis ve tedavisinde ürologlar asıl rolü oynarlar. Uygun tedavi; normal ve anormal embriyolojinin bilinmesine, bu bozukluklarla beraber olan klinik problemlerin sınıflandırılmasına ve kesin patolojiyi belirleyecek teşhis çalışmalarının uygulanmasına bağlıdır (4).

### Embriyoloji

Üriner, genital ve distal gastrointestinal yollar, embriyonun 3.-5. haftasında kloaka olarak adlandırılan ortak bir kanala boşalırlar (1, 4). 8. haftada mesodermin aşağıya doğru gelişmesiyle, yani ürektal septumla kloaka ventral ve dorsal kısımlara ayrılır. Ventral kısımdan ürogenital sinüs gelişerek mesane ve üretrayı meydana getirecek, dorsal bölümden de rektum meydana gelecektir (1, 2, 4, 5).

Kloakanın son ayrılışını izah eden iki teori mevcuttur (4):

Klasik teori Bill ve Johnson (1958) tarafından ileri sürülmüştür. Ürektal septum aşağıya kloakal membrana doğru devam ederek, kloakal membranın rüptüre olmasıyla iki ayrı ekskretuar orifis meydana gelmektedir (4).

Stephens'e göre ise (1963), ürektal septum kloakayı ancak pubokoksigeal hatta kadar ayırmaktadır. 6.-7. haftalarda mesodermin orta hattan mediale doğru gelişmesiyle (Rathe kıvrımları) rektumdan üriner sistemin ayrılması tamamlanır (1, 4).

Ürektal septumun kaudala doğru genişlemesiyle perineal cisim gelişir ve perine önde ürogenital üçgen, arkada anal üçgene ayrılır. Erkeklerde iç ve dış genital kabartılar birleşerek anterior üretrayı oluştururlar. Kadınlarda bu kabartılar birleşmezler ve labia minörler ve labia majörler oluşur. Mesonefrik kanallar kloakaya lateralden bağlanırlar. Onlar üreter tomurcuğunu geliştirmek üzere yükselirler ve sıra ile metanefrik blastemden böbrek gelişimine neden olurlar. Mesonefrik kanalların distal ucu (Wolf kanalı) erkeklerde epididim, vas deferens ve seminal vezikülleri oluşturur. Kadınlarda ise atrofiye olur. Başlangıçta Wolf kanalının lateralinde duran paramezonefrik kanal (Müller kanalı) pelvise girmezden önce mediale çaprazlanır. Bundan sonra pelviste dört kanalın hepsi, dışta Wolf kanalları, içte Müller kanalları olmak üzere yan yana seyrederek. Bu arada sağ ve sol Müller kanalları birbirlerine iyice yaklaşır ve son kısımda birleşerek tek bir kanal halinde her iki Wolf kanalının ağızlaştığı yerlerin arasında Müller tümseği adı verilen yerde sinüs ürogenitalise ağızlaşırlar. Müller kanalından Fallop tüpleri, uterus ve vaginanın büyük bir kısmı oluşacaktır (1).

Embriyolojik hayatın 4.-12. haftaları arasındaki her hangi bir zamanda, kloakanın ürektal septumla bölünmesinin durması, çok değişik anorektal malformasyonlara sebep olacaktır. Anorektal, genital ve üriner sistemin embriyolojik gelişimindeki beraberlik, bu malformasyonların da sıklıkla beraber bulunmasına yol açar (1).



Duhamel'e (1961) göre aşağı uzantıların hatalı birleşmesi sonucu imperfore anüs, sakral agenezis ve genitoüriner kanalın yokluğu gelişebilmektedir. Embriyolojik spektrumun diğer ucunda kloakal membranın posterior kısmındaki rüptürde yetersizlik, imperfore anal membranla sonuçlanır (4).

Ürorektal septum desensüsü tamamlanmamışsa, desensüsün durduğu seviyeye bağlı olarak değişik anomaliler gelişecektir. Eğer erken ve yüksek seviyelerde durmuşsa kadınlarda üriner, genital ve intestinal sistemin açıldığı tek perineal çıkışlı ortak kanal olan kloaka görülecektir. Ürorektal septumun aşağı doğru gelişimi geç ve daha aşağı seviyede durursa erkeklerde yüksek supralevator lezyonlar meydana gelecektir. Posterior kloaka (rektum) ve anterior kloaka (ürogenital sinüs) arasındaki bağlantılar genellikle posterior üretra ve rektum arasındaki bağlantıyı göstermektedir (4).

Kadınlardaki yüksek lezyonlarda rektovezikal ve rektouretral fistüllerin nadir görülmesi Müller kanallarının araya girmesiyle izah edilebilir. Vagina oluştuğu zaman Müller kanalları birleşmiş ve inferior ürorektal septum ortaya çıkmıştır. Bu da üriner ve intestinal kanalların arasına yerleşmiştir. Bu nedenle kadınlarda yüksek seviyeli lezyonlarda rektovaginal fistüller görülecektir (4).

Embriyolojik hayatın erken devrelerindeki kötü gelişim, yakın komşuluk halindeki diğer organ sis-

temlerini de etkileyecektir. Ürorektal septumun araya girip kapatmasıyla ureter tomurcuğunun Wolf kanalına ulaşamaması, yüksek imperfore anüslü vakalarda renal hipoplazi veya agenezisin insidensinin yüksek oluşunu izah etmektedir. Vezikoureteral reflü de kusurlu üreteral tomurcuklanma ile açıklanabilir (4).

Aşağı seviyeli imperfore anüsle birlikte sakral ve üriner anomali insidensinin düşük olması, gelişim hatalarının, diğer organ sistemlerinin gelişimlerini tamamladıkları fetal hayatın geç devrelerinde meydana gelmesiyle izah edilmektedir. Aşağı seviyeli lezyonlarda rektouretral fistüllerin nadir görülmesi, embriyolojik gelişim hatalarından önce, ürorektal septum desensüsünün tamamlanmasıyla açıklanmaktadır (4).

### Sınıflandırma

1984'ten önce anorektal malformasyonların uluslararası sınıflandırması standardize edilmişti. Ancak 1986'da, daha anlaşılır ve daha basit olan Wingspread Sınıflaması kabul edildi (Tablo 1) (1). Fakat bu sınıflama özellikle genitoüriner malformasyonların birlikte olduğu durumlarda tedavi ve prognoz hakkında yeterli bilgi vermez. 1988'de ortaya konan Pena Sınıflaması gastrointestinal ve genitoüriner sistem arasındaki fistül seviyelerini temel almakta, tedaviye ve ürolojik değerlendirmeye daha iyi bir yaklaşım getirmektedir (Tablo 2) (1).

Tablo 1. Anorektal Malformasyonların Wingspread Sınıflaması

KIZ	ERKEK
YÜKSEK	YÜKSEK
Anorektal agenezis	Anorektal agenezis
Rektovaginal fistül	Rektoprostatik fistül
Fistülsüz	Fistülsüz
Renal atrezi	Rektal atrezi
ORTA	ORTA
Rektovestibüler fistül	Rektobulber fistül
Rektovaginal fistül	Fistülsüz anal agenezi
Fistülsüz anal agenezi	
DÜŞÜK	DÜŞÜK
Anovestibüler fistül	Anokutenöz fistül
Anokutenöz fistül	Anal stenoz
Anal stenoz	
Kloaka	
Nadir Malformasyonlar	Nadir Malformasyonlar



Tablo 2. Anorektal Malformasyonlar ve Fistüllerin Pena Sınıflaması

KIZ	ERKEK
Kolostomisiz	Kolostomisiz
Kutenöz (perineal) fistül	Kutenöz fistül
	Anal stenoz
	Anal membran
Kolostomi Gerektiren	Kolostomi Gerektiren
Vestibüler fistül	Rektöüretal fistül
Vaginal fistül	Bulber
Fistülsüz anorektal agenezis	Prostatik
Rektal atrezi	Rektovezikal fistül
Persistan kloaka	Fistülsüz anorektal agenezis
	Rektal atrezi
Kompleks Malformasyonlar	Fistülsüz anorektal agenezis

Sınıflamayla ilgili bazı önemli faktörler şunlardır (4):

1- Bu serilerdeki aşağı, infralevator lezyonlarda en yaygın tip, barsakların normal desensüsünü tamamlayıp dışarıya ulaşamayıp, levatora asılı kalması ile sonuçlanan anal agenezistir.

2- En yaygın supralelevator lezyon rektal agenezistir.

3- Erkeklerdeki infralevator lezyonlarda fistül insidensi nisbeten daha düşüktür.

4- Erkeklerde infralevator lezyonlardaki fistüller nadiren üretrada, fakat en fazla perinede özellikle posterior skrotal raphe'de bulunur.

5- Kadınlardaki infralevator lezyonlarda fistülün bulunmadığı hastaları, supralelevator lezyonlu hastalardan ayırmak oldukça güçtür.

6- Kadınlarda infralevator lezyonlarda vulvada fistül insidensi daha yüksektir.

7- Erkek ve kadınlarda supralelevator lezyonlardaki fistül insidensi, infralevator lezyonlardakinden çok daha yüksektir.

8- Erkeklerdeki supralelevator lezyonların önemli bir bölümünde barsağa dekompresyon yapması kaçınılmaz olan fistül bulunmaz.

9- Supralelevator lezyonlu kadınlarda fistüller nadiren mesanede, daha yaygın olarak yukarı vulvada bulunurlar.

10- Erkeklerdeki supralelevator lezyonlardaki fistüller hemen daima verumontanum seviyesindeki prostatik üretradadır.

11- Gerçek renal atrezi son derece nadirdir.

### Beraber Olan Genitoüriner Anomaliler

Anorektal malformasyonlu hastalarda bulunan genitoüriner anomali insidensi doğrudan doğruya hastanın tam bir ürolojik değerlendirilmesinin yapıp yapılmadığına bağlıdır. Bu nedenle tüm anorektal malformasyonlu hastalar mutlaka kapsamlı bir ürolojik değerlendirmeye tabi tutulmalıdır (2, 3).

Supralelevator lezyonlu hastalarda genitoüriner anomali insidensi, infralevator lezyonlu olanlardan daha yüksektir ve anomali birden daha fazladır. Supralelevator lezyonlardaki genitoüriner anomaliler de daha çok yukarı üriner sistemdedir. Belman ve King'in (1972) araştırmalarına göre supralelevator lezyonlu hastaların % 30'unda renal agenezis, üreteropelvik darlık ve renal displaziyi içeren major anomaliler bulmuşlardır. Bu oran infralevator lezyonlu hastalarda ise % 10 bulunmuştur (4).

İnsidensi % 10 olan nörojenik mesane ya anal pull-through operasyonu esnasındaki yaralanmadan veya lumbosakral anomalilerin birarada bulunmasından kaynaklanmaktadır (3, 4).

Veziüköüretal reflü insidensi Navasimharao ve arkadaşlarının (1983) serisinde supralelevator lezyonlarda daha şiddetli ve yüksek oranlı olmak üzere % 47'dir (4). Parrott ve Woodard (1979) yüksek imperfore anüsli



hastalarda en genel genitoüriner anomali olarak % 38 oranında reflü tesbit ettiklerini, bu oranı tüm grupta % 19 olarak bulduklarını bildirmişlerdir. Reflünün % 75'inin orta derecede veya şiddetli olduğunu tesbit etmişlerdir (4).

### **Beraber Olan Diğer Sistem Anomalileri**

Supraleuator lezyonlarda lumbosakral vertebra anomalileri görme insidensi % 38'dir. Bu beraberlik nörojenik mesane insidensindeki yüksekliği de izah etmektedir. Yine bu hastaların % 7'sinde ventriküler septal defekt ve pulmoner stenoz gibi kalp anomalileri, % 4'ünde santral sinir sistemi lezyonları görülür (4).

İmperfore anüsle beraber olan özefagus atrezisi insidensi % 10 kadardır (4).

Quan ve Smith 1973'te ilk defa beraber olan anomalileri anlatmak için VATER kısaltmasını ortaya atmışlar, daha sonra bu terim Vertebral, Anorektal, Cardiac, Tracheosophageal, Renal ve diğer anomalilerin baş harflerinden meydana gelen VACTERYL şeklinde değiştirilmiştir. Bu sendromu bulunan hastalarda renal agenezis, üreteropelvik darlık, VUR ve kros ektopi gibi anomalileri kapsamına alan genitoüriner anomaliler % 90 oranında görülmektedir (1).

### **Klinik Bulgular Ve Teşhis**

İmperfore anüs teşhisi doğumu takiben 4 saat içinde perinenin inspeksiyonu ile konulabilir. Anal bölgede düzensiz epitelyum mevcutsa, bu anal stenoz olabilir ve küçük Hegar dilatatörleriyle nazıkçe dilate edilerek mekonyum aranır. Eğer normal pozisyonlu anal orifisin üstü, epitelyal perde ile örtülü ve gerisinde mekonyum kitlesi tesbit edilirse imperfore anal membran teşhisine varılır (4).

Her iki cinste anüsün normal anatomik yerinde eksternal açıklığın olmaması anal agenezisi düşündürür. Kadınlara da fistül insidensi çok yüksek olduğundan, özellikle perine ve vulvada mekonyum araştırılarak fistül ağzı tesbit edilebilir. Anal agenezisli erkeklerde fistülün en sık görüldüğü yer posterior skrotal raphedir. Bu orifislerin gerçek bir fistül olup olmadığını araştırmak için nazık olarak ince bir katater sokularak kontrol edilebilir (1, 4).

Fistülsüz anal agenezisli erkek hastalarda lezyonun infralevator mu, supraleuator mu olduğunu ayırtmek

zordur. İdrarda mekonyum bulunması, lezyonun supraleuator olduğunu ve beraberinde rektouretral fistülün bulunduğunu düşündürür. Ters redyografilerde kör barsağın pubococcygeal hatta göre pozisyonu belirlenebilir. Bazı otörler, barsağın ciltten 2 cm'den daha az veya daha fazla mesafede olduğunu tesbit amacıyla perineden direk aspirasyon tavsiye etmektedirler (4). Diğer bazıları ise erkeklerde eksternal pencereye ait her hangi bir belirtinin olmadığı durumlarda supraleuator lezyon varlığını düşünerek geçici kolostomi uygulamasını savunurlar. Çünkü infralevator lezyonlu bir çocukta geçici kolostomi uygulamak, supraleuator lezyonlu bir çocukta cutback prosedürünü uygulamaktan daha az risklidir (4).

Her iki cinste fistülün bulunması veya bulunmaması ile birlikte rektal agenezis mevcut olabilir. Vagina posterior duvarında bir orifis bulunan kız çocuğuna vaginoskopi veya bu orifisten kateter sokularak teşhise gidilebilir. Fistülü olan erkeklerde fistül ağzı prostatik üretrada, daha nadir olarak mesanededir. İdrar muayenesinde genellikle mekonyum görülür. Ayrıca indigo carmine kullanımı faydalı olabilir. Anal pullthrough esnasında veya önceden sistoskopi yapılmasıyla üretral ve vezikal fistüllerin ayırımı yapılabilir (4, 5).

Düz filmlerde mesanede hava tesbit edilmesi rektouretral fistülü düşündürür (4).

Bunlardan başka abdominal ultrasonografi ve voiding sistografi de teşhiste önemlidir. Çünkü anorektal malformasyonlarda üst üriner sistem anomalileri ve VUR insidensi hayli yüksektir. Bu filmlerle aynı zamanda lumbosakral anomalilerin teşhisi de yapılabilir. Kusması ve yutma güçlüğü olan çocuklar üst intestinal sistemin kontrastlı filmleri ile incelenip, trakeoözofagial fistül veya özofagus atrezisi yönünden değerlendirilir (4).

### **Tedavi**

Bu kompleks lezyonlar, içinde ürologların bulunduğu multidisiplinli uzmanlarca en iyi şekilde değerlendirilip, tedavi edilebilirler. Anal stenoza dilatasyon uygulanır. İmperfore anal membranda, obstrüktif membran insize edilir. İnfralevator lezyonlu ve fistüllü erkek infantlarda perineal fistül geniş olarak ve distal rektuma doğru kesilerek perineal anoplasti uygulanır ve bunu takiben dilatasyon yapılır. İnfralevator lezyonlu ve fistüllü kız çocuklarda bazen hayatın ilk birkaç günü fistül traktının



dilatasyonu ile barsaklardaki distansiyon giderilir, bunu takiben anoplasti veya fistül transveri uygulanır (4, 5).

Her iki cinsteki supralelevator lezyonlarda tedavi prensibi aynıdır. Önce kolostomi yapılarak fekal akım sağlanır. Bazıları kolostomi açmada transvers kolonu tercih ederler ve sonunda yapılacak olan pullthrough için barsakları temiz olarak saklamış olurlar. Bazıları ise sigmoid kolondan kolostomi açarlar. Çünkü bu durumda distal segment daha kısadır ve su ve antibiyotiklerle temizlenebilir. Ayrıca bu uygulama, rektoüretal fistülün bulunduğu durumlarda, üriner sistem enfeksiyonu, üriner reflü ve hiperkloremik asidoz insidensini azaltır veya engeller. Son rekonstrüksiyon ve barsağın pull-through'uyla yeni dış pencere, hasta 1 yaşına geldiğinde, abdominoperineal ulaşım sağlanmış olur (1, 4).

Kolostomi ile son pull-through arasındaki sürede idrarın fistülden kolona akışı ve reabsorbsiyonu hiperkloremik asidozis nedeni olabilir. Bu genellikle alkileyicilerle ve antibiyotiklerle baskı altında tutulur. Eğer çocuğun yaşı ve gelişimi nedeniyle nihai fistül tamiri mümkün değilse, idrarın kolona akmasını azaltmak amacıyla, kütanöz vezikostomi veya mesanenin intermittan kateterizasyonu ya da distal kolostomi uygulanabilir (4).

Şiddetli vezikoüretal reflüye üriner enfeksiyonun refakat ettiği durumlarda üst üriner sistemde tahribat daha da artacaktır. Bu problemin çözümü için reflünün derecesine göre üreteroneosistostomi veya konservatif yöntemlerden faydalanılabilir. Nörojen mesaneli veya aşırı vezikoüretal reflülü hastalara erken dönemde geçici kütanöz vezikostomi uygulanmalıdır. Uzun sürecek drenajlarda kütanöz vezikostomi suprapubik sistostomiye tercih edilmelidir (4).

Primer üreteropelvik darlıklarda irreversibil böbrek hasarını önlemek amacıyla erken neonatal dönemde düzeltici operasyon yapılmalıdır (1, 4).

Değişik ameliyat uygulamaları esnasındaki uzun süreli üretral kateterizasyon veya anoplasti ya da pull-through sahasında üretral yaralanmalar meydana gelebilmekte ve bu da darlıklara neden olabilmektedir. Diğer komplikasyonlar prostatik üretra darlığı, üretral divertikül ve rektal stumpun inkomplet eksizyonundan

kaynaklanan taş ve kronik enfeksiyonlardır. Cerrahi pull-through uygulaması esnasında üretral zarardan kaçınmak için yumuşak kateterler kullanılmalı ve kateter üretraya nazikçe yerleştirilmelidir.

Rektoüretal fistül onarımından sonra mesane denervasyonu ve bunun sonucu üriner inkontinans meydana gelebilir, fakat bu nadirdir. Sakral anomaliler ve nörojen mesanenin bir arada olduğu durumlarda daha uzun süreli bir tedavi protokolü gereklidir (4).

## PERSISTAN KLOAKA

Bayanlarda persistan kloaka, imperfore anüsten daha az görülen, ancak daha kompleks olan embriyolojik bir lezyondur (1, 4).

### Embriyoloji:

Gebeliğin 4. haftasında kloaka, üriner, intestinal ve reproduktif sistemin ortak bir kanalı olarak hizmet eder. Ürektal septum kloakayı yetersiz olarak bölerse, tüm proksimal üretra, vaginanın 2/3 üst kısmı ve rektum ortak bir kanal olan kloakaya, bu da tek bir delik halinde perineye açılır (4).

Ürektal septumun desensüsündeki durma, kadınlarda Müller kanallarının birleşmesini de önleyeceğinden persistan kloakada vagina ve uterus duplikasyonları sık olarak görülür (4).

### Birlikte Olan Anomaliler:

Gestasyonel hayatın erken devrelerinde embriyolojik hata sonucu yüksek imperfore anüsün daha ciddi bir formu olan persistan kloakada birlikte olan anomali insidensi hayli yüksektir. Kloakal disgenезisli hastaların % 75'inden fazlasında üst üriner sistem anomalileri vardır. Genital sistem anomalisi olarak sıkça uterovaginal duplikasyonlar görülür (4).

### Teşhis:

Kız çocuklarında perinede tek bir açıklığın görülmesi klinisyeni teşhise yönlendirir. Genitoüriner veya intestinal sistemin obstrüksiyonu mevcutsa abdominal kitle görülebilir. Düz filmler lumbosakral deformiteler kadar, abdominal kitleleri de gösterebilir. Üriner sistem anomalilerinin ve eğer mevcutsa obstrüksiyon sonucu oluşmuş hidrometrokolposun değerlendirilmesinde ultrasonografi ve sistografi yardımcıdır. Kontrast maddenin perinedeki açık pencereden kateterle veya



küçük foley kateterle enjeksiyonu, anatomiye belirlemede faydalıdır (1, 4).

### Tedavi:

Obstrükte bir barsağın, üriner sistemin ve genital sistemin obstrüksiyonunun giderilmesi ilk amaçtır. Yenidoğan döneminde, transvers loop kolostomi uygulanır. Bu aşamada üriner sistemin endoskopik olarak ve bütün orifislerden kontrast madde enjeksiyonu yapılarak komple anatomik yapısı belirlenmelidir. Bunun sonucunda kolostomi yapılırken major üst üriner sistem anomalisi diversiyonla veya cerrahi olarak düzeltilmelidir (4).

Hidrometrokolpos mesane drenajını azaltır ve üst üriner sistemin dilatasyonuna sebep olabilir. Bu nedenle hidrometrokolpos da tedavi edilmelidir. Stenotik perineal orifisin dilatasyonu genellikle dekompresyon için yeterlidir. Bazı durumlarda transabdominal tüp drenajı gerekebilir. İdrarın vaginaya geçişi fazla ve hidrometrokolpos sürekli ise intermittan kateterizasyon veya vezikostomi ile nihai operasyona kadar tedavi sağlanır (1, 4).

Bazı otörler yenidoğan döneminde, genital ve gastrointestinal sistemin derhal ayrılmasını tavsiye etmektedirler. Buna rağmen bazıları da yenidoğan

döneminde minimal düzeyde müdahaleleri tavsiye etmektedir. Önce üriner, intestinal ve genital sistemin drenajını sağlayıp, son rekonstrüksiyonun çocuk 12 kg'a erişinceye kadar ertelenmesini savunmaktadırlar (4).

Yüksek vaginal lezyonlar için rektal pull-through ile vaginal pull-through kombinasyonu, veya düşük vaginal lezyonlar için ileri tarihlere vaginoplasti ile anatomik tamir tamamlanır. Bununla birlikte üriner enkontinans, nörojenik mesane ve VUR gibi her zaman bulunabilen fonksiyonel bozukluklar, son anatomik tamirden sonra da devam edecektir (4).

### ÜROGENİTAL SİNÜS ÇIKIŞI OBSTRÜKSİYONU

Ürogenital sinüs normal anüsün bulunduğu, vagina ve üretranın içine açıldığı ortak bir kanaldır. Ürogenital sinüs, membranın normal zamanda (gestasyonun 7. haftasında) yırtılmaması sonucu obstrükte olabilir. Bu hastalarda yırtılmayan membranın gerisinde uterusu idrar stazı ve bunun sonucu hidrometrokolpos gelişecektir. Bu hastalarda abdominal kitle, anüri mevcuttur. Bu lezyon, bir imperfore anüsle birlikte olabilir (4).

Membranın cerrahi olarak rüptüre edilmesi erkenden yapılırsa niha tedavi sağlanır. Çocuk 2 yaşına gelince plastik revizyon en iyi şekilde uygulanabilir (4).

### KAYNAKLAR

1. William AB, Alberto P. Cloacal Abnormalities and Imperforate Anus. In: Kelalis PP, King LR, Belman AB. Clinical Pediatric Urology. Philadelphia: WB Saunders, 1992: 90-42.
2. Hick CM, Skoog SJ, Done S. Ectonic Vas Deferens, Imperforate Anus and Hypospadias: A New Triad. J. Urol. 1989: 586-8.
3. Greenfield SP, Fera M. Urodynamic Evaluation Of The Patient With An imperforate Anus: A Prospective Study. J. Urol. 1991: 539-41.
4. Agatstein EH, Ehrlich RM. Imperforate Anus, Persistent Cloaca and Urogenital Sinus Outlet Obstruction. In: Walsh PC, Gittes RF, Perlmutter AP, Stamey TA. Camopbel's Urology. Philadelphia: WB Saunders, 1986: 192-33.
5. Belman AB. Imperforate Anus. In: Glenn JF. Urologic Surgery. Philadelphia: JB Lippincott. 1983: 1019-25.



## HIRSCHSPRUNG HASTALIĞINDA ETYOPATOGENEZ ve TANI YÖNTEMLERİ

Dr. Alaaddin DİLSİZ\*, Dr. Fatma ÇAĞLAYAN\*, Dr. Burhan KÖSEOĞLU\*,  
Dr. Aytekin KAYMAKÇI\*, Dr. Osman GÜLER\*\*

\* S.Ü.T.F. Çocuk Cerrahisi Anabilim Dalı

\*\* Emet Devlet Hastanesi

Hirschsprung Hastalığı (HH) etyolojisi halâ bulanık olan fonksiyonel intestinal obstruksiyondur.

Bu hastalıkla ilgili daha önce vakalar yayınlanmış olmakla birlikte ilk olarak 1886 yılında Danimarka'lı pediatrist Hirschsprung, izlediği iki vakanın klinik ve otopsi bulgularıyla hastalığın konjenital bir malformasyon olabileceğini söyledi. Bu sebeple ileriki yıllarda hastalığa onun adı verildi.

1900 yılına kadar etyolojisi karanlık kaldı ve kazanılmış megakolonla karıştırıldı. 1901 'de Tittel, Meissner ve Auerbach pleksuslarında ganglion hücrelerinin dejenerasyonunu yayınladı. 1907 de Hawkins, 1924'de Dalla Valla, 1928'de Cameron benzer bulguları yayınladılar. 1940'da Robertson ve Kernohan ile Tiffin ve arkadaşları distal kolonda ganglion hücrelerinin bulunmaması ve yetersizliği sonucu peristaltik hareketlerin yapılamadığı, kabızlığın geliştiği görüşünü yayınladılar. 1946'da Ehrenpreis neonatal dönemde HH'nin klasik tanımını yaptı. Swenson ve Bill 1948 yılında distal dar segmentteki peristaltik hareket yokluğuna bağlı proksimal kolon dilatasyonu olduğunu gösterdiler. Rektosigmoidektomi ile tedavi, görüşlerini destekledi. Aynı yıllarda Zuenser ve Wilson, Whitehouse ve Kernohan distal kolonda konjenital aganglionozisin hastalığa sebep olduğunu gösteren histolojik çalışmalar yayınladılar. Bodian ve arkadaşları, Swenson ve arkadaşları, Hiatt da bu görüşü desteklediler (1-4).

HH insidansı 1/5000 olarak belirtilmesine rağmen 1/1000 gibi yüksek 1/20000 - 30000 gibi düşük insidanslar da yayınlanmıştır. Erkeklerde tutulum kızlara

oranla daha fazladır. Bu oran 1.9/1 ile 5/1 arasında değişmektedir. Etkilenen segment uzunluğu arttıkça erkek kız arasındaki cinsiyet farkı azalmaktadır. Hastalık beyaz ırkta daha fazla görülmektedir (2,5).

Çeşitli araştırmalarda ailevi hikaye olduğu ve HH'li çocuğun ailesinde hastalığa rastlama oranının % 4-8 olacağı belirtilmiştir. Hastalığın anne yaşı, doğum şekli ile etkilenmediği gözlenmiştir. Genetik çalışmalarda hastalığın otozomal resesif sekse bağlı özellik gösterdiği belirtilmiştir. Hastalık sigmoid kolonu geçmiş ise geçiş inkomplet penetranlı, dominant; sigmoid kolonu geçmiyorsa hem multifaktoriyal hem de düşük penetranlı resesif geçiş olduğu belirtilmiştir (5,6). 1991'de G. Martuciello ve arkadaşları kromozom 10'un uzun kolunun interstisial delesyonu ile birlikte total kolon ve ince barsağı tutan aganglionozisli bir vaka yayınladılar. Moleküler çalışmalar total kolon ve ince barsağı tutan aganglionozisde kromozom 10'un rolünün olup olmayacağını ortaya koymada yararlı olacaktır (7).

Vaka serilerinde HH, başta Down sendromu olmak üzere Fallot tetralojisi, Dandy Walker sendromu, GIS, kardiyak ve ürolojik anomalilerle birlikte gözlenmiştir. Bu durumlar tesadüfi olmayacak kadar sıktır (5,8,9).

GIS'de barsakların intrinsek ve ekstrinsek olmak üzere iki sinir sistemi vardır. Barsak hareketlerini temel olarak intrinsek sinir sistemi düzenler. Ancak acil durumlar ve stres hallerinde intrinsek sinir aktivitesini yenebilen ekstrinsek inervasyon daha ziyade motilite ve sekresyonun kontrolünde bir üst kademeyi



oluşturur. Extresek inervasyon parasempatik ve sempatik sistemler tarafından sağlanır.

İntrensek sinir sistemi başlıca 3 ganglion hücre pleksusundan oluşmaktadır (10):

1. Auerbach pleksusu (myenterik pleksus): Sirküler ve longitudinal kaslar arasında yer alır.

2. Henle pleksusu (derin submukozal pleksus): Sirküler kas tabakasının propriyası iç kenarında yer alır.

3. Meissner pleksusu (submukozal pleksus): Muskularis mukozanın hemen altında uzanır.

Bu pleksusları oluşturan ganglion hücreleri servikal vagal trunkustan gastrointestinal sisteme göç ederler. Bu göç 5. gestasyon haftasında başlayıp 12. haftaya doğru sindirim sisteminin distal ucunda tamamlanır. Bu nöroblastlar intramural göçlerle submukozal pleksusları oluştururlar.

İmmatür haldeki bu nöroblastlar maturasyon ve diferansiasyona uğramaktadırlar. Smith'in bulgularına göre bu maturasyon 2 yaşına doğru tamamlanmaktadır. Distal kolondaki bir kısım nöroblastların ise lumbosacral nöral krestten köken aldığı düşünülmektedir (2,3).

Barsak motilitesi bir relaksasyon dalgasının ardından gelen kontraksiyonla oluşur. Bu kas aktivitesi barsağın intrensek inervasyonu ile düzenlenir. İntrensek sinir sistemi klasik kolinerjik eksitator liflerle adrenerjik inhibitör lifleri içerir. Bu sistemin nonkolinerjik eksitator ve nonadrenerjik inhibitör lifler içerdiği de gösterilmiştir. Nonadrenerjik inhibitör sistemin nöronları Auerbach pleksusundadır. Barsak, üst ve alt kısmında bir miktar extresek inervasyona da sahiptir. Fakat barsağın büyük bölümünde bu nöronların sadece kısa intramural bağlantıları bulunur. Bu sistemin, peristaltizmin relaksasyon fazından sorumlu olduğu ve iç anal sfinkterin relaksasyonunu sağladığı düşünülmektedir. Burnstock bu sinirlerden salınan nörotransmitterin ATP olduğunu dolayısıyla sisteme purinerjik sistem, sinirlere de purinerjik sinirler denilebileceğini ileri sürmüştür. Nörotransmitter olarak serotonin, substance -P, Vazoaktif intestinal polipeptid (VIP), enkefalin, somatostatin, bombesin, kolesistokinin, Gene-Related-Peptid, galanin, nöropeptid-Y kullanan sinirler de saptanmıştır. Bu peptitlerin kesin fizyolojik

rolleri bilinmemekle birlikte nonkolinerjik ve nonadrenerjik inhibitör sistemde yer aldıklarına ve intestinal motilite regülasyonunda etkili olduklarına inanılmaktadır (11-16).

Etkilenmiş barsak bölümünde peristaltizm ve relaksasyon olmaması fonksiyonel intestinal obstruksiyon oluşturur. Aganglionik barsak segmenti ve internal sfinkterde devamlı kontraksiyon hali mevcuttur. Normal barsaktan gelen peristaltik dalgalar aganglionik segmentte durur. Rektumda basınç stimulusuna rağmen iç sfinkter kasılı kalır. Buna bağlı olarak proksimal kısımda dilatasyon, kas hipertrofisi, bazen mukoza ülserasyonları ile megakolon oluşur.

Histopatolojik incelemede etkilenmiş barsak bölgesinde ganglion hücresi yoktur. Normal kolonla etkilenmiş bölge arasındaki hipoganglionik bir geçiş bölgesi vardır. Kabaca bu bölge dilate bölgeden kontrakte barsağa geçiş bölgesidir (transitional zone). Bu geçiş bölgesi çoğunlukla kısa ve kesindir. Antimezenterik bölgede aganglionik zone mezenterik kısma göre daha distalde olma eğilimindedir (3). Histokimyasal çalışmalarda geçiş bölgesinde extresek sinirlerin miyenterik peksusda sinapsları mevcutken kas hücreleri ile olan sinapsların azaldığı, aganglionik bölgede ise hemen tamamen kaybolduğu görülmüştür. Öte yandan sinir liflerinde proksimalden distale doğru belirgin artış vardır. Geçiş bölgesinde intrensek sinir elemanlarının mevcut olmasına, aganglionik bölgede extresek liflerin proliferasyonuna rağmen hasta bölgede kas tabakası denerve durumdadır (17,18). Bu artmış liflerin protein fosforilasyonu normale göre farklı bulunmuştur. Protein muhtevastındaki bu farklılığın HH'nın anormal motilitesinde rol oynayabileceği düşünülmektedir (19).

Aganglionik barsak normal kolinerjik reseptörlere sahip değildir. Asetilkolin (AC) ve Asetilkolin esterase (ACE) aganglionik bölgede normalden daha yüksektir (20-26). Anormal barsakta katekolamin içeren sinir lifleri daha çoktur. Touloukian ve arkadaşları adrenerjik hiperaktivite delili olarak aganglionik bölgede norpinefrin doku konsantrasyonunu normal barsaktan yüksek bulmuştur. İnvitro çalışmalar ve elektrik alan uyarıları, aşırı AC salınımı ve nonadrenerjik inhibitör sistem yokluğunu desteklemiştir (27).



Nöropeptid olarak işlev gören, yalnızca kas efferent sinirlerinde bulunan metenkefalin azalmıştır. Substance-P ise afferent sinirlerde normalken efferent sinirlerde azalmıştır. Aynı şekilde VIP, Gene Related Peptid, galanin, somatostatin, serotonin, kalsitonin, gastrin releasing peptid azalmış olarak bulunmuştur. Nöropeptid-Y ise yüksek tesbit edilmiştir. Öte yandan bu peptitleri salgılayan mukozal nöroendokrin hücreler aganglionik bölgede artmış olarak gözlenmiştir (11-16, 28,29).

Elektromyografik incelemede normal kolonda hızlı ve orta hızlı iki farklı dalga tesbit edilmişken, aganglionik segmentte yalnızca hızlı frekanslı dalgalar tesbit edilmiştir (30).

Yapılan incelemelerde doku ve sekresyonlarda IgG yüksek bulunmuştur (31).

HH'nda ana patolojinin, etkilenmiş bölgelerde ganglion hücre yokluğu olduğu kesindir. Bu yokluğu açıklayan belli başlı üç teori vardır:

1. Sinir hücrelerin nöral krestten barsağa göçünde duraklama: HH'nda nöral krest hücreleri göçü barsakta belli seviyede yavaşlamakta daha sonra duraklamaktadır (32). Bu duraklama ne kadar erken olursa aganglionik segment o kadar uzun olmaktadır. Deneysel çalışmalarda bazı kimyasal ajanlar kullanılarak göçün durdurulmasıyla aganglionozis oluşturulmuştur. Göçün durması ile değişik uzunlukta aganglionik segmentlerin ortaya çıktığı kabulü, proksimal ve distal kolonun normal olduğu fakat arada aganglionik segmentin olduğu vakaların görülmesi, kesin olmamakla birlikte distal barsağın invazyonunun lumbosacral kökenli olduğunu ve her iki göçte de bir duraklamayı akla getirmiştir.

Meijers ve arkadaşları kuşlarda yaptıkları araştırmalarda bildirilen nöral krest hücrelerinin nöronal kolonizasyona uğramış civciv barsağı tarafından kabul edilmediğini, nöronal kolonizasyona uğramamış barsağın bu hücreleri kabul ettiğini göstermişlerdir. Bunun sebebi olarak barsağın, krest hücrelerinin göçünü aktive edici faktörler salgıladığı, barsak invazyonu tamamlandığında ise bu faktörlerin salgılanmadığını belirtmişlerdir (33).

2. Barsak dokusunda sinir hücrelerinin maturasyon ve diferansiasyonunda yetersizlik: Nöroblastlar barsağa

immatür halde göç etmekte daha sonra maturasyon ve diferansiasyona uğramaktadırlar. Bu gelişimde ortaya çıkabilecek bir geri kalma veya yokluk HH ya da HH benzeri hastalıklara yol açabilmektedir. Gershon civcivlerde yaptığı bir çalışmada barsaklarda, morfolojik olarak tanımlanmadan önce primitif sinir hücrelerinin varlığını göstermiştir (34). Nöroblast göçünde duraklama teorisi HH benzeri hastalıklarda yetersiz kalırken maturasyon ve diferansiasyonda yetersizlik teorisi bu hastalıklarda açıklayıcıdır.

Enterik nöronal gelişimi etkileyen pekçok faktör gösterilmiştir. Fibronektin ilavesiyle fare fetal kolon kültüründe kolinasetiltransferaz enzim aktivitesi artmakta fibronektin antikor ilavesiyle azalmaktadır (35). Bir diğer bağ dokusu proteini olan laminin de aganglionik bölgede artmış olarak bulunmuştur (36).

HH'nda aganglionik bölgede ve Nöral intestinal displazide Major Histocompatibilite Complex Class II antijenlerinin artmış olduğunu gösterilmesi HH etyolojisinde otoimmün mekanizmanın olabileceğini düşündürmektedir (37).

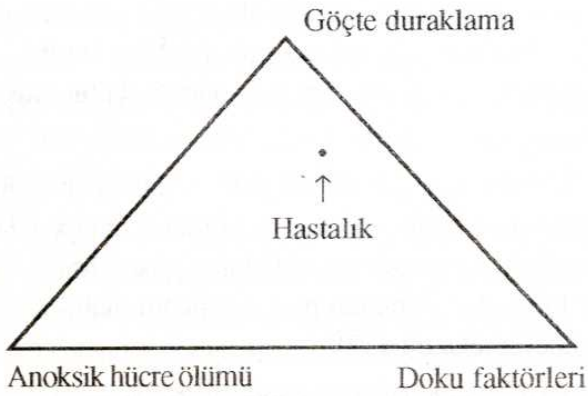Aganglionik farelerde barsak duvarının yapısal anormallığı olarak düz kas hücre hipertrofisi ve bazal membran materyalinin aşırı üretimi gözlenmiştir. Arhan ve arkadaşları HH'da rektum duvar visko elastikiyetini normalden artmış bulmuş ve hastalığın şiddeti ile korele olduğunu bildirmişlerdir (38). Aganglionik farelerden alınan nöral krest hücreleri normal barsakta kolonize olmakta iken aganglionik barsak, normal fareden alınan nöral krest hücrelerinin kolonizasyonuna izin vermemiş, fakat akson büyümesini uyarmıştır (2).

3. Anoksik hücre ölümü: Enterik ganglion hücre gelişmesinde bir diğer faktör vaskularizasyon olarak bildirilmiştir. Aganglionik kısmın üst sınırı mezenterik kenarda daha proksimalde antimezenterik kenarda daha distaldedir. Çalışmalarda köpeğin inferior colic arterine urokan enjekte edildiğinde miyenterik pleksus tahrip olmakta ve aganglionik durum ortaya çıkmaktadır. Benzer sonuç T. Cruze'nin neden olduğu Chagas hastalığında ve operasyonlarda kolonun arteriyel kanlanması hasarlandığında da gözlenmiştir. Aganglionozisin nedeni olarak intrauterin intestinal



iskemi de ileri sürülmüştür. HH'lıların % 30'unda geçiş bölgesinde adventisiyel fibroplazi tesbit edilmesi bu görüşü desteklemektedir. 1966'da HH'da anormal arterlerin varlığı gözlenmiştir. Geçiş zonunda hamartomatoz ve obliteratif endarterit bildirilmiştir. HH'da ayrıca viral etyoloji de düşünülmektedir. İntrauterin sitomegalovirüs enfeksiyonu ve HH beraber rapor edilmiştir (2).

Tüm bu veriler ışığında HH'da sebebi tek bir teoriyle açıklamak mümkün olmamaktadır. Her üç teorinin de şekilde görüldüğü gibi belirli oranlarda etkili oldukları söylenebilir (Şekil 1).



Şekil 1. HH oluşumunda (veya etyolojisinde) etkili olan faktörlerin şematik görünümü (32).

Hastalığın tanısında anamnez ve fizik muayene bulguları yol göstericidir. Ancak kesin tanı laboratuvar metodları ile konur.

**Klinik Tablo:** HH'nın semptom ve bulguları değişkendir. Akut, rekurrent, kronik seyredebilir.

Yenidoğan döneminde ilk 48 saatte mekonyum çıkışının olmaması en belli başlı semptomdur. İleriki yaşlara kadar tedavi edilmemiş hastalarda bile yenidoğan dönemindeki bu hikaye alınabilir. En sık görülen semptomlardan biri de kusmadır. Hemen daima safra içerir. İlerlemiş dönemde fekaloid kusma olabilir. Hematemez de bildirilmiştir.

Yenidoğanda tanı konamazsa bebeğin konstipe olduğu ve değişim mama, supozituarlardan etkilendiği bir dönem yaşanır. Anne sütü ile beslenme semptomları azalırken değişik mamalarla semptomlar artar. Konstipasyon ciddi tıkanıklığa ilerler ya da çocukta

enterokolit gelişir. HH'da enterokolit tam anlaşılmamıştır. IgG'nin IgA'ya göre daha fazla bulunması predispoze bir faktör olarak düşünülebilir (39). Enterokolitte ateş, kusma, ilerleyen abdominal distansiyon ve paradoksal olarak aşırı bir diare vardır.

HH'lı bebeklerin anneleri artmış barsak seslerini duyabilir ve feçesi aşırı katı olduğu hallerde episodik kusmalar olabilir.

Fizik mayenede yenidoğanda sık görülen bir bulgu abdominal distansiyondur. Daha ziyade yutulan havaya bağlıdır. Yavaş gelişir ve üç güne kadar pek görülmez çoğu vakada orta şiddettedir. Fakat bazen bebekler ciddi abdominal distansiyonla müracaat edebilir. Bu durumda tanı güçlüğüne bağlı eksploratif laparotomi ile sonuçlanabilir. Komplikasyon gelişmedikçe abdomen rahattır. Enterokolit veya perforasyon tabloyu ağırlaştırır. Daha büyük çocuklarda aşırı abdominal distansiyon ve ince karın duvarında barsak ansları gözlenir. Yenidoğan ve ileriki dönemde rektum boştur. Rektal muayene sırasında geçiş gözlenir ve ani mekonyum ya da gaita çıkışı HH'nı düşündürür. Karın palpasyonunda fekalomlar saptanabilir. Bazan bu kitleler tümörle karıştırılabilir. Fakat bunlar palpasyonla şekil ve yer değiştirirler. Bu çocuklarda beslenmeye karşı isteksizlik, ileri dönemde malnutrisyon gözlenir. Dilate barsak ve fekaloitlerin basısıyla hidronefroz, hidroüreter gelişebilir (1-4).

## Tanı Metodları:

### Radyoloji:

Tüm çocuklarda direkt ve yan batın grafisi çekilmelidir. Bu bazen normal görüntü verebilir. Barsakta bol gaz görülmesi ve yan grafide rektumda gaz görülmemesi HH'nı düşündürmelidir. Bazan hava-sıvı seviyesi ile multipl distandü barsaklar gözlenir. Yenidoğanda distandü kolonla ince barsakları ayırmak zordur. Düz batın grafisinde dilate proksimal kolonla distal barsak arasında daralan şekilde tipik bir görüntü olabilir. Bazı filmlerde mekonyum dolu kolon görülür. Enterokolite bağlı intramural gaz, perforasyona bağlı pnomoperitonyum bulguları olabilir.

Neonatal peryotta HH'nın teşhisinde kontrast maddelerle grafi önemli ve yüksek oranda iyi netice verir. Bu işlem için Baryum tercih edilir. HH'da



Baryumlu grafide geçiş zonunun gösterilmesi belirleyici bir bulgudur. Kontrast madde ile yapılan çalışmalarda rektumda düzensiz kontraksiyonlar testere görüntüsü verebilir. Nadiren enterokolite bağlı mukozal ülserasyonlar görülebilir. Baryumlu grafiden 24 saat sonra çekilen grafide hala kontrast madde retansiyonu varsa HH lehine olmalıdır. Bazen bu tek bulgu olabilir. 2 hafta sonra da retansiyon görülebilir.

Floroskopik inceleme genellikle faydalıdır. Bazen distal barsakta anormal peristaltizm veya peristaltizm yokluğu teşhise götürün bir ip ucudur.

Radyolojik tetkikler öncesi yapılan rektal muayene, bulguların negatif olmasına sebep olabilir. Radyolojik tetkikte bulunan geçiş zonu yeri cerrahi sırasında aynı yere tekabül etmeyebilir. Enterokolit şüphesi olan vakalarda Baryumlu grafi önerilmez (1-4).

Hastalığın teşhisi ve seviyesi yönünden elde edilen sonuçlar diğer laboratuvar ve klinik verilerle desteklenmelidir.

#### **Manometri:**

Anorektal manometri, HH'ndaki rektal gerilmeye internal anal sfinkterin rölaksasyon cevabındaki yetersizliği esasına dayanır. Bazı merkezlerde diagnostik test olarak kullanılmaktadır. Fakat bazı araştırmacılar bunun yenidoğan döneminde faydasız olduğu görüşündedirler. Yenidoğan döneminde internal sfinkter refleksinin 12. günde tam olarak ortaya çıktığı görüşüne karşılık yakın zamanda özellikle teknolojik ilerleme ile gelişmiş ölçüm yöntemleri kullanan araştırmacılar bu refleksin doğumdan itibaren olduğunu, prematürite ve postnatal yaştan etkilenmediğini bulmuşlardır. Yine bu teknik gelişmeler sayesinde bebeğin yaşı ve büyüklüğü bu testin kullanımında sınırlayıcı bir faktör olmaktan çıkmıştır (40-43).

Boston ve Scaff, intraluminal basınç düşmesinden ziyade ritmisite inhibisyonunun daha duyarlı olduğunu söylemişlerdir. Bu şekilde yapılan hassas çalışmalarda % 75 sensitivite, % 95 spesifite elde edilmiştir (44).

Anorektal manometri yöntemi nadir komplikasyonu olmasına rağmen tecrübeli kişilerce uygulanması gerekir. Kayıt balonlarının tam yerine yerleştirilmesindeki zorluk ve özellikle küçük çocuklarda

ağlama, karındaki gerginliğin hatalı sonuca sebep olmasından dolayı da bu teste itirazlar vardır (45).

Manometrik ölçüm HH tanısının yanı sıra operasyon sonrası ameliyat başarısını ölçmekte de kullanılabilir (48).

Anorektal elektromyografi de yeni geliştirilen bir teknik olup ümit vericidir. Bu amaçla external elektromyografi de kullanılmıştır (47).

#### **Histopatolojik İnceleme:**

HH'nda temel patoloji, etkilenmiş kolon segmentinde plexus yokluğu olduğuna göre bu durumun tesbitinde en kesin tanı histopatolojik incelemeler olacaktır. Enterik ganglionlardan Auerbach plexusu pektinat hattın 1.4 cm üzerine kadar olan bölgede yoktur. Submukozal plexus ganglionları ise Auerbach plexusunun 2 mm daha proksimalinde sonlanır. Pektinat hattın 2 cm yukarısına kadar olan bölgede ganglion hücrelerinin fizyolojik yokluğu veya azalmışlığı diagnostik rektal biopsinin bu noktanın üzerinden yapılmasını gerektirir.

Mukoza, submukoza ve kası içeren tam kalınlıktaki biopsi en değerli sonuçları verir. Fakat işlemin anestezi gerektirmesi ve invaziv olması, daha sonra skar dokusu gelişme riski, yöntemin mahsurlu yönleridir. Bu sakıncaların ortadan kaldırıldığı yöntem olarak suction biopsi geliştirilmiştir. Bu yöntemde anestezi, hastanede yatmak gerekmemektedir. Basit bir işlemle submukoza ve mukozadan örnekler alınır. Bu yöntemin eksik tarafı yetersiz materyal alınma riskidir (28, 48). Bu yetersizliği en aza indirmek için bir seferde iki numune alınmalıdır. Ganglion hücrelerinin görülmediği durumda materyalin yetersizliğine karşı suction biopsi tekrarı hatta tam kat biopsi ile kesin tanıya gidilmesi uygundur.

#### **Histobiyokimyasal tetkikler:**

Bu konuda yapılan çalışmaların en yaygını AC ve ACE ile ilgili olanlarıdır. Histokimyasal ve biyokimyasal yöntemlerle bu parametreler dokuda çalışılmıştır. ACE, aganglionik kolonda aynı hastanın ganglionik kolonuna ve normal kişilerden alınan örneklerle göre yüksek oranda bulunmuştur (20-26). Bazı araştırmacılar dışında, genellikle ACE aktivitesinin incelenmesi, suction biopsi ile alınan doku örneklerinde



histolojik incelemeye oranla daha üstün tutulmaktadır (26). ACE'in tanı değerini artırmak için beraberinde Butirilkolinesteraz ölçümü önerilmiştir (49).

Bu tetkikler sırasında hata kaynakları olarak lamina propriadaki sinir liflerinin düzensiz yoğunluğu dolayısı ile yetersiz materyal alınabilmesidir (50). Muskularismukozayı içerecek şekilde biopsi alınması mahsuru ortadan kaldırır.

Yine doku tetkiklerinde sinaptik veziküllere karşı geliştirilmiş monoklonal antikolar kullanılmış, nöromuskular sinapsların oligoganglionik kısımda azaldığı, aganglionik kısımda hiç bulunmadığı gösterilmiştir. Aynı zamanda ganglionik kısımda olmayan sinir yumakları aganglionik kısımda tesbit edilmiştir. Taniya yönelik bu çalışmalar devam etmektedir (51).

Son zamanlarda nöropeptitlerin peristaltizm üzerinde etkili faktörler olduğu düşünüldüğünden HH'da tanı amacıyla doku örneklerinde bu peptitler ve peptiderjik sinirler araştırılmaktadır. Aganglionik kısımda peptiderjik nöronların azalmış olduğu, bunları salgılayan nöroendokrin hücrelerin artmış olduğu ortaya konmuştur (11-16, 28).

### Biyokimyasal tetkikler:

HH'ında serum ve eritrosit içi ACE de araştırılmıştır. Okasora T. ve arkadaşları HH'da tedavi öncesi ve sonrasında serum ACE'ı kontrol etmiş, tedavi olarak Swenson yöntemini (rezeksiyon mevcut) ve rezeksiyonsuz Duhamel uygulamıştır. Tedavi öncesi serum ACE her iki grupta da yüksek bulunmuş tedavi sonrası ise Swensonda ACE normal Duhamel uygulananlarda ise yüksek kalmıştır. Bu göstermiştir ki serum ACE seviyesi aganglionik segment varlığı ile ilişkilidir (52).

Kimi yazarlar eritrosit içi ACE'ı değerli bir tanı yöntemi olarak belirtmişlerdir (53). Serum ACE ve eritrosit içi ACE'in tanıda değerli yöntemler oldukları belirtilmekle beraber bu konuda yapılan çalışmaların sonuçlarında farklılıklar mevcuttur (54).

Sonuç olarak HH ile ilgili etyolojik, patofizyolojik, diagnostik çalışmalar hala devam etmektedir. Bu çalışmalar kesin tanıya ulaşmayı sağlamada yöntemler geliştirirken aynı zamanda tedavi yöntemlerinin gelişmesine de yardımcı olacaktır.

## KAYNAKLAR

1. Swenson O and Raffensperger JG. Hirschsprung's Disease. In Raffensperger JG ed. Swenson's Pediatric Surgery. 5th ed. Norwalk: Appleton and Lange, 1990: 555-577.
2. Lister J and Tam PKH. Hirschsprung's Disease In Lister J., Irwing IM. eds. Neonatal Surgery. London: Butterworths, 1990: 523-546.
3. Sieber WK. Hirschsprung's Disease In Welch KJ., Randolph JG, Ravitch MM., O'Neill JA., Rowe MI. eds. Pediatric Surgery: Chicago. 1986: 995-1020.
4. Numanoglu İ. Hirschsprung. Çocuk Cerrahisi. Cilt 2 İzmir: E.Ü. Yayınları. 1991: 1303-1326.
5. Badner JA., Sieber WK., Garver KL., Chakravarti A. A Genetic Study of Hirschsprung Disease. Am J Hum Genet 1990; 46: 568-580.
6. Stonnard VA., Fowler C., Rabinson L., Besner G. Glick PL., Allen JE., Jewett TC., Cooney DR.: Familial Hirschsprung Disease Report of Autosomal Dominant and Probable Recessive X-linked Kindreds. J Pediatr Surg 1991; 26: 591-4.
7. Martucciella G., Biocchi MP., Dodera P, Lerone M., Cirillo MS., Puliti A., et al.: Total colonic aganglionosis associated with interstitial deletion of the long arm of chromosome 10. Pediatr Surg Int. 1992; 7: 308-10.
8. Ryan ET., Ecker JL., Christakis NA., Folkman J. Hirschsprung's Disease: Association of Abnormalities and Demograph. J. Pediatr Surg 1992; 27: 76-81.
9. Watanatittan S., Suwattanaviraj A., Thavatch L., Thongkhao R.: Association of Hirschsprung's Disease and Anorectal Malformation. J. Pediatr Surg 1991; 26: 192-195.
10. Dodd J., Role LW. THE Autonomic Nervous System In: Kandel ER., Schwartz JH., Jessel TM eds. Principles of Neural Science 3 th ed New York. 1991: 761-75.
11. Larsson LT., Mamlfors G., Sundler F. Neuropeptide Y, Calcitonin, Gene Related Peptide and Galanin in Hirschsprung's Disease. J Pediatr Surg 1988; 23: 342-5.
12. Freund HR., Humphrey CS., Fischer JE. Reduced tissue content of vasoactive intestinal peptide in aganglionic colon of Hirschsprung's Disease. Am J Surg 1991; 141: 243-4.
13. Bishop AE., Polak JM., Lake BD., Bryant MG., Bloom JR. Abnormalities of the colonic regulatory peptides in Hirschsprung's Disease. Histopathology 1991; 5: 679-88.
14. Tsuto T., Okamura H., Fukui K., Obata HL., Terubayashi H., Iwai N. et al. An Immunohistochemical investigation of vasoactive intestinal polypeptide in the colon of patients with Hirschsprung's Disease. Neurosci Lett 1982; 34: 57-62.



15. Larsson LT., Malmfors G., Sundler F. Peptidergic innervation in Hirschsprung's Disease. *Z Kinderchir* 1983; 38: 301-4.
16. Taguchi T., Tanaka K., Ikeda K., Matsubayashi S., Yanaihara N. Peptidergic innervation irregularities in Hirschsprung's Disease Immunohistochemistry radio immunoassay Virchows. *Arch A Pathol Anat Histopathol* 1983; 401: 223-35.
17. Lake BD., Puri P., Nixon HH., Claireaux AE. Hirschsprung's Disease: an appraisal of histochemically demonstrated acetylcholinesterase activity in suction rectal biopsy specimens as an aid to diagnosis. *Arch Pathol Lab Med* 1978; 102: 244-7.
18. Yamataka A., Miyano T., Okazaki T., Nishiye H. Correlation between extrinsic Nerve fibers and Synapses in the Muscle Layers of Bowels Affected by with Hirschsprung's Disease. *J Pediatr Surg* 1992; 27: 1913-16.
19. Luider TM., Van Dommelen MW., Tibboel D., Meijers JHC., Ten Kate FJW., Trojanowski JQ et al. Differences in Phosphorylation State of Neurofilament Protein in Ganglionic and Aganglionic Bowel Segments of Children with Hirschsprung's Disease. *J Pediatr Surg* 1992; 27: 815-19.
20. de Wet PM., Boston VE., Rode H., Davies MR., Cywes S. The Determination of total cholinesterase in rectal biopsy tissue from patients with Hirschsprung's Disease. *S Afr Med J* 1980; 57: 240-2.
21. Patrick WJ., Besley GT., Smith II. Histochemical Diagnosis of Hirschsprung's Disease and a comparison of the Histochemical and Biochemical activity of acetylcholinesterase in rectal mucosal biopsies. *J. Clin Pathol* 1980; 33: 336-43.
22. Ikawa H., Yokoyama J., Morikawa Y., Hayashi A. Katsumata K. A quantitative study of acetylcholine in Hirschsprung's Disease. *J Pediatr Surg* 1980; 15: 48-52.
23. Seidel ER., Woods J., Eikenburg BE., Johnson LR. Muscarinic cholinergic receptors in the piebald mouse model for Hirschsprung's Disease. *Gastroenterology* 1983; 85: 335-8.
24. Hamoudi AB., Reiner CB., Boles ET Jr., McClung HJ., Kerzner B. Acetylthiocholinesterase staining activity of rectal mucosa. Its use in the diagnosis of Hirschsprung's Disease. *Arch Pathol Lab Med* 1982; 106: 670-2.
25. van der Staak FH., Reliability of the acetylcholinesterase (ACE) reaction in rectal mucosal biopsies for the diagnosis of Hirschsprung's Disease. *Z Kinderchir* 1981; 34: 36-42.
26. Nezelof C., Cerf N., Leborgne M., Arhan P., Pellerin D. Acetylcholinesterase activity in suction rectal biopsies. An appraisal of its value in the diagnosis of Hirschsprung's Disease. *Arch Fr Pediatr* 1981; 38: 91-5.
27. Touloukian RJ., Aghajanian G., Robert HR. Adrenergic hyperactivity of the aganglionic colon. *J. Pediatr Surg* 1973; 8: 191-5.
28. Tam PK., Boyd GP. New Insights Into Peptidergic Abnormalities in Hirschsprung's Disease by Wholemound Immunohistochemistry. *J Pediatr Surg* 1991; 26: 595-7.
29. Soeda J., O'Briain DS., Puri P. Mucosal Neuroendocrine Cell Abnormalities in the Colon of Patients with Hirschsprung's Disease. *J Pediatr Surg* 1992; 27: 823-27.
30. Chandran AP., Marya RK., Sharma LK. Myoelectrical activity in experimental aganglionosis of the colon in the rat. *Acta Pediatr Scand* 1982; 71: 635-8.
31. Halpin TC Jr., Gregoire RP., Izant RJ Jr. Abnormal rectal Immunoglobulin pattern in Hirschsprung's Disease *Lancet* 1978; 16: 606-8.
32. Cass DT., Zhang AL., Morthorpe J. Aganglionosis in Rodents. *J. Pediatr Surg* 1992; 27: 351-56.
33. Meijers JHC. van der Sanden MP., Tibboel D., van der Kamp AWM., Luider TM., Molenaar JC.: Colonization Characteristic of Enteric Neural Crest Cells: Embryological Aspects of Hirschsprung's Disease. *J Pediatr Surg* 1992; 27: 811-14.
34. Gershon MD., Epstein MC., Hegstrand L. Colonization of the chick gut progenitors of enteric serotonergic neurons. *Devel Biol* 1980; 77: 41-51.
35. Kumagota S., Danahoe PK., The Effect of fibronectin on cholinergic differentiation of the fetal colon. *J Pediatr Surg* 1985; 20: 307-14.
36. Parikh DH., Tam PKH., Lloyd DA., Velzen DV., Edgar DH. Quantitative and qualitative analysis of the Extracellular Matrix Protein, Laminin, in Hirschsprung's Disease. *J Pediatr Surg* 1992; 27: 991-6.
37. Hirobe S., Doody DP., Ryan DP., Kim SH., Donahoe PK. Ectopic class II Major histocompatibility antigens in Hirschsprung's Disease and Neuronal intestinal dysplasia. *J Pediatr Surg* 1992; 27: 357-63.
38. Arhan P., Devroede G., Danis K., Dornic C., Faverdin C., Persoz B., Pellerin D. Viscoelastic properties of the rectal wall in Hirschsprung's Disease. *J Clin Invest* 1978; 62: 82-7.
39. Wijesinha SS., Steer HW. observations on the immunocytes and macrophages in megacolon. *Dis Colon Rectum* 1982; 25: 312-20.
40. Morikawa Y., Donahoe PK., Hendren WH., Manometry and histochemistry in the diagnosis of Hirschsprung's Disease. *Pediatrics* 1979; 63: 865-71.
41. Iwai N., Yanagihara J., Tokiwa K., Deguchi E., Perdaynaki W., Takahashi T. Reliability of anorectal manometry in the diagnosis of Hirschsprung's Disease. *Z Kinderchir* 1988; 43: 405-7.
42. Faverdin C., Dornic C. Arhan P., Devroede G., Jehannin B., Revillan Y. et al. Quantitative analysis of anorectal pressures in Hirschsprung's Disease. *Dis Colon Rectum* 1981; 24: 422-7.
43. Loening BVA. Anorectal manometry: Experience with strain gauge pressure transducers for the diagnosis of Hirschsprung's Disease. *J Pediatr Surg* 1983; 18: 595-600.
44. Boston VE., Scott EJ. Anorectal Manometry as a diagnostic Method in the Neonatal period. *J Pediatr Surg* 1976; 11: 9-16.



45. Iwai N., Hashimoto K., Kaneda H., Tsuto T., Yanagihara J., Majima S. Manometric assessment of anorectal pressures in Hirschsprung's Disease after Rehbein's operation with and without anorectal myectomy. *Z Kinderchir* 1983; 38: 316-9.
46. Nagasaki A., Ikeda K., Suita S. Postoperative Sequential anorectal Manometric study of Children with Hirschsprung's Disease. *J. Pediatr Surg* 1980; 15: 615-9.
47. Yanagihara J., Tsuto T., Iwani N., Takahashi T. Anorectal electromyography in the diagnosis of Hirschsprung's Disease. *Z Kinderchir* 1986; 41: 227-9.
48. Andrassy RJ., Isaacs H., Weitzman JJ. Rectal suction biopsy for the diagnosis of Hirschsprung's Disease. *Ann Surg* 1981; 193: 419-24.
49. Causse E., Vaysse P., Tabre J., Valdiguie P., Thouvenat J. The Diagnostic value of acetylcholinesterase /butyrylcholinesterase ratio in Hirschsprung's Disease. *Am J Clin Pathol* 1987; 88: 477-80.
50. Lukas Z., Ludvikovsky J. Histochemicka diagnostika morbus Hirschsprung. *Cesk Patol* 1979; 15: 53-6.
51. Yamataka A., Miyano T., Urao M., Nishiye H. Hirschsprung's Disease: Diagnosis using monoclonal antibody 171B5. *J Pediatr Surg* 1992; 27: 820-22.
52. Okasora T., Okamoto E., Kuwata K., Toyosaka A., Ohashi S., Ueki S. Serum and erythrocyte acetylcholine esterase in Hirschsprung's Disease. *Z Kinderchir* 1983; 38: 298-300.
53. Boston VE., Cywes S., Davies MR. Serum and erythrocyte acetylcholin esterase activity in Hirschsprung's Disease. *J Pediatr Surg* 1978; 13: 407-10.
54. Atias O., Finaly R., Meyerstein N., Mores AJ. Erythrocyte acetylcholinesterase activity in Hirschsprung's Disease in Israel. *J Pediatr Surg* 1991; 26: 190-1.



## KARDİYOJENİK ŞOK TEDAVİSİNDE İNTRAAORTİK BALON POMPASININ (İABP) YERİ

Dr. Hasan GÖK\*, Dr. Bayram KORKUT\*, Dr. V. Gökhan CİN\*

\* S.Ü.T.F. Kardiyoloji Anabilim Dalı

### ÖZET

*Kardiyojenik şok, çoğunlukla miyokart infarktüsü sonucu gelişen ve vital organların hipoperfüzyon bulguları ile karakterize acil klinik bir durumdur. Zamanında ve yeterli tedavi yapılmazsa hemen hepsi kaybedilen bu olguların tedavisinde, İABP uygulanması, ventrikül fonksiyonları ile koroner debiyi kısmen düzelterek hastanın kalp kateterizasyonu ve revaskularizasyonu için zaman kazandırmaktadır. Çoğu merkezlerde mortalitesi en az % 60-70 olan kardiyojenik şokta, optimal İABP desteği acil koroner anjioplasti veya koroner arter by-pass operasyonu ile bu mortalite oranı değişmiştir. Ayrıca akut miyokart infarktüsünün radikal tedavisinde acil koroner anjioplastisinin, çok olumlu sonuçlarla uygulamaya girmesi, infarktüsün hastane içi mortalitesini ve kardiyojenik şok gelişimini de azaltmıştır. Kardiyojenik şoka sebep olabilen hastalıklarda, İABP'nin yeni girişimsel ve cerrahi tedavilerle birlikte mortaliteye etkisini ve İABP'nin kullanım spektrumunu incelemek amacıyla bu yazı hazırlanmıştır.*

*Anahtar Kelimeler: Kardiyojenik şok, intraaortik balon pompası.*

### SUMMARY

#### *Intraaortic Balloon Counterpulsation (IABC) in the Management of Cardiogenic Shock*

*Cardiogenic shock is an emergency clinical state which is usually due to acute myocardial infarction and characterized by hipoperfusion of vital organs. If the management isn't on time and isn't enough, patients with cardiogenic shock commonly die. Fortunately; IABC, by alleviating coroner circulation and left ventricular functions, can give the the chance for interventional cardiac procedures such as cardiac catheterization and revascularization. While generally accepted mortality rate is at least 60-70% in cardiogenic shock, it can be decreased with optimal IABC and revascularization. On the other hand, emergency PTCA in patients with acute myocardial infarction decreased the incidence of hospital mortality and cardiogenic shock.*

*The design of this review is to investigate the clinical landmarks of IABC and the efficacy of IABC, alone or together with newer interventional cardiac procedures, on disease states that could cause cardiogenic shock.*

*Key Words: Cardiogenic shock, Intraaortic balloon counterpulsation.*

### GİRİŞ

Perkutan intraaortik balon pompası (PIABP), potansiyel olarak reversibl kardiyak disfonksiyonu bulanan hastalarda geçici mekanik dolaşım desteği sunmak için kullanılmaktadır (1).

1962'de Moulpoulos ve ark. gaz inflasyonu ile İABP geliştirdiler. Krakauer ve ark. ise klinik kullanımını başlattılar (2). Daha sonra selektif koroner arteriografi ve by-pass cerrahisindeki gelişmelerle pratik ve kabul edilebilir hale geldi. 1970'li yılların

Haberleşme Adresi: Doç. Dr. Hasan GÖK, S.Ü.T.F. Kardiyoloji Anabilim Dalı, KONYA.



başında, kardiyojenik şokun tedavisinde kullanılır oldu (3). İlk uygulamalarda arteriyel komplikasyonlar sık (% 30-35) görülmesine rağmen, teknik ilerlemeler sonucu arteriyel sheath yoluyla yerleştirilmeye başlanması bu komplikasyon oranını düşürmüştür. 1970'li yılların sonlarında, kritik hastaların tedavisinde daha hızlı ve güvenle kullanılır olmuştur (4). PTCA ve trombolitik tedavide olduğu gibi, İABP'nin da kardiyologlar tarafından tedavi amaçlı kullanımı genişletilerek kardiyojenik şokun morbidite ve mortalitesinde anlamlı faydalar sağlanmıştır.

Miyokart iskemisinin patofizyolojisi incelenecek olursa; koroner obstrüksiyon, koroner kan akımını miyokard O<sub>2</sub> gereksiniminin altına düşürürse iskemi gelişmektedir (1). İskeminin derecesi O<sub>2</sub> sunumu ile O<sub>2</sub> istemi arasındaki dengeye bağlıdır (Tablo-1).

Tablo 1. Myokard O<sub>2</sub> sunumu ve isteminin belirleyicileri (1)

Sunum	İstem
Koroner obstrüksiyonun derecesi	Kalp hızı
Diyastol uzunluğu (kalp hızı)	İnotropik durum
* Diyastolik perfüzyon basıncı	LV duvar gerilimi (*LV volümü, *afterload)

\* İABP ile düzeltilebilen faktörler

O<sub>2</sub> sunumunun koroner arter obstrüksiyon ile yakın ilişkisi vardır. Koroner arter kan akımı, çoğunlukla diyastolik olduğundan, diyastolün süresi ile transmural diyastolik gradient (diyastolik koroner basınç-sol ventrikül diastolik basıncı farkı) çok önemlidir. Fonksiyon gören koroner kollateral damarların, ağır obstrüktif lezyonlu hastalarda kritik önemi vardır. Kalbin O<sub>2</sub> istemini esas olarak kalp hızı, miyokardın inotropik durumu ve sol ventrikül duvar gerilimi belirlemektedir. Sol ventrikül duvar gerilimi, hem sistolik basınç (afterload) ve hem de sol ventrikül volümü ile ilişkilidir. Akut iskemi, sol ventrikül miyokardının % 40'ından fazlasını etkilerse kardiyak output (CO) düşer ve doku hipoperfüzyonu gelişir (5). Vital organların perfüzyonunu korumak için katekolamin salınımı, renin sekresyonu ve Na<sup>+</sup> retansiyonu gelişmektedir. Sonuçta vasküler rezistans

ve O<sub>2</sub> isteminde daha ileri artış meydana gelir. Periferel rezistans artınca, CO ve perfüzyon daha çok azalarak kısır döngü gelişmekte ve kardiyojenik şok oturmaktadır (Şekil - 1). Bu durum düzeltilmezse ölüm kaçınılmazdır (1).

İABP, diyastolün başında şişerek aort içi diyastolik basıncı artırmakta, koroner ve serebral perfüzyon daha iyi olmaktadır. Sistolün başında sönmele akut olarak aort volümü ve rezistansı (afterload) düşmekte; daha komplet sistolik sol ventrikül boşalması gerçekleşmekte ve duvar gerilimi azalmaktadır. Sonuçta miyokard oksijen tüketimi azalır ve birlikte CO artar. Tablo 2-'de İABP'nin hemodinamik etkileri gösterilmiştir (6).

Tablo 2. İABP'nin Hemodinamik Etkileri (6)

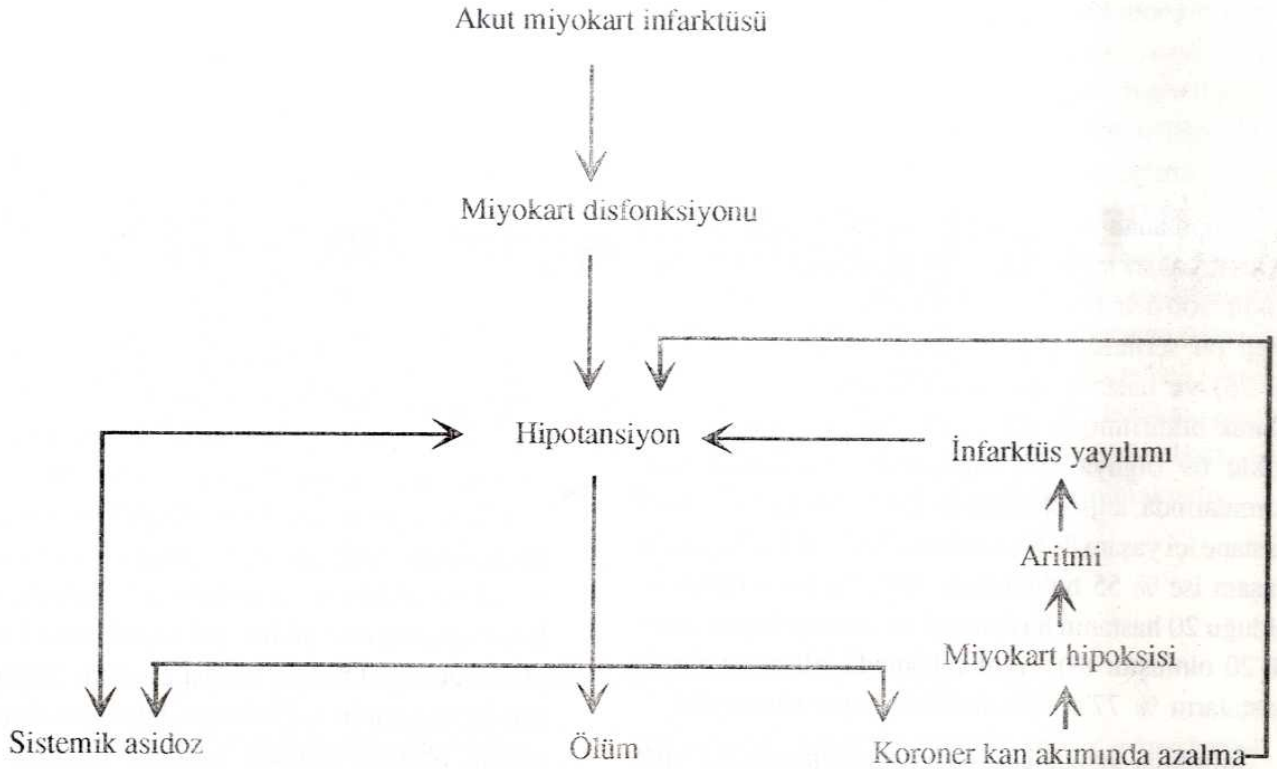
	Artmış	Azalmış
Ejeksiyon fraksiyonu	±	
Diyastolik aort basıncı	++	
Kardiyak output	++	
LV stroke work indeks	+	
Sistolik aort basıncı		+
Sistolik LV basıncı		±
Diyastolik LV basıncı		+
Afterload (periferel rezistans)	±	
Miyokart kontraktilitesi (dp/dt ve Vmax)	+	
LV duvar gerilim	+	
LV volümü	+	
CVP	±	
PCWP	+	
Kalp hızı	±	

İABP, miyokart infarktüsüne bağlı kardiyojenik şok için daha sık kullanılsa da kullanım alanı giderek genişlemektedir (Tablo 3).

Tablo 3. İABP'nin kullanımı endikasyonları (1,6)

1. Miyokard infarktüsüne bağlı kardiyojenik şok
2. Akut ağır MY'ne bağlı şok
3. Medikal olarak kontrol edilemeyen unstable angina
4. Postoperatif olarak kardiyopulmoner by-pass'dan hastayı ayırmada problem olması
5. Kardiyak transplantasyondan önce bazı hastalarda





Şekil 1. Akut Miyokart İnfarktüsüne Bağlı Kardiyojenik Şokun Kısır Döngüsü

Kardiyojenik şoklu hastaların hemodinamik durumu İABP gerektiriyorsa (Tablo -4) ve kontrendikasyonu (Tablo-5) yoksa yerleştirilmelidir.

Tablo 4. Kardiyojenik Şokta İABP Desteği İçin Gerekli Hemodinamik Kriterler (2,6)

1. Kardiyak indeks  $< 1,8 \text{ lt/dk/m}^2$
2. Arteriyel hipotansiyon (sistolik basınç  $< 90 \text{ mmHg}$ , ortalama  $< 60 \text{ mmHg}$ , diyastolik  $< 50 \text{ mmHg}$ )
3. Sol ve /veya sağ atriyal basınç  $> 18 \text{ mmHg}$
4. Sistemik vasküler rezistans  $> 2100 \text{ dyn-sn-cm}^{-5}$
5. Metabolik asidoz

Tablo 5. İABP Kullanımı İçin Kontrendikasyonlar (1,6).

- 1.Önemli valvüler aort yetmezliği
2. Ağır aorta-iliak tıkaçıcı vasküler hastalık
3. Abdominal veya torasik aort anevrizması
4. Ciddi ve irreversibl sol ventrikül disfonksiyonu
5. Major ritm bozuklukları
6. Ağır karaciğer hastalığı, böbrek yetmezliği (kreatinin  $> 5 \text{ mmHg/dl}$ ) koagulopati, kanser metastazı, semptomatik serebro-vasküler hastalık, tedaviye dirençli ağır infeksiyonlar.

Düşük CO genellikle, düşük atım voltüm indeksi ( $< 20 \text{ ml/ms}$ ) ve kontraktilitenin baskılanmış iso-volümetrik ve ejeksiyon fazları ile ilişkili bulunmaktadır. Bu hastalarda İABP ile birlikte inotropik tedavi (özellikle dobutaminle) uygulananlarda CO'da daha fazla artış sağlanabilir. LV preload artışı ile birlikte bulunan sol kalp yetersizliği, pulmoner arter basınç ve rezistansını artırmakta, hipoksi ve asidoz da progressif sağ kalp yetersizliğine katkıda bulunmaktadır. Sağ ventrikül infarktüsü varsa sağ kalp yetersizliğine sebep olabilir. Bu hastalarda yeterli sıvı replasmanına cevap alınmazsa İABP yerleştirilmesi uygun yaklaşımdır. Bunu gerekirse invaziv teşhis ve cerrahi girişim (triküspit valv replasmanı vb.) izlemelidir.

Tedavi edilmezse sonuçta ölümcül olan kardiyojenik şoklu 251 hastayı içeren bir çalışmada bu İABP uygulanması ile hastaların % 28'i kurtarılmıştır. Bu sonuç miyokart infarktüsünden sonra kardiyojenik şok gelişen bazı hastalarda, kalp fonksiyonları düzelineye kadar, İABP uygulanabileceğini göstermektedir. Ancak girişimsel diğer tedaviler uygulanmadan hangi hastaların kurtulacağını belirlemek imkansızdır ve hastaların çoğu halâ ölmektedir. Koroner



kan akımı, intrakoronar trombolitik tedavi, acil koroner anjioplasti veya by-pass operasyonu gibi daha radikal revaskülarizasyon girişimlerinin biri ile düzeltilinceye kadar İABP ile koroner perfüzyonu sürdürmenin faydalı olacağı kesindir.

Yayınlanan son çalışmalarda 1985 yılından beri akut miyokart infarktüsüne bağlı gelişen kardiyojenik şoklu 300'den fazla hastaya anjioplasti uygulanmış olup bu serilerde reperfüzyon oranı % 60-88 (ort. % 75) ve hastane içi yaşam % 43-85 (ort. % 65) olarak bildirilmiştir (8). Lee ve ark.'nın kardiyojenik şoklu 69 olguya acil anjioplasti uyguladıkları çalışmalarında, anjioplastinin başarılı olduğu 49 hastada hastane içi yaşam % 69, ortalama 32.5 aylık izlemedeki yaşam ise % 55 bulunurken, anjioplastinin başarısız olduğu 20 hastanın hastane içi ve sonrası yaşam oranı % 20 olmuştur (9). Aynı çalışmada izlemeye alınan hastaların % 77'si tam aktif bir hayat sürmüştür.

İnfarktüs sonucu gelişen pompa yetmezliği, İABP için diğer uygulama alanıdır. Akut ağır mitral yetmezlikli hastalar, genellikle pulmoner ödem tablosundadır. Afterloadı azaltan ilaçlar, CO'yu artırabilir ancak hipotansiyondaki etkileri sınırlıdır. İABP'nin bu medikal tedavilere eklenmesi ile kan basıncı artar, afterload düşer ve regürjitan kan akımı daha fazla azalır. Akut ağır mitral yetmezliği ve akut ventriküler septal defekt gibi infarktüsün mekanik komplikasyonunda İABP uygulaması hayati olmakta, hastanın kalp kateterizasyonu ve cerrahi girişim için hazırlanmasında kurtarıcı rol oynamaktadır (1). Miyokart disfonksiyonlu bazı hastaları cerrahiden sonra kardiyopulmoner by-pass'dan ayırmak güç olabilir. İnotropik ilaçlarla İABP'nin uygulanması çok faydalıdır. Maksimal medikal tedaviye refrakter, unstable anginal hastalarda anjiografi ve revaskülarizasyondan önce İABP uygulanması çok faydalı olmaktadır.

İABP'nin kontrendikasyonları, ağır aorta-iliac tıkaçıcı hastalık, aort anevrizması, aort yetmezliği ve balonun şişmesi -sönmesi ile hastanın senkronizasyonunu bozacak ritm bozukluklarının bulunmasıdır (Tablo -5). Ağır irreversibl sol ventrikül disfonksiyonunda da İABP yerleştirmemelidir. Çünkü böyle hastalar pompadan ayrılamaz ve hayat kalite ile süresi iyileşemez (1.6).

İABP uygulaması iki sistemin kullanılması ile gerçekleştirilir (1);

a) Balon kateter (30; 36; 40; 50 ml)

b) İnflasyon pompası, 12F sheath'den daha küçük çaplı olan balon kateter, floroskopi altında perkütan femoral arter yoluyla retrograd olarak iletilerek sol subclavian arterin çıkışın tam distaline balonun ucu gecek şekilde yerleştirilir. Balon büyüklüğü aort lümeninin % 85'inden daha az olmamalı ve aortayı tam tıkamamalıdır. Kalp siklusu ile fazık olarak Helium veya CO<sub>2</sub> gazları ile diyastol başında balon hızla şişer ve sonra sistolün başlangıcından önce hızla söner. Balonun şişmesi, EKG'de T dalgasının sonuna yakın başlamakta, sönmesi ise R dalgasının başlangıcında (EKG'nin R dalgası ile senkronize) olmaktadır. Balon lokalizasyonunun takibi, sol radial arter kateteri ile alınan arteriyel basınç trasesi gözlemi ile yapılabilir. Basınç trasesinin kaybolması, balonla sol subclavian arterin obstrüksiyonunu gösterir. Optimal arteriyel basınç trasesi 15 mmHg presistolik basınç düşüşü ve middiastolde 25 mmHg'lik artışı göstermelidir. Emniyet sistemleri (Fail-safe circuit'leri) sistol esnasında veya bir prematüre vuruyu takiben balonun yanlış şişmesini önlemektedir. Kalp siklusu ile fazık olarak şişen ve sönen balonla diyastolik perfüzyon basıncı artırılmakta, sistolik rezistans (afterload) düşürülmektedir. Genellikle miyokard O<sub>2</sub> isteminde azalma, kan basıncı ve kardiyak output artışı sağlanmaktadır. İABP, kalp fonksiyonlarının düzelmeye süresine bağlı birkaç gün veya hafta kullanılabilir.

İABP ile CO %10-40 arasında artırılabilirse de artış genellikle ventrikül kontraktilesi, infarktüs ve iskeminin yaygınlığına bağlı olarak % 10-20 olarak gerçekleşmektedir (6). Ancak İABP'nin önemli etkisi miyokart oksijen sunumu/ iskemi oranını düzeltmesidir. Global iskemiye bağlı stunned duvar stresini azaltmaktadır. İABP'nin tıkaçıcı femoral arter hastalığı bulunan hastalarda, aksiller arter yolu ile de yerleştirilebileceği ve bu yöntemin hastanın ayağa kalkmasına fırsat vereceği bildirilmiştir (6). İABP desteği ile CO%20 artırılabilirse de, kardiyak indeksi 1.5 lt/dk/m<sup>2</sup>'den düşük çoğu hastalar İABP'dan yeterli desteği alamazlar. Bu hastalar için CO'da en az % 100'lük artış sağlama yeteneği olan yeni sistemler (Novacor LVAS, Symbion Jarvik-7 total artificial heart vb.) tanımlanmıştır.



Balon yerleştirildikten ve fonksiyonel olduktan sonra, ayak nabızları kontrol edilmelidir. Nabızlar yoksa veya alt ekstremelerde iskemi bulguları gelişirse balonun çıkarılması gerekebilir. Distal trombo-embolik komplikasyonları önlemek için heparinle tam antikoagülasyon sağlanmalıdır. İABP uygulanan hastaların % 10'unda ekstremitte iskemisi, distal emboli, trombüs gelişimi, aorta travması ve gaz embolisi gibi ciddi komplikasyonlar gelişebilmektedir (1). Balon kateterinin yerleştirilmesi ve antikoagüasyona aşırı dikkat gösterilmesi ve distal nabzın palpabl olması ile bu problemlerin gelişmesi azaltılabilir.

Kardiyojenik şoktaki hastalar, İABP ile geçici

desteklenirken ventrikül fonksiyonları düzeltilebilirse hayatta kalabilmektedir. Çeşitli merkezler, İABP ve acil koroner anjioplasti ile kardiyojenik şok tedavisinde % 55-85 arasında hemodinamik iyileşme bildirmişlerdir (8-10). Ancak önemli problem, özellikle re-vaskülarizasyon yapılamayan hastalarda balon kataterden hastayı ayırmada gelişmektedir. Sonuç olarak; İABP iskemik kalp hastalığı ve bunun komplikasyonu bulunan hastalarda, geçici olarak faydalı mekanik dolaşım desteği sağlamaktadır. İntrakoronar trombolitik tedavi, acil PTCA veya by-pass operasyonu ile birlikte gerçekleştirilebilirse, kardiyojenik şoktaki çoğu hastaların başarılı takip ve tedavisinde yardımcı olmaktadır.

## KAYNAKLAR

1. Reeder GS, Holmes DR. Cardiac catheterization and angiography, interventional therapy. In: Giuliani ER, et al, ed. Cardiology Fundamentals and Practice, Philadelphia: Mosby Year Book, 1991, V.1: 595-597.
2. Gers BJ, Chesebro JH, Clements IP. Acute myocardial infarction,, management and complication. In: Giuliani ER, et al. ed. Cardiology Fundamentals and Practice, Philadelphia: Mosby Year Book, 1991; V. 2: 1398-1403.
3. Scheidt S, Wilner G, Mueller H, et al. Intra-aortic balloon counterpulsation in cardiogenic shock: report of a co-operative clinical trial. N Engl J Med 288: 979-984.
4. Bregman D, Casarella WJ. Percutaneous intraaortic balloon pumping: Initial clinical experience. Ann Thorac Surg 1980; 29: 153-155.
5. Alonso DR, Scheidt S, Post M, Killip T. Pathophysiology of cardiogenic shock: quantification of myocardial necrosis, clinical, pathologic and electrocardiographic correlations. Circulation 1973; 48: 588-96.
6. Pennington DG, Swartz MT. Assisted circulation and mechanical hearts. In: Braunwald E, ed. Heart Disease. Philadelphia: WB Saunders, 1992: 535-549.
7. Amsterdam EZ, Awan NA, Lee G, et al. Intra-aortic balloon counterpulsation: Rationale, application and results. Cardiovasc Clin II No. 3: 1991; 79-96.
8. Bengton JR, Kaplan AJ, Pieper KS, et al. Prognosis in cardiogenic shock after acute myocardial infarction in the interventional area. J. Am Coll Cardiol 1992; 20: 1482-9.
9. Lee L, Erbel R, Brown TM, Laufer N, Meyer J, O'neil WW. Multicenter registry of angioplasty therapy of cardiogenic shock: Initial and long-term survival. J Am Coll Cardiol 1991; 17: 599-603.
10. Lee L, Bates ER, Pitt B, et al. Percutaneous transluminal coronary angioplasty improves survival in acute myocardial infarction complicated by cardiogenic shock. Circulation 1988; 78: 1345-1351.



## RESPIRATUAR DİSTRES SENDROMU

Dr. Engin GÜNEL, Dr. A. Hamdi GÜNDAĞAN

\* S.Ü.T.F. Çocuk Cerrahisi Anabilim Dalı

Akciğerler organizmanın oksijenizasyonunu ve karbondioksitin vücuttan atılmasını sağlarlar. Asit baz dengesinin sağlanması ve birçok vazoaaktif hormonun arteriyel konsantrasyonunun düzenlenmesi bu organ tarafından sağlanır.

Akciğerlerin, normal şartlarda fazla olmayan bir mekanik stres altında ve düşük bir arteriyel basınç sistemine karşı çalışmaları, lenfatik sisteminin oldukça gelişmiş olması fonksiyonlarını daha kolay yerine getirmesini sağlar. Ancak akciğerlerin kapasitesinden daha ağır bir stres altına girmesi durumunda, organizmanın tüm sistemlerini de etkileyebilen ve sonuçta ölüme yol açabilen bir dizi olayların gelişebileceği ortaya konmuştur. Birçok etyolojik nedenle gelişebilen bu tabloya Respiratuar Distres Sendromu (RDS) denilmektedir.

İlk defa Ashbaugh ve arkadaşları tarafından tanımlanan bu tablo, değişik etyolojiler sonucu gelişen diffüz infiltratif akciğer lezyonlarının, ciddi arteriyel hipoksemi ile beraber görülmesi halidir (1). Akut solunum yetmezliği, ıslak akciğer, şok akciğeri, postperfüzyon akciğeri ve RDS olarak literatüre geçen bu sendromda tüm gelişmiş tedavi imkanlarına rağmen mortalite oranı % 50-75 dolayında olduğu bildirilmektedir (2). RDS'den ölen hastaların sadece % 3'ünün hipoksemi nedeniyle öldükleri bildirilmiştir (3). Buradan çıkarılan sonuçla, yüksek mortalitenin direkt akciğer hasarından çok multi organ (sistem) yetmezliğinin sonucunda geliştiği söylenebilir.

### ETYOLOJİ:

Cerrahi girişim yapılan ve anestezi verilen veya ağır travmaya maruz kalan her hastanın pulmoner fonksiyonlarında birtakım değişiklikler gözlenmektedir.

Bu değişiklikler interstisyel alanda ödem ve fonksiyonel rezidüel kapasitede (FRC) azalma şeklinde ortaya çıkar. Major bir cerrahi girişimin ardından ilk 4 saat içinde vital kapasitenin preoperatif seviyenin % 40'ına kadar düştüğü gözlenmiştir. Vital kapasitedeki bu düşüş 12-14 saat kadar sabit kalmakta ve ancak iki hafta içinde yavaş yavaş eski seviyelerine ulaşabilmektedir. Fonksiyonel rezidüel kapasite (FRC) vital kapasiteye göre daha az etkilenmekte fakat erken postoperatif dönemde çok fazla etkilenmektedir. FRC'deki değişiklikler daha çok postoperatif 24. saatten sonra görülmekte ve preoperatif seviyesinin % 70'ine kadar düşebilmektedir. FRC bu şekilde birkaç gün kaldıktan sonra postoperatif 10. günde tekrar eski seviyesine yükselmektedir. Akciğerlere ait ek anomali ve hastalıklarda bu değişiklikler belirgin olarak gözlenmektedir (4, 5). Postoperatif dönemde FRC'nin düşmesinin nedeni periyodik maksimal inflasyonun azalmasına ve solunumun yüzeysel nefes alış-verişlerle devam etmesine bağlıdır. Normal bir insan solunum yaparken iradesi dışında saatte birkaç kez total akciğer kapasitesine varan derin inspiryumlar yaparak alveollerin kollabe olmamasına yardımcı olur. Bu periyodik maksimal inflasyonun sağlanamadığı hallerde birkaç saat içinde atelektazi gelişebilmektedir. Postoperatif hastalarda anestezi ve ağrı nedeniyle daha çok yüzeysel solunum yapılmaktadır. Periyodik maksimal inflasyonun sağlandığı durumlarda FRC'nin normal değerlere hızla ulaştığı görülmektedir (6).

RDS'na neden olabilecek etyolojik faktörler:

**Sepsis:** Tek başına önemli bir faktördür. Özellikle vücut boşluklarında ortaya çıkan yaygın enfeksiyonlar RDS ve multiorgan yetmezliğine neden olur.

**Major travma ve ameliyatlara.**



**Yaygın pulmoner enfeksiyon.  
Gastrik içeriğin aspirasyonu.**

**Şok:** Başlangıçta şokla mücadele edilmiş olmasına rağmen, şokun fizyolojik etkilerinin devam ettiği fazda ameliyata alınan hastalar.

**Massif kan transfüzyonları:** 8-10 ünite/24 saat.

**İmmün sistem yetmezliği:** Cerrahi sonucu organizmanın immünolojik cevabında aksamanın olması, dolaşımda immünosupresif faktörlerin ortaya çıkması ve bunun katabolizma sonucu daha belirgin hale gelmesi.

**Kardiovasküler sistem hastalıkları:** Ameliyat ve travma sonucu kardiovasküler stabilitenin bozulması ve aritmiler ile tablonun hızla bozulması.

**Pankreatit.**

**Yağ embolizmi.**

**Amniotik sıvı embolizmi.**

**Gebelik toksemisi.**

**Antijenik maddeler.**

**Yanık.**

Bu faktörlerin her biri akciğerleri direkt olarak ilgilendirsin veya ilgilendirmesin, bir veya daha fazla organ sisteminde ileri derecede harabiyete neden olabilmekte ve tablo ortaya çıkmaktadır. RDS'na neden olan en önemli risk faktörünün sepsis, gastrik içeriğin aspirasyonu ve massif kan transfüzyonları olduğu söylenebilir (7, 10). İki veya daha fazla risk faktörü bir araya gelirse RDS gelişme oranı % 50-100 artmaktadır (9).

**FİZYOPATOLOJİ:**

RDS'da etyolojiye bakmaksızın, alveoler-kapiller membran ve interstisyel matriksteki harabiyet sonucu gaz alış-verişinde bozulma olmaktadır. Bu harabiyet neticesinde kapiller geçirgenlik artmakta, intravasküler alandan interstisyel aralığa proteinden zengin sıvı birikmektedir. Sonuçta hidrostatik olmayan türde bir pulmoner ödem gelişmektedir (11). Ödem sıvısının ozmotik basıncı plazmanınkine yaklaştıkça, mikrokapiller hidrostatik basınçla aynı yönde etki göstermekte ve sızıntı daha da artmaktadır. Olayların başında esnek olan interstisyum ekstravaze sıvıyı tolere edebilmekte ancak interstisyel sıvının daha da artmasıyla akciğer komp-

liansında azalma olmakta, terminal hava yollarına bası gelişmektedir. Sonuçta proteinden zengin sıvı alveollerin içine dolar ve RDS'nun tipik tablosu ortaya çıkar. Alveoler surfaktan kaybı ve yüzey gerilimin ortadan kalkması FRC'de azalmaya yolaçar. FRC'nin düşmesi yer yer kötü ventile olan akciğer sahalarına karşılık yeterli perfüze olan segmentlerin ortaya çıkmasına neden olur. Ventilasyon perfüzyon dengesinin bozulmasına bağlı olarak intrapulmoner sağ-sol şantlar ortaya çıkar. Hi-poksemi, hipokarbi ve takipne ile ortaya çıkan triad RDS'nun en erken klinik bulgularıdır (12).

RDS'lu hastalarda görülen patolojik erken ve geç dönem bulguları Pontopitton tarafından özetlenmiştir (13).

**Erken Dönem Değişiklikler:**

- 1) İntraalveoler sahada ve interstisyumda proteinden zengin pulmoner ödem sıvısı ve hemoraji.
- 2) Hiyalen membran formasyonu.
- 3) Alveoler epitel ve endotel hücre nekrozu.
- 4) Küçük çaplı damarlarda mikrotrombüsler.

Bu devrede akciğer yapısı tam olarak bozulmamıştır. Alveoller boşlukların temel yapısı ve interstisyel matriks henüz harab olmamıştır. Yeterli havalanma aralığı ve damarlanma vardır. Etkili tedavi uygulandığı takdirde morfolojik değişiklikler geriye dönebilmektedir.

**Geç dönem değişiklikler:**

- 1) Ufak ve orta çaplı arterlerde trombüs ve akciğer damarlanmasında yaygın kayıp. Küçük damarlarda geriye dönüşü olmayan endotel nekrozu.
- 2) Alveoler boşlukta tip II hücre hiperplazisi, intraalveoler hiyalen membran formasyonu ve fibrozis.
- 3) İnterstisyel sahada kollajen artımı, akciğer kompliansında azalma ve akciğer yapısal bütünlüğünün ortadan kalkması.

**KLİNİK:**

RDS'nun klinik tablosunda dispne ve progressif arteriyel hipoksemi ön plandadır. Klinik bulguların ortaya çıkması bir kaç saat veya gün içinde olabilir. Klinik devreler Moore ve arkadaşları tarafından aşağıdaki gibi özetlenmiştir:



**Devre I:** Şok devresi, spontan hiperventilasyon, hipokapne.

**Devre II:** Erken dönem respiratuar distres, ortaya çıkan sağ-sol şant sonucu arteriyel hipoksi.

**Devre III:** Belirgin hipoksi, mekanik ventilasyon gereksiniminin ortaya çıkması, akciğer radyogramlarında yaygın infiltrasyon.

**Devre IV:** Terminal anoksemi, hiperkapne.

#### **TEDAVİ:**

RDS'nun tedavi sonuçları son yıllardaki gelişmelere rağmen pek yüzgüldürücü değildir. Fakat tedavi metodlarındaki yenilikler ve agresif yoğun bakım şartları ile bu gruptaki hastaların mortalite oranı % 20 kadar azaltılmıştır (15, 16).

RDS'lu hastalarda tedavi prensiplerini dört gruba ayırabiliriz. 1) AC'lerdeki harabiyeti önleyici ve geri döndürücü tedbirler. 2) Gaz alış-verişinin ve alveoler ventilasyonun devamının sağlanması. 3) Perifere oksijen transportunun devamlılığını sağlamak. 4) Komplikasyonların önlenmesi (15).

**1) Akciğerlerdeki harabiyetin önlenmesi veya geri döndürülmesi:** Günümüzde RDS'lu hastalarda pozitif end-ekspiratuar basınçlı ventilasyon (PEEP)'un erken dönemde profilaktik olarak uygulanması, kortikosteroidlerin yaygın olarak kullanılması akciğerleri korumaya yönelik iki yöntemdir, ancak faydaları tartışılmalıdır (10, 17).

PEEP'in risk grubu hastalarda semptomlar başlamadan önce uygulanması ile akciğer injurisinin azaldığı ileri sürülmüştür. Ancak bu hastalarda PEEP'in profilaktik amaçlı akciğerleri korumadığı ve hatta kullanımında kontrendikasyon olduğunu savunanlar da mevcuttur (17).

Hastalığın fizyopatolojisinde kompleman aktivasyonu ve granülosit agregasyonunun rol oynaması kortikosteroidlerin bu olay zincirini kırabileceği inancını doğurmuştur (18). Tüm bu gözlemlere rağmen, kortikosteroidlerin RDS'nun gelişmesini önleyici veya prognozu etkileyici hiçbir klinik delil bulunmamaktadır (10).

RDS'lu hastalarda kortikosteroid kullanımına karar verildiği takdirde erken dönemde uygulanmalıdır.

Genellikle metil-prednizolon olarak verilen kortikosteroid tek bir dozda ve bolus tarzında 2-2.5'gr'ı geçmeyecek miktarda, 30-40 mg/kg/gün şeklinde verilmelidir. İlk dozu takiben 6-8 saat sonra ek bir doz uygulanabilir ancak daha fazla ilaç uygulaması sakıncalıdır.

**2) Gaz alış-verişi ve alveoler ventilasyonun sağlanması:** RDS'nun tedavisinde mekanik solunum desteği en önemli yeri tutar. Mevcut olan hipoksemiye tek başına oksijen vererek tedavi etmek büyük bir hatadır. Yüksek oranda oksijen soluma sonucu irreversible beyin harabiyeti, tip I ve II pnömositlerde değişiklikler, alveolar surfaktan yapımında azalma, mukosilier depresyon, terminal hava yollarında gram (-) bakteri hassasiyetinde artış, pulmoner fibrozis gibi olumsuz sonuçlar ortaya çıkmaktadır (19-21). Ayrıca oksijenin uzun süreler yüksek oranda verilmesi ile absorpsiyon atelektazisinin gelişmesi ve hipoksik pulmoner vazokonstrüktif refleksin ortadan kalkması söz konusudur.

Yukarıda bildirilen sebeplerden dolayı RDS'lu hastalarda tedavide ilk amaç solunan oksijen oranını (FIO<sub>2</sub> - Fraction of inspired oxygen) mümkün olduğu kadar düşük tutabilmektir (17, 20, 21). Mekanik solunum desteği değişik şekillerde uygulanabilir:

**A) Intermittan Pozitif Basınçlı Solunum (IPPV):** Mekanik ventilatörlerle akciğere düzenli aralıklarla basınçlı gaz karışımı verilir. Ventilatör ekspiryumda devre dışı kalır ve ekshalasyon akciğerin ve toraks duvarının esnekliği sonucu pozitif olarak sağlanır. Alveol içi basınç atmosfer basıncına eşit olunca ventilatörün bastığı hava kesilir.

**B) Ekspirasyon Sonu Pozitif Basınçlı Solunum (PEEP):** Mekanik ventilatör ile ekspirasyonun son fazında alveole pozitif basınçlı gaz karışımı basan bir sistemdir. Ekspiratuar hava akımı alveol basıncı atmosfer basıncına yaklaşırken durdurulur. Sistemin en avantajlı yönü kaybedilmiş FRC'nin yeniden restore edilmesidir.

IPPV ile kollabe olan alveol ekspansiyon olacak ve gaz alış-verişi sağlansa bile bu durumun tedavide pek etkili olmadığı bilinmektedir (13). İnspiryum sırasında pozitif basınçlı gaz karışımı sadece kısa bir süre verilebildiği için ve ekspiryum inspiyumun 2-3 misli uzun süreli olduğu için ekspansiyon olan alveol yeniden kollabe olur. Alveoller gaz alış-verişi istenilen düzeyde



olmaz. Ekspiryum sırasında alveolün kollabe olması ancak intraalveoller basınca karşıt ikinci bir basınç sağlamakla önlenir. PEEP ile ekspiryum sonunda alveol içine basılan basınçlı gaz karışımı ile kollaps önlenmekte, ekspiratuvar hacmi artmakta, FRC yeniden sağlanmaktadır.

RDS düşünülen bir hastada: % 100 oksijen solunmasına rağmen PaO<sub>2</sub> 60 mmHg'nin altında, solunum hızı 35/dk'nın üstünde, ciddi dispne, yardımcı solunum kaslarının çalışması, sternal çukur ve interkostal kasların retraksiyonu varsa ve PaO<sub>2</sub> 25 mmHg'nin altında ise entübasyon hemen yapılmalıdır (12). Entübe edilen hasta bir völüm respiratörüne bağlanır ve oksijen karışımı % 100 olacak şekilde mekanik ventilasyona başlanır. İnfant grubu dışında oksijen toksisitesinden korkmaya gerek yoktur. İlk kan gazı alındıktan sonra FIO<sub>2</sub>, PaO<sub>2</sub> 60 mmHG olacak şekilde ayarlanmalıdır. İdeal olan hipoksemi yaratmadan FIO<sub>2</sub>'nin 0.5'in altında tutulabilmesidir. RDS'lu hastalarda tidal volüm genellikle 10-13 ml/kg olarak hesaplanmalıdır. Toksik dozlarda FIO<sub>2</sub> ye rağmen hipoksemi halen devam ediyorsa PEEP uygulanmalıdır (FIO<sub>2</sub> 0.5 üstünde iken 60 mmHg'lik bir PaO<sub>2</sub> sağlanamaması) PEEP uygulamasına 3-5 cm H<sub>2</sub>O basınçla başlanmalı ve yeterli oksijenizasyon sağlanıncaya kadar değerler yavaş yavaş artırılmalıdır. PEEP uygulamasında genellikle 15 cm H<sub>2</sub>O basıncı üstüne çıkılmamalıdır (2, 20, 22).

### 3) Perifere oksijen transportunun devamlılığını sağlamak:

Tedavideki önemli noktalardan biridir. Dokulara oksijen taşıma miktarı, kardiak output ile arteriyel oksijen konsantrasyonu ile orantılıdır. Arteriyel oksijen konsantrasyonu ise hemoglobin konsantrasyonu ve arteriyel oksijen satürasyonuna bağlıdır. PEEP'in oksijen transportuna katkısı, PaO<sub>2</sub>'ni artırarak arteriyel O<sub>2</sub> satürasyonunu yükseltmek şeklinde olur (23).

PEEP'in kardiak outputu deprese edici etkisi oksijen transportunu olumsuz yönde etkiler. Bu sebepten dolayı PEEP uygulanırken yeterli bir oksijen satürasyonu

(55-60 mmHg), toksik olmayan oranda oksijen tatbiki (FIO<sub>2</sub> en fazla 0.5) ve uygun bir kardiak output sağlamak gerekir (23).

Hemoglobin konsantrasyonu ve oksijen satürasyonu, arteriyel oksijen konsantrasyonunun ana belirleyici faktörleridir. PaO<sub>2</sub>'i 60 mmHg olan bir hastada hemoglobini 10 gr/dl'den 14 gr/dl'ye yükseltmek oksijen konsantrasyonunu % 40 kadar artırır. Bunun yanısıra aynı hastada hemoglobin konsantrasyonu sabit kalarak PaO<sub>2</sub>'i 60 mmHg'den 90 mmHg'ye yükseltmek arteriyel oksijen konsantrasyonunu sadece % 10 artırır (15).

### 4) Komplikasyonlarının önlenmesi:

Ortaya çıkabilecek komplikasyonların önlenmesi hastalığın tedavisi kadar önemlidir. Mortalitesi yüksek olan bu tabloya ekstra pulmoner komplikasyonların eklenmesi ile mortalite yükselmektedir. Enfeksiyon en sık rastlanan komplikasyondur. Bell ve arkadaşları yaptıkları otopsiler sonucunda bu hastaların % 40'da şüphelenilmeyen majör bir enfeksiyon odağının bulunduğunu göstermişlerdir. Yapılan otopsilerin % 30'da ise kan kültürleri negatif olarak gözlenmiştir. Non-bakteriyemik klinik sepsis olarak da bilinen bu tabloda renal yetmezlik, trombositopeni, mental konfüzyon, gastrointestinal sistem kanamaları ve hipotansiyon gözlenmektedir (7). RDS'lu hastalarda rastlanan en sık enfeksiyon odakları periton ve plevra boşluklarıdır.

Enfeksiyonun önlenmesi aynı zamanda diğer komplikasyonların da (Multi organ yetmezliği) büyük ölçüde gelişmemesini sağlar. Bu sebepten dolayı; doku harabiyeti olan hastalarda bakteriyel invazyonun olduğu kritik dönemde uygun antibiyotiklerin kullanılması, septik odağın erken drenajı ve yeterli intravenöz beslenme ve dolaşımın fizyolojik şartlarda sağlanması ile organizmanın drenajının desteklenmesi gerekir.

RDS'dan kurtulan hastaların uzun süreli takiplerinde pek çok hastada kısa sürede egzersiz dispnesinin düzeldiği ve normal akciğer radyogramlarının geri geldiği bildirilmiştir (24).

## KAYNAKLAR

1. Ashbaugh G, Petty TL, Bigelow DS, Levine BE. Acute respiratory distress in adults. Lancet 1967; 2: 319-25.
2. Yeston NS. Adult respiratory distress syndrome in the surgical patient. Surgical Rounds 1987; April: 34-9.

3. Gallaghr TJ, Civetta JM. Goal directed therapy of acute respiratory failure. Anes. Analg. 1980; 59: 831-4.
4. Bartlett RH. Pulmonary pathophysiology in surgical patients. Surg. North Amer. 1980; 60: 1323-37.



5. Wierdermann IM, Rinaldo JE, Rogers RM. Cardiovascular pulmonary monitoring in the intensive care unit. *Chest* 1984; 85: 537-49.
6. Craig DP. Postoperative recovery of pulmonary function. *Anesth. Analg.* 1981; 60: 46-53.
7. Bell RC, Coalson JJ, Smith JD, Johanson WG. Multiple organ system failure and infection in adult respiratory distress syndrome. *Ann. Intern. Med.* 1983; 99: 293-8.
8. Fein A, Lippmann M, Goldberg K. The risk factors, incidence and prognosis of adult respiratory distress syndrome following septicemia. *Chest* 1983; 83: 40-2.
9. Fqwler AA, Hamman RF, Good JT. Adult respiratory distress syndrome. *Ann. Intern. Med.* 1983; 98: 593-7.
10. Kehrer JP, Klein AJP, Sorensen EM. Enhanced acute lung damage following corticosteroid treatment. *Am. Rev. Respir. Dis.* 1984; 130: 256-61.
11. Pontapitton H, Geffin B, Lowenstein E. Acute respiratory failure in the adult. *N. Eng. J. Med.* 1977; 287: 690-5.
12. Hammond LG. Acute respiratory failure. *Surg. Clin. North Amer.* 1980; 60: 1133-49.
13. Pepe PE, Potkin RT, Reus DH, Carrico CJ. Clinical predictors of the adult respiratory distress syndrome. *Am. J. Surg* 1982; 144: 124-30.
14. Moore FD. A critical analysis of causes and treatment of surgical types of chock. *J. Trauma.* 1969; 9: 143-9.
15. Berki T. Cerrahi hastada adult respiratuar distres sendromu. *Türkiye Klinikleri.* 1988; 8: 79-88.
16. Mars HM, Southorn PA. Postoperative management of the cardiac surgical patient: Respiratory care In: Tarhan S. eds. *Cardiovascular Anesthesia and Postoperative Care.* Chicago, London, Y.B.M.P. 1983: 439-68.
17. Pepe PE, Hudson LD, Carrico CJ. Early application of positive end expiratory pressure in patients at risk for the adult respiratory distress syndrome. *N. Eng. J. Med.* 1984; 308: 281-6.
18. Wilson JW. Treatment of prevention of pulmonary cellular damage with pharmacological doses of corticosteroids. *Surg. Gynecol. Obstet.* 1972; 134: 675-9.
19. Barber RE, Lee J, Hamilton WK. Oxygen toxicity in man. *N. Eng. J. Med.* 1970; 283: 1478-81.
20. Bone RC. Treatment of severe hypoxemia due to the adult respiratory distress syndrome. *Arch. Intern. Med.* 1980; 140: 85-9.
21. Winter PM, Smith G. The toxicity of oxygen. *Anesthesiology.* 1982; 37: 210-35.
22. Lumb PD. ARDS or acute respiratory failure. in: Sabiston DC, Spencer FC eds. *Surgery of the Chest.* Philadelphia, London, Toronto, Mexico City, Sydney, Tokyo. WB Saunders Cor. 1983: 47-50.
23. Springer RR, Stevens PM. The influence of PEEP on survival of patients in respiratory failure. *Am. J. Med.* 1979; 66: 196-200.
24. Alberts WM, Priest GR, Moser KM. The outlook for survivors of adult respiratory distress syndrome. *Chest.* 1983; 84: 272-4.