

# Dalakta tanısı gecikmiş subkapsüler hematom

Aydın KARABACAĞOĞLU, Serdar KARAKÖSE, Ergün DENİZ, Ayşe YÜCEAKTAŞ, Kemal ÖDEV

S.Ü.T.F. Radyodiagnostik Anabilim Dalı, KONYA

## ÖZET

Günümüzde künt karın travması olan hastalarda batın ultrasonografik incelemesi rutin olarak yapılmaktadır. Batın içinde serbest sıvı saptanmaması, ultrasonografik incelemenin suboptimal şartlarda yapılması ve travma sonrasında dikkatin santral sinir sistemi yaralanmalarına yöneltmesi nedeniyle dalakta subkapsüler kanaması olan olgular kolaylıkla gözden kaçabilmektedir. Travmadan hemen sonra rutin batın ultrasonografik incelemeleri yapılan ve dalakta patolojik bulgu saptanmayan, 3 olgunun farklı zamanlarda (1 hafta-1 yıl), değişik şikayetleri nedeniyle yapılan üst abdominal bilgisayarlı tomografik incelemelerinde dalakta subkapsüler hematoma saptandı. Dalakta subkapsüler hematoma tanısı gecikmiş olgularda, geç dönemlerde rüptür olabileceğinden dolayı künt karın travması ile başvuran hastaların kontrol radyolojik incelemelerinin uygun olacağı kanısındayız.

**Anahtar Kelimeler:** Dalak, gecikmiş subkapsüler hematoma, travma

## SUMMARY

### *Delayed diagnosis of subcapsular hematoma of the spleen*

Nowadays, patients suffering from blunt abdominal trauma are examined by abdominal ultrasonography, routinely. Subcapsular bleeding of the spleen in these patients can be overlooked if there isn't free fluid in the abdominal cavity, ultrasonographic examination carried out in suboptimal conditions and after the trauma attention was intensified on the central nervous system injury. In 3 cases who have been examined by abdominal ultrasonography just after the trauma, any pathological finding was not been determined related with their spleen also examined by upper abdominal computed tomography because of their some complaints after the trauma (1 wk-1 yr) and splenic subcapsular hematomas were established in these patients. In patients with delayed development of splenic subcapsular hematoma following abdominal trauma can cause late rupture of the spleen, so we think that the patients suffering from blunt abdominal trauma must be examined by the control radiological methods after the trauma.

**Key Words:** Spleen, delayed subcapsular hematoma, trauma

Travmanın ilk saatlerindeki ölümlerin en sık nedeni beyin hasarı ve abdominal masif kanamadır (1). Künt karın travmaları sonrasında oluşabilen intraperitoneal kanama genellikle dalak, karaciğer rüptürü ve mezenterik damarlarda meydana gelen yaralanmalara bağlıdır (2). Künt karın travması sonrasında dalakta subkapsüler hematoma olan olguların %1-15'inde gecikmiş dalak rüptürü görülmektedir (3-8).

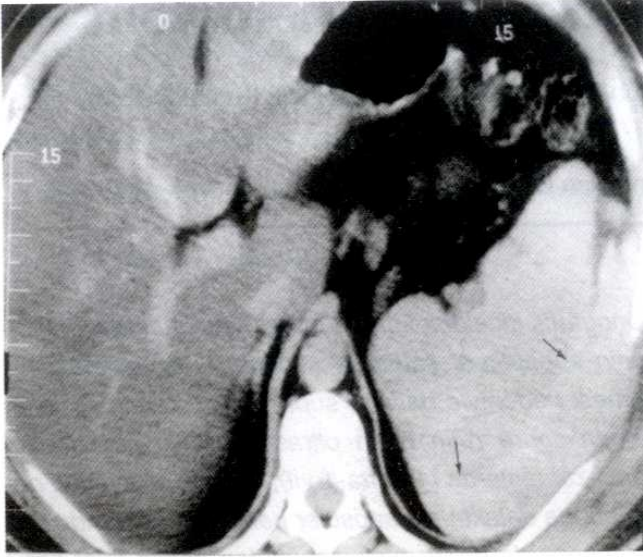
Bu seride, travmadan 1 hafta- 1 yıl sonra, değişik şikayetleri nedeniyle yapılan üst abdominal tomografi (BT) incelemelerinde dalakta subkapsüler hematoma

saptanan 3 olgu sunulmaktadır.

### **Olgu 1**

Peptik ülser şikayetleri bulunan 85 yaşındaki erkek hastada hematemez ve melana saptanması üzerine genel cerrahi kliniğine yatırıldı. Hastanın endoskopik incelemesinde, kanayan gastrit bulguları mevcuttu. Bir hafta önce künt karın travması geçirdiği öğrenilen olgunun kontrastlı üst abdominal BT incelemesinde, dalağa göre hafif hiperdens subkapsüler hematoma saptandı (Şekil 1). Splenektomi yapılan hasta bir süre gözlemlenerek tutularak peptik ülser medikal te-





**Şekil 1.** Bir hafta önce künt karın travması geçiren 85 yaşındaki erkek hastanın kontrastlı üst abdominal BT incelemesinde dalağa göre hafif hiperdens subkapsüler hematoma (oklar) izlenmektedir.

davisi ile taburcu edildi.

### Olgu 2

47 yaşındaki erkek hastada, 20 gündür devam eden şiddetli karın ağrısı ve kusma şikayetleri mevcuttu. Bir yıl önce trafik kazası geçirdiği öğrenilen olgunun abdominal ultrasonografik (USG) incelemesinde, dalakta subkapsüler yerleşimli septali

kistik lezyon saptandı (Şekil 2A). Kontrastlı üst abdominal BT incelemesinde, dalakta subkapsüler alanda yaygın sıvı dansitesi izlendi (Şekil 2B). Dalakta kronik subkapsüler hematoma düşünülen hasta genel cerrahi kliniğine yatırıldı. Seri USG incelemesi sonucunda dalaktaki hematoma da anlamlı bir değişiklik görülmedi. Kronik subkapsüler hematoma olan hasta birer ay arayla poliklinik kontrolü önerilerek taburcu edildi. Yapılan kontrollerinde lezyonda değişiklik saptanmadı.

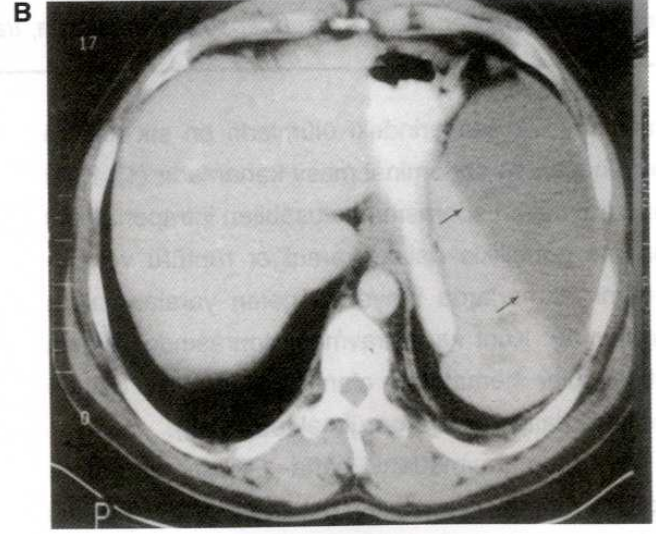
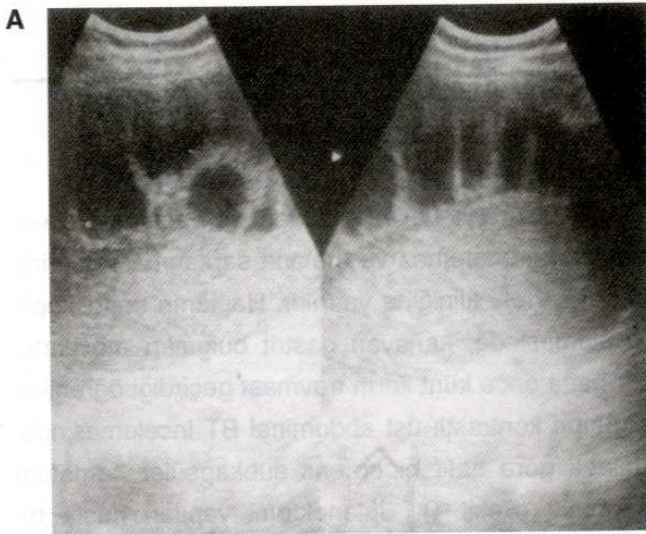
### Olgu 3

52 yaşındaki erkek hastada karın ağrısı, halsizlik ve kusma şikayetleri mevcuttu. Üç ay önce künt karın travması geçirdiği öğrenilen olgunun kontrastlı üst abdominal BT incelemesinde, dalakta subkapsüler yerleşimli, heterojen yapıda hematoma ile uyumlu görünüm izlendi (Şekil 3). Hastaya splenektomi yapılarak, taburcu edildi.

Olgularımızın tümünde travmadan hemen sonra yapılan USG incelemelerinde, intraperitoneal hemoraji veya dalakta patoloji saptanmadı.

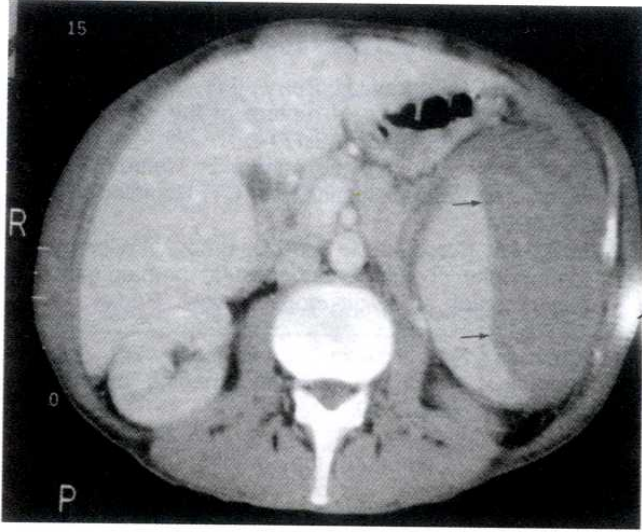
### TARTIŞMA

Dalak yaralanmalarının; erken dönemde kontrol edilemeyen hemoraji ve gecikmiş dalak rüptüründen oluşan iki ölümcül komplikasyonu vardır. Hemodinamik stabil olan künt karın travmalı olgulardaki dalak yaralanmaları, teşhisteki güçlükler nedeniyle



**Şekil 2.** A) Bir yıl önce trafik kazası geçiren 47 yaşındaki erkek hastanın abdominal USG incelemesinde, dalakta subkapsüler yerleşimli septali kistik lezyon, B) Kontrastlı üst abdominal BT incelemesinde, dalakta subkapsüler alanda yaygın sıvı dansitesi (oklar) izlenmektedir.





**Şekil 3.** Üç ay önce künt karın travması geçiren 52 yaşındaki erkek hastanın kontrastlı üst abdominal BT incelemesinde, dalakta subkapsüler yerleşimli, heterojen yapıda hematom (oklar) izlenmektedir.

geç komplikasyonlara sebep olurlar (3).

Gecikmiş dalak rüptürü, McIndoe tarafından travmadan 48 saat sonra subkapsüler hematomdan kaynaklanan bir bulgu olarak 1932'de tanımlanmıştır. McIndoe, dalakta gecikmiş rüptürün hastaların %87'sinde travmadan sonraki 14 gün içinde, %97'sinde ise travmadan sonraki 21 gün içinde geliştiğini bildirmiştir. Gecikmiş dalak rüptürü tüm dalak rüptürlerinin yaklaşık %15'ini oluşturduğunu ve bunların %39'unun ölümle sonuçlandığını vurgulamıştır (4).

Sizer benzer çalışmasında gecikmiş dalak rüptürü oranını %14 olarak bildirmiş ve bunların %80'inin ilk 14 gün içinde, %95'inin 21 gün içinde olduğunu saptamıştır. Sizer küçük kapsüler laserasyonlar, intrasplenik veya subkapsüler hematom ve hilus yırtığı olmak üzere 3 tip dalak hasarının gecikmiş dalak rüptürüne sebep olabileceğini belirtmiştir (5).

Dalağın immün sistemdeki önemli yeri nedeniyle, önceleri dalak yaralanmalarında dalağı korumaya yönelik nonoperatif tedavi yöntemleri kullanılmış, ancak gecikmiş dalak rüptürü oranının ve

buna sekonder ölüm oranının yüksek olması sebebiyle bu yöntem geçerliliğini yitirmiştir (6). Daha sonraki çalışmalarda hiler, parankimal veya subkapsüler olduğuna bakılmaksızın dalakta hasar tesbit edilen tüm olgulara splenektomi uygulanmış ve gecikmiş dalak rüptürü oranı %15'den %1-2'lere kadar düşmüştür (7,8).

Son yapılan çalışmalarda, dalaktaki parankimal hasarın yüksek olduğu ve hiler bölgeyi etkileyen dalak travmalarında splenektomi yapılması gerektiği, ancak hiler bölgeyi etkilemeyen subkapsüler hematoma az miktarda kan transfüzyonu ile tedavi edilebileceği vurgulanmaktadır. Bu tarz bir yaklaşımla gecikmiş dalak rüptürlerinin %97'sinin görüldüğü travma sonrası 1 aylık süre içerisinde gecikmiş dalak rüptürü saptanmadığı bildirilmiştir (6).

Künt karın travmalarında kullanılan standart teşhis yöntemleri; USG, BT ve hemodinamik stabilitesi olan hastalarda anjiyografidir (1). Dalak travmalarının değerlendirilmesinde BT'nin güvenilirliği yüksek bir inceleme yöntemi olduğu birçok araştırmacı tarafından vurgulanmıştır (9-12).

Dalakta erken dönem subkapsüler hematoma olan olgularda İV kontrast verilmeksizin yapılan abdominal BT incelemesinde hematoma, komşu dalak parankimine göre izodense yakın veya hiperdens olarak görülür. Bu olgulara bolus veya infüzyon tarzında İV kontrast verildiğinde genellikle dalak, hematoma veya laserasyondan daha dens olarak ayırt edilebilir. Daha sonraki dönemlerde ise subkapsüler hematoma yaşına bağlı olarak attenüasyon değeri düşer (12).

Sonuç olarak dalakta subkapsüler hematoma tanısı gecikmiş künt karın travmalı olgularda, geç dönemde dalak rüptürü olabileceğinden dolayı, travma sonrası ilk bir ay içerisinde haftada bir ve travmadan 3 ay sonra kontrastlı üst abdominal BT incelemelerinin yapılmasının uygun olacağı kanısındayız.

## KAYNAKLAR

1. Nast-Kolb D, Trupka A, Ruchholtz S, Schweiberer L. Abdominal trauma. Unfallchirurg 1998; 101:82-91.
2. Dwivedi DN, Srinath C, Pande GK. An unusual cause of haemorrhagic ascites following blunt abdominal trauma. Trop Gastroenterol 1998; 19:156-8.
3. Williams RA, Black JJ, Sinow RM, Wilson SE. Computed tomography-assisted management of splenic trauma. Am J Surg 1997; 174:276-9.
4. McIndoe AH. Delayed haemorrhage following traumatic rupture of the spleen. Br J Surg 1932; 20:249-67.
5. Sizer JS, Wayne ER, Frederic PL. Delayed rupture of the spleen. Arch Surg 1966; 92:362-6.
6. Black JJ, Sinow RM, Wilson SE, Williams RA. Subcapsular hematoma as a predictor of delayed splenic rupture. Am J Surg 1992; 58:732-5.
7. Olsen WR, Polley TZ. A second look at delayed splenic rupture. Arch Surg 1977; 112:422-5.
8. Benjamin CI, Engrav LH, Perry JF Jr. Delayed rupture or delayed diagnosis of rupture of the spleen. Surg Gynecol Obstet 1976; 142:171-2.
9. Federle MP, Griffiths B, Minagi H, Jeffrey RB Jr. Splenic trauma: evaluation with CT. Radiology 1987; 162:69-71.
10. Moss AA, Korobkin M, Price D, Brito AC. Computed tomography of splenic subcapsular hematomas: an experimental study in dogs. Invest Radiol 1979; 14:60-4.
11. Kaufman RA, Towbin R, Babcock DS. Upper abdominal trauma in children: imaging evaluation. AJR 1984;142:449-60.
12. Korobkin M, Moss AA, Callen PW, DeMartini WJ, Kaiser JA. Computed tomography of subcapsular splenic hematoma. Clinical and experimental studies. Radiology 1978; 129:441-5.