

DERMATOGLİFİK ŞEKİLLENMELER

Dr. A. Bülent TURHAN*, Dr. Metin ATASU**, Dr. Ferhan PAYDAK*

* S.Ü.T.F. Tıbbi Biyoloji Anabilim Dalı,

** Marmara Üniversitesi Diş Hekimliği Fakültesi Tıbbi Biyoloji Birimi

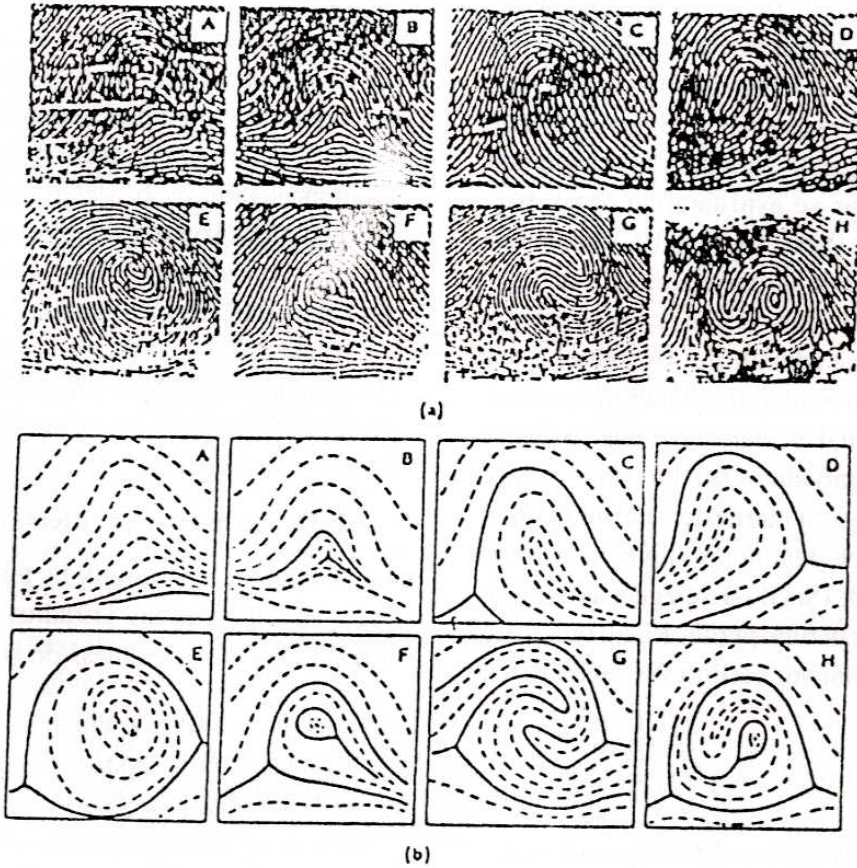
Parmak uçları, elin palmar ve ayağın plantar bölgelerinde bulunan derioymacıkları şekil, sayı, yapı ve büyüklük bakımından farklı örnekler meydana getirecek şekilde birkaç grupta toplanırlar.

1. Parmak uçlarındaki şekillenmeler

Dermal örneklerle yapılan çalışmalar çoğunlukla parmak uçlarında yoğunlaşmıştır. Bu örnekler, birbirine

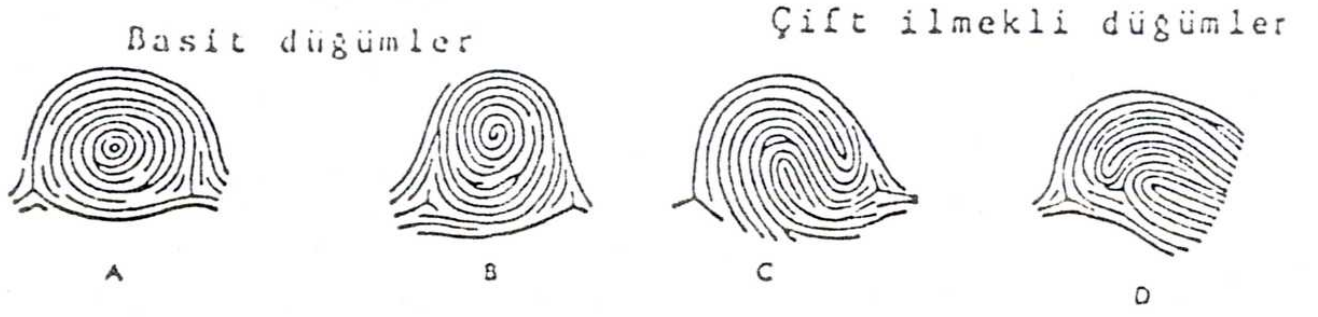
paralel üç çizgi demetinin, aralarında 120° lik bir açı yapacak şekilde bir noktada toplanmasıyla ortaya çıkan triradius'un (delta, üçgen) bulunup bulunmamasına göre sınıflandırılırlar (1), (Şekil 1).

Bu sınıflandırma klasik metoda göre yapılmıştır (2). Parmak uçlarında bulunan en basit örnek tipi kemerdir. Örnek bölgesinde az veya çok paralel çizgilerin



Şekil 1. Parmak ucu örnek tipleri: gerçek izler (a) özenle çizilmiş tip çizgileri ile şematik çizimler (b). A, Basit Kemer; B, Selvi; C ve D ilmek (ulnar veya radial); E, Basit düğüm; F, Merkezsel paket düğüm; G, Çift ilmekli düğüm; H, Rastgele düğüm (Alter M. Dermatoglyphic analysis as a diagnostic tool. Medicine 1966; 56: 35).

Haberleşme Adresi: Dr. A. Bülent TURHAN, S.Ü.T.F. Tıbbi Biyoloji Anabilim Dalı, KONYA.



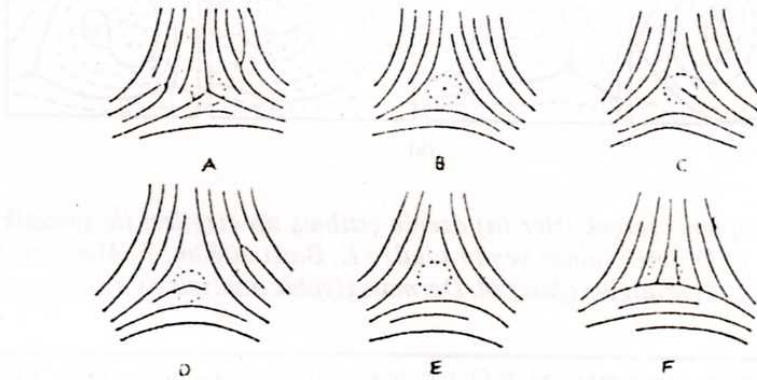
Şekil 2. Basit düğümler: A, Konsentrik düğüm; B, spiral düğüm. Çift ilmekli düğümler C, İkiz ilmekli düğüm; D, lateral paketli düğüm (Schauman B, Alter M. Dermatoglyphics in medical disorders. Springer Verlag, New York USA 1976: 33).

birbiri ardınca gelmesi ile proksimalde konkav çizgi dizisini oluşturur. Kemer örneği iki tipte düşünülür. Basit kemer (A), parmak ucunun bir tarafından diğerine giden daha az eğik çizgi dizilerinden oluşur (Şekil 1-A). Bu gerçek örnek değildir. Çizgi dizileri bir noktada karşılaşır ve bunun üzerinde eğik çizgiler yer alırsa selvi tipi (T) şekillenir (Şekil 1-B). Parmak uçlarında sık rastlanılan örnek ilmeklerdir. Bu örnek tipinde çizgi dizisi örnek bölgesine parmağın bir tarafından girer, geriye eğri yapar ve aynı taraftan örnek bölgesinden dışarıya çıkar (Şekil 1-C, 1-D). Çizgi dizileri ilmek oluşturacak şekilde ulnar tarafa açılırsa ulnar ilmek (U, L^U) radial kenara doğru açılacak olursa radial ilmek (R, L^R) diye adlandırılır. İlmekler bir tek triradius veya çizgilerin birlikte akış noktasını içerirler. Triradius genelde parmak ucunda, lateralde ve daima ilmeğin kapandığı taraftadır. Özü bir spiral, daire veya elips şeklinde, ayrıca merkezleri müşterek olan bir çift ilmek tipi örnek düğüm (W) diye ifade edilir (3). Basit düğüm tipinde (Şekil 1-E) çizgiler konsentrik halka ve elips şeklinde dizilmişlerdir. Bu tip örneklere konsentrik halka düğüm adı verilir (W^C, Şekil 2-A).

Şekillenme tipi saat kadranı doğrultusunda, öz etrafında spiraller gösteren düğümdür. Bu tip örneğe spiral düğüm (W^C, Şekil 2-B) denir. Merkezsel paketi olan düğüm (W^{CP}, Şekil 1-F) küçük bir düğümü içeren ilmeklerdir. Merkezsel paketler, ilmeklerde olduğu gibi ulnar ve radial açılım taraflarına göre sınıflandırılır. Diğer düğüm tipi lateral paket (W^{LP}) veya ikiz ilmek (W^I) örneklerinin her ikisini içeren ilmeklerden oluşur. Bunların her birisinde iki triradius vardır ve bu iki tip düğüm şekil bakımından birbirine benzer. Bununla beraber ikiz ilmek tipi düğümden çizgiler özden parmağın zıt tarafına açılır (Şekil 1-G ve 2-C) ve ulnar veya radial diye ayırım söz konusu değildir. Sınıflandırılmasında güçlük çekilen karmaşık tiplere "aksidental" denir (W^{acc}, Şekil 1-H). Bunlar iki ve ikiden çok şekillenme tipini birarada gösterirler. Örneğin, bir ilmek ve bir düğüm, üç ilmek ve diğer karmaşık şekil tipleri gibi.

2. Derioymacığı ölçütleri

Parmak uçları ile ilgili üç temel ölçüt triradiuslar, özler ve radiantlardır. Triradius üç çizgi dizisinin bir noktada bir araya gelmesi ile şekillenir (Şekil 3).



Şekil 3. Bir triradius bölgesinde farklı tipte çizgi dizilerinin şeması. Noktalı dairenin merkezi triradius noktasıdır (Penrose LS. Memorandum on dermatoglyphics nomenclature. Birth Defects 1968; 4-3: 1).

Triradiusun geometrik merkezi triradius ile ilgili nokta gibi tanımlanabilir. Normal olarak triradius noktası biri diğeri ile yaklaşık 120° lik açı şekillendirecek şekilde üç çizgi dizisinin karşılaştığı noktadır (Şekil 3-A), bununla beraber, triradius noktası çok kısa, nokta gibi bir çizgi (Şekil 3-B) veya bir çizginin ucu (Şekil 3-C) veya üç çizginin birleşme noktasına yakın çizgi parçası olabilir (Şekil 3-D). Triradius noktası triradiusu şekillendiren çizginin ucunda olabilir. Tırnak bulunduğu ve normalden büyük örneklerin sözkonusu olduğu olgularda çizgili derinin ucunda kesik olmayan triradius örneği görülebilir. Bu olgularda gözlenen bu tip triradiuslara ekstra uç triradius adı verilir (Şekil 4). Ekstra uç triradiuslar el, ayak parmaklarının tırnağa yakın bölgelerinde ayrıca yan taraflarda sık olmasada görülürler. Ayrıca, el ayalarının hipotenar bölgelerinde veya ayağın volar yüzeyinin hallukal bölgesinde sıklıkla izlenirler (3).



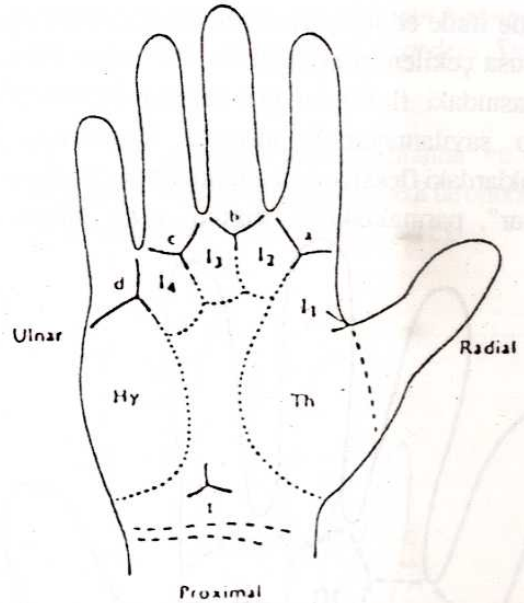
Şekil 4. "Ekstra uç triradiuslu" parmak ucu düğüm tipinin yuvarlanmış izi (Holt SB. The Genetics of Dermal Ridges. Charles C Thomas, Puplicher Springfield, Illinois 1968).

Dermal örneğin merkezi ile en uzaktaki triradius arasına çizilen düz bir çizgiyi kesen, ya da bu çizgiye değen dermal çizgiler sayılarak örnekteki çizgi sayısı bulunur. Kemer tipinde çizgi sayısı sıfır olarak kabul edildiğinden çizgi sayımı yapılamaz. Sayım yapılırken iki triradiuslu düğüm örneklerinde radial ya da ulnar çizgi sayılarından büyük olanı dikkate alınır. On parmaktaki çizgi sayısı toplanarak total çizgi sayısı (TRC) bulunur. Parmaklardaki bütün triradiuslara göre çizgi sayılarının ayrı ayrı toplanmasıyla absölu çizgi sayısı (ARC) elde edilir. Parmak uçlarındaki toplam çizgi sayıları bulunurken her iki elin parmakları, baş

parmaktan küçük parmağa doğru numaralandırılır. Parmak uçlarındaki dermal örneklerin sıklığı toplumlara ve cinsiyete göre değişmekle birlikte, kemer ve radial ilmekler az rastlanılan örneklerdir. İkinci parmakta radial ilmek fazla görülürken, düğüm örnekleri ise I, III ve IV numaralı parmaklarda daha çok gözlenmektedir. Toplumda en sık görülen örnek ulnar ilmektir. Düğüm tipi örnekler erkeklerde, kemer tipi örnek ise bayanlarda daha sık görülür. Toplam çizgi sayısı (TRC) erkeklerde bayanlara göre daha fazladır (3).

3. El ayaları palmar örnek şekillenmeleri

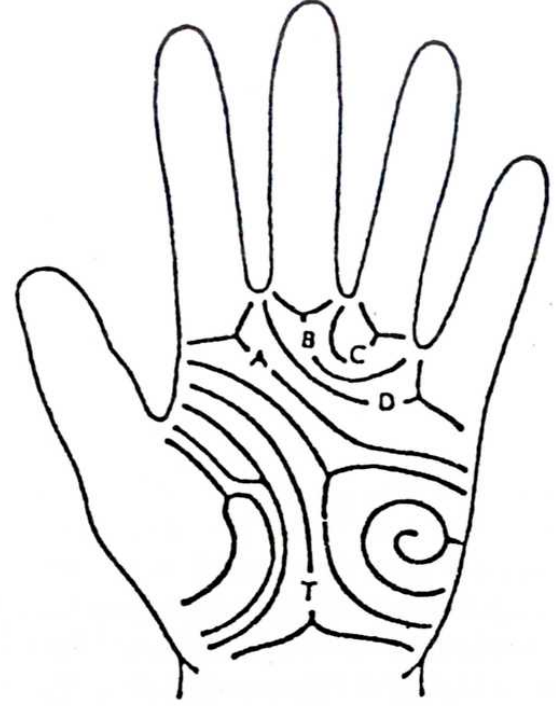Farklı bireylerde derioymacığı analizleri yapabilmek için el ayaları anatomik olarak birkaç bölgeye ayrılmıştır. Sözü geçen bölgeler embriyogenezdeki volar tomurcuklara karşılıktır, tenar (Th), interdigital dört bölge (I₁, I₂, I₃, I₄) ve hipotenar bölgeyi (Hy) kapsar (Şekil 5).



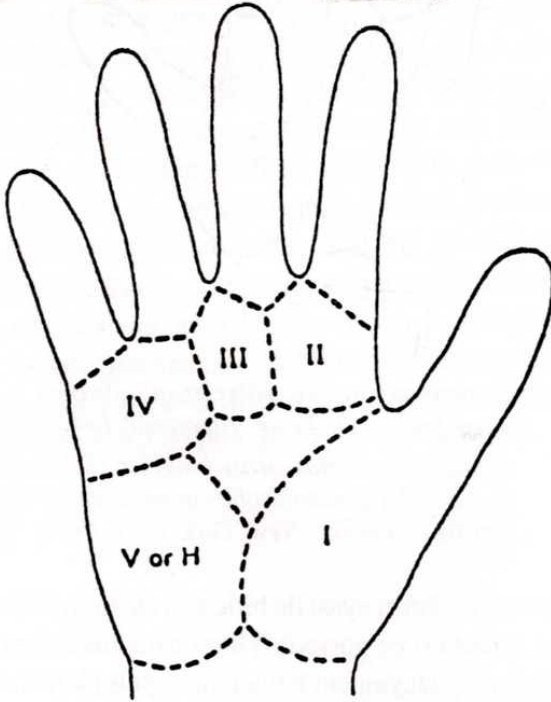
Şekil 5. Derioymacı örnek bölgelerini gösteren el ayası şeması. Th. Tenar. Hipotenar; I₁-I₄ birinci -dördüncü parmak arası bölgeler (Schauman B, Alter M. Dermatoglyphics in medical disorders. Springer Verlag, New York USA 1976; 39).

Her parmağın el ayası ile birleştiği eklem altında a, b, c, d harfleri ile gösterilen birer triradius bulunur. Elin palmar yüzeyindeki bölgelerin topolojik metoda göre sınıflandırılması Şekil 6'da görülmektedir. Interdigital bölgelerde parmak uçlarında görülen örneklere rastlanabilir. Her derioymacığı oluşumunda temel çizgiler, parmaksal ve aksial triradiuslar derioymacığı

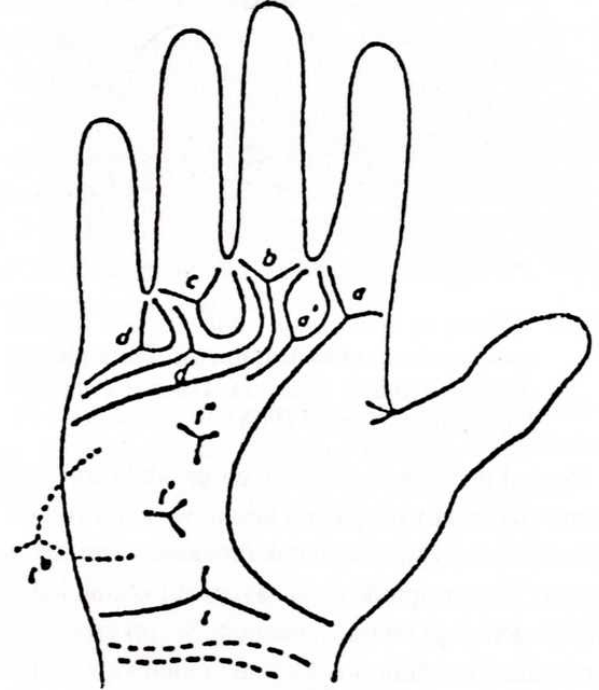
analizleri için önemli karakteristiktir. Küçük harf ile gösterilen digital triradiuslardan birisinden başlayan A, B, C ve D büyük harfleri ile gösterilen dört temel çizgi vardır (Şekil 7). Fazladan triradiuslar yakınında buldukları triradiusa göre a', b', c' ve d' diye gösterilir (Şekil 8). Temel çizgi sonlanma yönleri ile ilgili bilgiyi sağlamak için el ayasının çevresi boyunca numaralama yapılır (Şekil 9). Avuç içinde çoğunlukla proksimalde, tenar ve hipotenar bölgeler arasındaki bilek çizgisine yakın üç çizginin aralarında 120° lik açı yaparak birleşmesiyle meydana gelen bir triradius bulunur ki buna "aksial triradius" ya da t triradiusu denir (Şekil 10). Aksial triradius genellikle distalde olabileceği gibi bazen birisi distalde, diğeri de proksimalde olmak üzere iki tane aksial triradius bulunabilir. Avuç içinde böyle bir durumla karşılaşıldığında distale en yakın triradius dikkate alınarak ona göre değerlendirme yapılır. Aksial triradius distale doğru kaydıkça t', t'' şeklinde ifade edilir, a ve d triradiuslarından aksial triradiusa çekilen birer çizgi ile "atd" açısı bulunur. El ayasındaki fleksiyon çizgilerinin dermatogliflik sayılıp sayılamayacağı tartışma konusudur (3). Parmaklardaki fleksiyon çizgilerinden el ayasındakiler "palmar", parmaktakiler "digital" çizgi olarak ad-



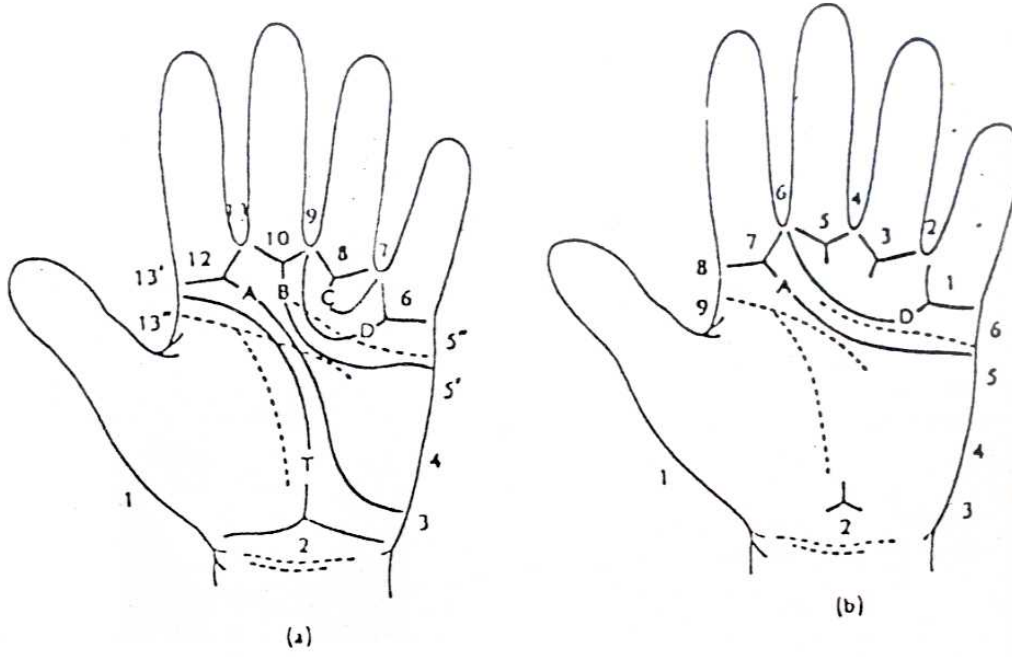
Şekil 7. A, B, C, D ve T temel çizgilerinin çizimi (Schauman B, Alter M. Dermatoglyphics in medical disorders. Springer Verlag, New York USA 1976: 46).



Şekil 6. Topolojik metoda göre el ayasındaki şekillenme bölgeleri (Schauman B, Alter M. Dermatoglyphics in medical disorders. Springer Verlag, New York USA 1976: 45).



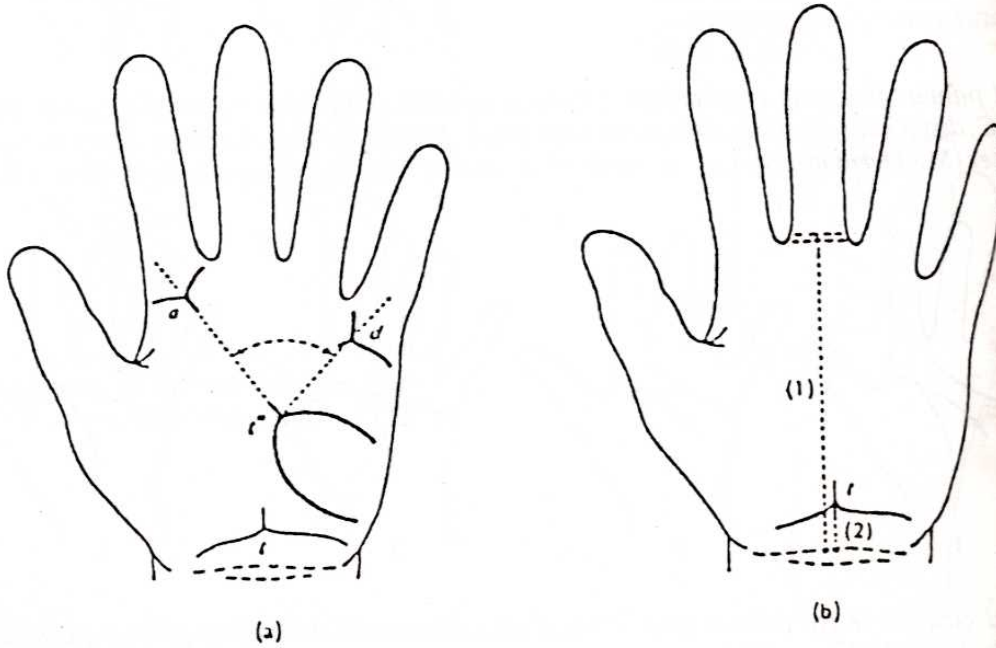
Şekil 8. Palmar triradiusların sınıflandırılmasını gösteren şema: a, b, c, d parmaksal triradiuslar; a', d' fazladan triradiuslar; t, t', t'' aksial triradiuslar, t^b ekstralimital kenar (ulnar) triradiusu (Schauman B, Alter M. Dermatoglyphics in medical disorders. Springer Verlag, New York USA 1976: 47).



Şekil 9. Temel çizgi formülünde (a) ve temel çizgi indeksinden türeyen (b) palmar temel çizgilerin bitimini göstermede kullanılan sayısal değerler (Schauman B, Alter M. Dermatoglyphics in medical disorders. Springer Verlag, New York USA 1976: 48).

landırılır. Birinci parmakta bir, diğer parmalarda ikişer fleksiyon çizgisi vardır. Palmar fleksiyon çizgileri oldukça derin çizgilerdir. Genellikle el ayasında üç fleksiyon çizgisi bulunur. Derinin altındaki dokuya

bağlanan yerleri gösteren palmar, plantar ve digital fleksiyon çizgileri embriyonal hayatın yedi ile onördüncü haftalarında gelişirler (3,4), (Şekil 11-12).

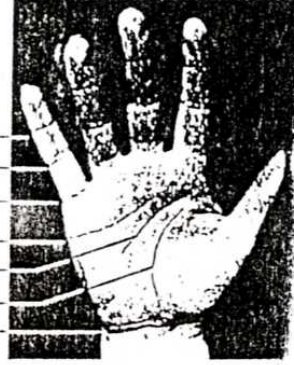

Şekil 10. El ayasındaki aksial triradius pozisyonunun belirlenmesi ile ilgili metod. (a) En geniş atd açısının ölçümü; (b) aksial triradiusun ölçümü (Schauman B, Alter M. Dermatoglyphics in medical disorders. Springer Verlag, New York USA, 1976: 65).

Bu fleksiyon çizgilerinden birisi distalde, diğeri ise proksimaldedir. Proksimalde olan çizginin başlangıcından hayat çizgisi denilen üçüncü bir çizgi çıkar ve proksimaldeki iki fleksiyon çizgisi birleşerek tek bir çizgi halini alır ve el ayasını transversal keser. Buna "simian çizgisi" denir. Simian çizgi ve varyantları

Şekil 13'de görülmektedir. Normalde simian çizgisi ile Tip I ve Tip II çizgiler sık görülmez. Bazende proksimal fleksiyon çizgisi el ayasını transversal olarak tamamen katedebilir, bu şekilde ortaya çıkan çıkan çizgiye de "Sidney çizgisi" adı verilir. Sidney çizgisi ve varıantları Şekil 14'te gösterilmiştir (3).

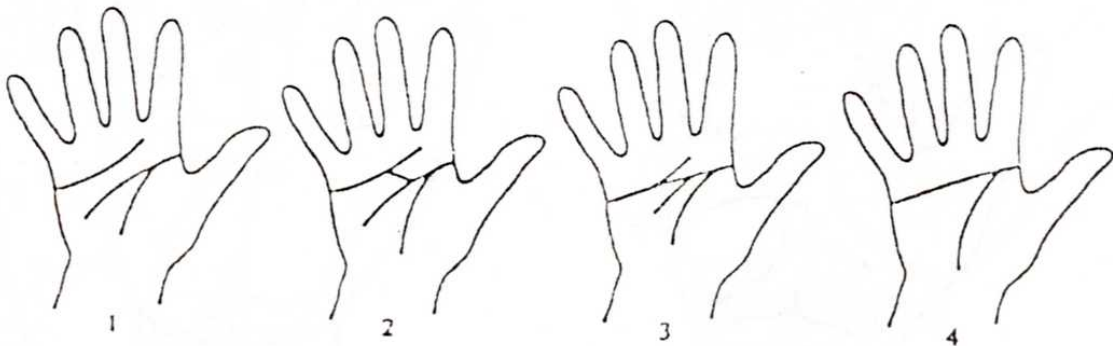
Parmaksal çizgiler	Distal falankslar arası
	Proksimal falankslar arası
	Metakarpofalangeal
Palmar çizgiler	Distal transversal
	Proksimal transversal
	Tenar
	Bilek



Şekil 11. El çizgilerinin sınıflandırılması (Schauman B, Alter M. Dermatoglyphics in medical disorders. Springer Verlag, New York USA 1976; 104).



Şekil 12. Temel palmar fleksiyon çizgilerinin yerlerinin şematik görünümü. A, tenar çizgi; B, proksimal yatay çizgi; C, distal yatay çizgi; D, orta parmak çizgisi; E, Yüzük parmağı çizgisi; G, Hipotenar çizgi (Schauman B, Alter M. Dermatoglyphics in medical disorders. Springer Verlag New York USA 1976: 106).

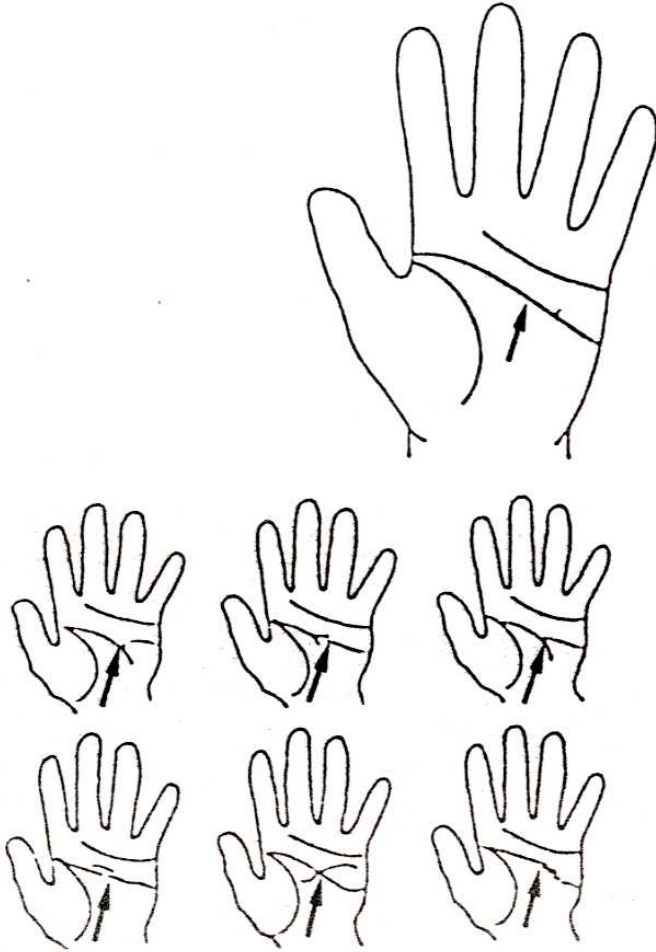


Şekil 13. Normal çizgiler ve tek palmar çizgi (simian çizgisi) arasındaki başlıca palmar fleksiyon çizgilerinin şematik çizimi (1). Normal fleksiyon çizgisi (proksimal ve distal transversal çizgiler ayrılmıştır); (2) Arada tip 1 (proksimal ve distal çizgiler bir köprü çizgi ile birbirine bağlıdır); (3) Arada tip 2 (proksimal ve distal segmentlerinin dallanımı ile transversal çizgilerin bitişimi, tek olmayan tek palmar çizgi); (4) Tek fleksiyon çizgisi (Beckman L, Gustavson KH, Nonring A. Finger and palm dermal ridge patterns in normal and mongoloid individuals (the Down syndrome). Acta Genet 1962; 12:20).

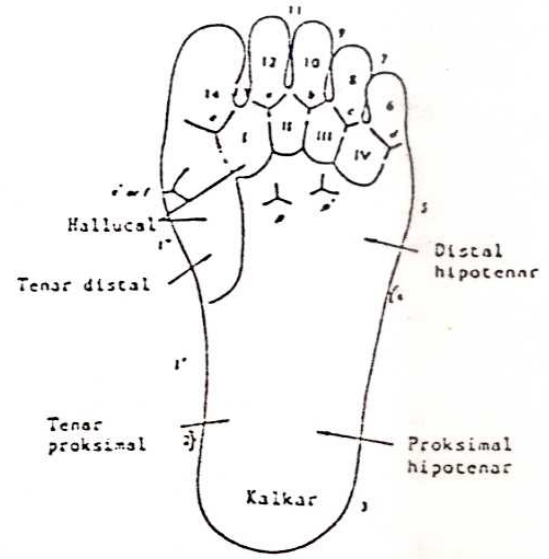
4. Ayak tabanı plantar örnek şekillenmeleri

Ayak tabanında yalnız "hallukal bölge" denilen baş parmağın hemen arkasındaki bölgede bulunan dermal örnekler incelenir (Şekil 15). Ayak tabanındaki parmak diplerinde bulunan triradiuslar başparmaktan küçük parmağa doğru a, b, c, d olarak adlandırılır. Buradaki triradiuslar a-b, b-c, c-d olarak gösterilirler. Hallukal bölgede sıklıkla görülen örnekler sırasıyla

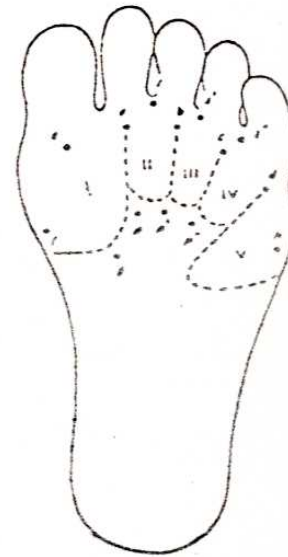
düğüm, distal ilmek, tibial ilmek, fibular kemer, tibial kemer ve proksimal kemerdir. Genellikle hallukal ve ikinci interdigital bölgelerin birleştiği yerde bir triradius bulunmaktadır. Hallukal bölgede tibial tarafta f triradiusu, distalde e triradiusu bulunur. Ayak tabanındaki örnekler Şekil 16'da görülmektedir. Bu triradius proksimalde ise p, hallukal bölgeye yakınsa p' olarak gösterilmektedir (3).



Şekil 14. Sidney çizgi çeşitleri (Johnson CF, Opitz E. Unusual palm creases and unusual children. Clin Pediatr (Philadelphia) 1973; 12: 101).



Şekil 15. Ayağın volar yüzeyindeki örneklerin sınıflandırılması (Penrose LS. Memorandum on dermatoglyphic nomenclature. Birth Defects 1968: 4-3:1).



Şekil 16. Topolojik sınıflandırmaya göre ayağın volar yüzeyindeki şekillenme bölgeleri ve triradiuslar (Penrose LS, Loesch D. Dermatoglyphic sole patterns: a new attempt at classification. Hum Biol 1969; 41: 527).

KAYNAKLAR

1. Holt SB. Quantitive genetics of finger-print patterns. Brit Med Bull 1961; 17-4: 247-50.
2. Cummins H, Midlo C. Finger prints, palms and soles: An introduction to dermatoglyphics. Blakistan New York, Dover, Philadelphia 1961.
3. Schauman B, Alter M. Dermatoglyphics in medical disorders. Springer - Verlag, New York USA 1976: 1-87.
4. Popich GA, Smith DW. The genesis and significance of digital and palmar hand creases: preliminary report. J Pediatr 1970; 77: 1017-23.