

## METATARSOFALANJIAL EKLEM ÇIKIKLARI

Dr. Recep MEMİK, Dr. Abdurrahman KUTLU, Dr. Mahmut MUTLU, Dr. Safa KAPICIOĞLU

S.Ü.T.F. Ortopedi ve Travmatoloji Anabilim Dalı

### ÖZET

*Ayakta çok nadir görülmesi sebebiyle, lateral metatarsofalanjial eklemlerin dorsal çıkığı olan iki vaka sunularak, literatür gözden geçirildi.*

*Anahtar Kelimeler: Metatarsofalanjial eklem, çıkık*

### SUMMARY

#### *Dislocation of the Metatarsophalangeal Joints*

*Two cases of dorsal dislocation of the lateral metatarso-phalangeal joints is reported because it is a very rare dislocation and the literature is reviewed.*

*Key Words : Metatarsophalangeal joint, dislocation*

### GİRİŞ

Metatarsofalanjial (MTF) eklemlerin travmatik çıkıkları çok nadir görülür. Literatürde, daha ziyade birinci MTF eklem izole dorsal çıkıkları bildirilmiştir (1,2,3,4,5,6,7). Fakat, birinci MTF eklem lateralindeki, diğer MTF eklemlerin çıkığı ile ilgili yayınlar kısıtlıdır ve çok az sayıda vaka sunulmuştur (8,9,10,11,12). Bu çıkıklar, elin 2.nci metakarpofalanjial eklem çıkığına benzer ve redüksiyonda sıklıkla problemler görülür (13).

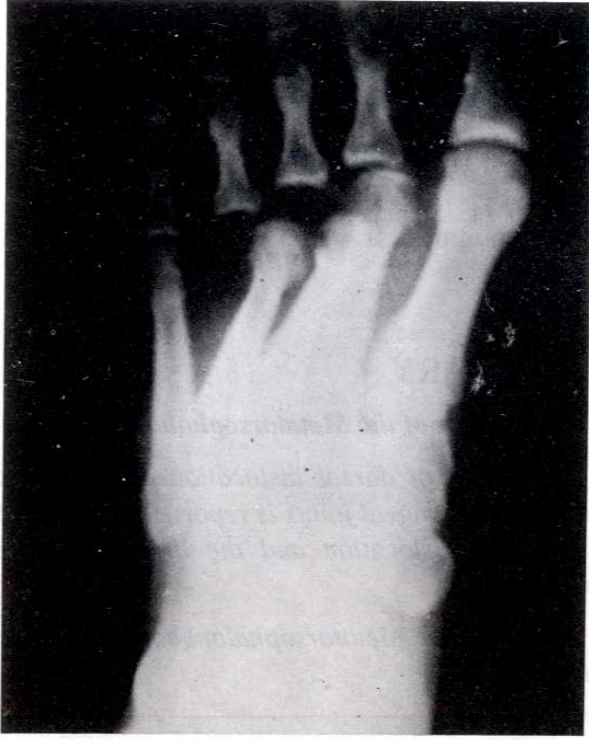
Bu makalede; çok nadir görülen iki lateral MTF eklem çıkığı vakası takdim edilerek, literatür gözden geçirildi.

### VAKA TAKDİMİ

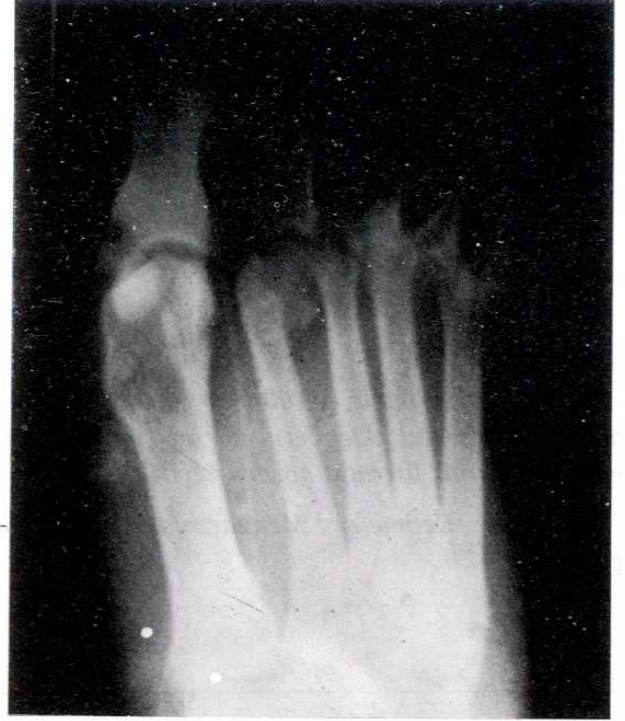**VAKA 1:** Yirmiiki yaşında erkek hasta, ağaçtan çıplak ayak üzerine düşme sonucu, 1.5 yıl önce kliniğimize müracaat etti. Fizik muayenede; sol el ve ön kolda kontüzyon, gözde ekimoz vardı. Sol ayakta şişlik, ayak tabanında matatars başları hizasında 3 cm'lik derin kesi. 3. ve 4.ncü parmaklarda hiperekstansiyon deformitesi tesbit edildi. Radyografik incelemede; 3. ve 4.ncü metatarsofalanjial eklemlerde dorsale çıkık izlendi (Resim 1). Ayak tabanındaki yaranın temizliği ve dikişi yapıldıktan sonra kapalı redüksiyon denendi fakat başarılı olmadı. Ertesi gün

genel anestezi altında kapalı redüksiyon işlemi tekrarlandı. Redüksiyon yapılamayınca dorsal transvers insizyonla açık redüksiyon yapıldı. Üçüncü ve dördüncü MTF eklemlerde volar fibrokartilajinöz plak ve derin metatarsal transvers ligamentin eklem interpoze olduğu görüldü. Bu yapılar kesilerek redüksiyon sağlanabildi. İnstabilite düşünülerek her iki eklem birer ince Kirschner teli ile tesbit edildi (Resim 2). Ayrıca kısa bacak ateli uygulandı. Ameliyat sonrası ikinci hafta da ayak tabanındaki yaradan pürülan akıntı geldi. Kültürlerde Stafilokok epidermitis üredi. Parenteral sefolosporin grubu antibiyotik verildi ve enfeksiyon kontrol altına alınabildi. Ameliyat sonrası 6.ncı haftada Kirschner telleri çıkarıldı ve atel tesbitine son verildi. Hastanın yürümesine müsaade edildi. Hastanın bir yıl sonraki takibinde, ağrısının olmadığı, eklem hareketlerinin normal sınırlarda olduğu görüldü. Radyografik kontrolünde, normal eklem yapısı izlendi.

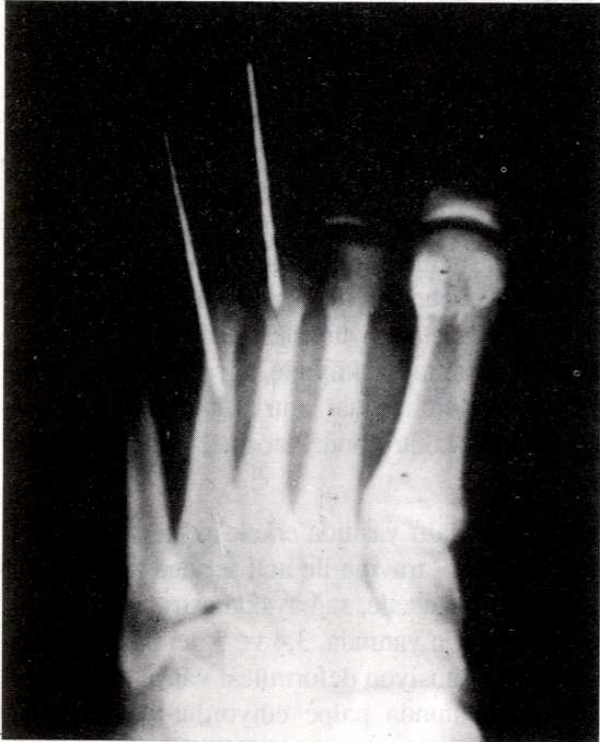**VAKA 2:** Elli altı yaşında erkek hasta, trafik kazası sonucu multipl travma ile acil servise başvurdu. Yapılan fizik muayenede, sağ ayakta aşırı şişlik, ekimoz ve hassasiyetin yanında, 3,4 ve 5.ncü parmaklarda fikse hiperekstansiyon deformitesi vardı. Metatars başları ayak tabanında palpe ediyordu. Ayak parmakların nörovasküler durumu iyi idi. Radyografik



Resim 1. İlk vakanın ayak ön arka radyografisinde; 3. ve 4. üncü MTF eklemlerle çıkık mevcut.



Resim 3. İkinci vakanın ayak ön arka radyografisinde : 3,4 ve 5. nci MTF eklemlerde çıkık, 2. inci metatars boynunda kırık görülüyor.



Resim 2. Açık Redüksiyon ve Internal Tesbit Sonrası Ayak Ön Arka Radyografisi.

incelemede; 3,4 ve 5.nci metatarsofalanjial eklemlerde dorsolaterale çıkık , 2.nci metatars boynunda ve 5.nci metatars basisinde kırık görüldü (Resim 3). Sağ ayaktaki bu yaralanmanın yanında, mandibula ve sol humerusta interkondiler açık parçalı kırık, sağ kalçada arkaya travmatik kırıklı çıkık vardı. Bu kırık ve çıkıkların konservatif ve cerrahi tedavisine başlandı.

Ayaktaki metatarsofalanjial eklem çıkıkları, anestezi gerektirmeden kolayca manuel traksiyonla redükte edildiler. Çekilen kontrol radyografilerinde; çıkıkların redüksiyonu ve kırıkların pozisyonunun iyi olduğu görüldü (Resim 4). Altı haftalık alçı tesbitinden sonra yapılan muayenede; semptomların olmadığı ve eklem hareketlerinin iyi olduğu tesbit edildi.

## TARTIŞMA

Sığ bir yapıda olan ayaktaki lateral MTF eklemler kollateral, palantar ve dorsal ligamentlerle, ayrıca volardan fibrokartilajinöz plak ile desteklenmiştir. Bu fibrokartilajinöz plak, eklem distalinde birinci falanksın kaidesine sıkıca yapışırken, proksimalde metatars basınının subkapital kısmına ise gevşek olarak yapışır. Ayrıca, bu plak fleksör tendon kılıfı, palantar

hirlenmeler olabildiği gibi intihar amaçlı zehirlenmeler ve nadiren cinayet amaçlı zehirlenmeler de görülebilmektedir (1,2,3,4) .

Olgularımızda da görüldüğü gibi bilerek veya kazaen içme zehirlenmenin en yaygın şeklidir . Nitekim, Senanayake ve arkadaşları, 105 organofosfat zehirlenmesinin % 42' sinin intihar amacıyla, % 11' inin kazaen içerek, % 10' unun ise endüstriyel ve tarımsal temas yoluyla meydana geldiğini ve % 36' sının da zehirlenme şeklinin aydınlatılamadığını bildirmektedirler (5). Benzer şekilde Tafuri ve arkadaşları da en yaygın zehirlenme şeklinin intihar girişimi amacıyla oral alım olduğunu, bunu tarımsal ve endüstriyel kontaminasyon ile çocukların kazaen zehirlenmelerinin izlediğini bildirmektedirler (1). Yukarıda da belirtildiği gibi, bulgularımız bu araştırmaların bulgularıyla uyum halindedir.

Organik fosforlu insektisitler antikolinesterazdır- lar. Bileşimlerinde bulunan asit radikalleri ile AChE' a kuvvetle bağlanırlar. Kolinesterazın bu şekilde, fosfat esterleri ile inaktivasyonu kolinerjik sinaps- larda aşırı miktarda asetilkolin birikmesine yol açarak bazı etkilere neden olur ( 1,2,3,4,6 ) ( Tablo 2) . Bu etkiler:

1- Postganglionik parasempatik aktivitenin kuv- vetlenmesi (muskarinik etki) .

2- Otonomik ganglion ve çizgili kasların uyarıl- ması (nikotinik etki) .

3- SSS' nin depresyonu (santral etki) .

Bütün bu semptomlar değişik kombinasyonlar

şeklinde ortaya çıkabilir. Zehirlenmenin ortaya çıkma hızı ve ciddiyeti organik fosforun kimyasal yapısına, miktarına ve alım şekline bağlıdır. Massif oral alımda semptomlar birkaç dakikada ortaya çıkar. Tetraethyl pyrophosphate (TEPP) konsantre preparatının oral a- lımından 5 dakika sonra ölüm meydana geldiği bildi- rilmektedir (6) . Genel olarak akut zehirlenmelerde semptom ve bulgular 30 dakika içersinde ortaya çık- maya başlar ve 2-8 saate maksimuma ulaşır (2,6) .

Sıklıkla ölüme yol açan en ciddi komplikasyon solunum yetmezliğidir. Solunum kaslarında fonksi- yon kaybı, solunum merkezinin depresyonu, trakeo- bronşial sekresyonların artması ve bronkospazm so- lunum yetmezliğinin nedenleridir. Şuur kaybıyla bir- likte olan ciddi zehirlenmelerde mide kapsamının aspirasyonu da söz konusu olabilir. Bizim bir olgu- muzda mide sıvısı aspirasyonu görüldü. Dört olgu- muzda solunum yetmezliği oluştu. Bu olgular entübe edilerek önce dikkatli aspirasyon ile solunum yolları temizlendi. Daha sonra mekanik solutucu ile solunum desteği sağlandı.

Olgularımızdaki esas belirtiler şuur bulanıklığı, görme bozuklukları, miyozis, sekresyonların artması, terleme, bradikardi, hipotansiyon, solunum güçlüğü ve fasikülasyon idi.

Tanıda anamnez veya şuur kaybı olan hastalarda yakınlarının ifadesi son derece önemlidir. Bir çok ya- zara göre miyozis ve fasikülasyonların görülmesi or- ganik fosfor zehirlenmelerinin güvenilir bir işaretidir. Ağız ve solunum yollarında sekresyonların artması, aşırı terleme ve lakrimasyon diğer değerli bulgulardır.

Tablo 2. Akut Organik Fosforlu İsektisid Zehirlenmelerinde Görülen İşaret ve Semptomların Reseptör Aktivas- yonuna Göre Sınıflandırılması

MUSKARİNİK ETKİ	NİKOTİNİK ETKİ	SANTRAL ETKİ
Miyozis	Fasikülasyonlar	Baş ağrısı
Bulanık görme	Paralizi	Baş Dönmesi
Terleme	Kaslarda yorgunluk	Şuur kaybı
Sekresyon artışı	Nöro- müsküler blok	Yorgunluk
Bulantı	Hipertansiyon	Konvülzyonlar
Kusma	Taşikardi	Solunum depresyonu
Lakrimasyon	Solukluk	Ataksi
Bradikardi	Midriasis (nadir)	Anksiyete
Abdominal ağrı ve kramplar		
Bronkospazm		
Üriner inkontinans		
Fekal inkontinans		

Hasta nefesinde, kusmuk veya feçesteki sarımsak benzeri keskin koku organik fosforlu insektisid zehirlenmesini akla getirmelidir (3,6) . Serum AChE aktivitesinin ölçümü teşhisi kuvvetlendirir. Hafif zehirlenmeler, normal AChE aktivitesini % 50 düşürür. Enzim düzeyinde yaklaşık % 40 azalmada semptomlar görülmeyebilir. Orta derecedeki zehirlenmelerde serum AChE aktivitesi % 20' ye kadar düşer. Çok ciddi zehirlenmelerde sadece % 10 aktivite vardır. Bu korelasyon akut zehirlenmeler için doğrudur. Kronik zehirlenmelerde semptomların gösterdiğinden daha fazla AChE aktivite kaybı olabilir. Serum AChE seviyesi sıklıkla 4 hafta içinde yeniden normale gelir (6,7) .

Bir çok vakada nonketotik hiperglisemi ve glikozüri bulunduğu tesbit edilmiştir (1,8) . Biz iki olgumuzda hiperglisemi gözledik. Serum glikoz seviyesinin yükselmesi sempatik ganglionların hiperaktivasyonu ile uyarılan adrenal medulladan katekolamin salınımına bağlanmıştır. Bazı vakalarda hipokalemi saptanmıştır (1) . Lökositoz sık rastlanılan bir bulgudur ( 3,6,8) . Bizim 4 olgumuzda lökositoz vardı. İnsanlarda ve ayrıca deneysel olarak yapılan çalışmalarda parasempatik stimülasyon ve hipersekresyon nedeniyle oluşan pankreatik hasara sekonder olarak serum amilaz artışının eşlik ettiği gösterilmiştir (8,9) . Proteinüri de bazı vakalarda görülmektedir (6) .

Başlangıçtaki kolinerjik krizin atlatılmasından sonra bazı olgularda paraliziler ortaya çıkabilir. Bu durum zehirlenmeden 24- 96 saat sonra ve özellikle üst dudak ve boyun fleksor kasları ile solunum kaslarında görülmektedir. Son zamanlarda organik fosforlu zehirlenmenin bu devresine "intermedier sendrom" adı verilmektedir (6) . Hastaların şuuruları açık ancak giderek artan hipoksi nedeniyle ajitasyon ön plandadır. Fasikülasyonlar ve diğer kolinerjik bulgular yoktur. Hastalar solunum paralizisi nedeniyle ölüm riski taşırlar. Bu dönemde erken tanı ve mekanik solunum desteği çok önemlidir. Bizim hasta grubumuzda intermedier sendrom belirtileri ve bunu izlediği bildirilen nörolojik belirtiler görülmedi.

Tedavide ilk adım ilaç absorsiyonunun durdurulmasıdır. Deri kontaminasyonunda elbiseler çıkarılarak deri sabunlu sularla yıkanır. Oral alımda ilk 30 dakika içerisinde yapılan gastrik lavaj çok etkilidir. Lavaj sıvısına aktive edilmiş kömür preparatının ilavesi insektisitinin mideden emilimini azaltır ( 2,3,6) .

Kolinerjik krizde fizyolojik antidot atropindir. Atropin muskarinik etkileri (trakeo-bronşiel sekresyon artışı, hipersalivasyon, bronkospazm, bradikardi) ortadan kaldırır. Başlangıç dozu 2-4 mg. IV' dir. Atropinizasyon belirtileri olan pupil genişlemesi, ağız kuruluğu, derinin kızarması ve kalp atımının 100 dakikanın üzerine çıkması görülünceye kadar atropin bu dozdan, 5-10 dakika aralıklarla IV uygulanır. Bebeklerde atropin dozu 0,02-0,05 mg/kg'dır. 10-30 dakika aralıklarla bu doz tekrarlanabilir. Atropinizasyon gerektiğince sürdürülmelidir. Bazen birkaç yüz mg'in 24 saat içinde verilmesi gerekebilir (6) . Bazı merkezlerde atropin infüzyon şeklinde kullanılmaktadır. 0,02-0,08 mg/kg/ saat dozda infüzyon yapılır (1,4) . Biz olgularımızda bolus kullanımını uyguladık ( 1-2 mg IV ) . Bir olgumuzda önceden yapılan tedaviye bağlı olarak hiperatropinizasyon saptadık. Kalp atım hızı 160/dakika idi. Bu gibi durumlarda EKG' de ST segmenti anormallikleri gözlenebilir. Propranolol bu amaçla tedavide kullanılabilir ( 6) . Atropin tedavisinin ani kesilmesi öldürücü akciğer ödemi veya solunum yetmezliğine neden olabilir (2) .

Zehirlenmede fosforilasyona uğramış AchE' in reaktivasyonunu hızlandıran pralidoksim (2- pyridine aldokime methyl chloride; 2 PAM chloride) kullanılmalıdır. Pralidoksim, nöro-müsküler kavşağa etkilidir. Muskarinik etkileri geri döndürücü etkisi yoktur. Yarılanma ömrü kısadır (1.2 saat) (6) . Kan beyin bariyerini kolay geçmediği düşünülmektedir. Etki genelde 10-40 dakikada başlar (3) . Akut zehirlenmelerde iki kez 1g dozunda verilir. 24 saat sonra 1 gr daha ilave edilebilir. Son yayınlarda PAM tedavisine mekanik solutucu ile tedavi kesilinceye kadar 5-7 gün süreyle devam edilmesi ve günde 2 kez 1g dozda verilmesi önerilmektedir (3,6,10) .

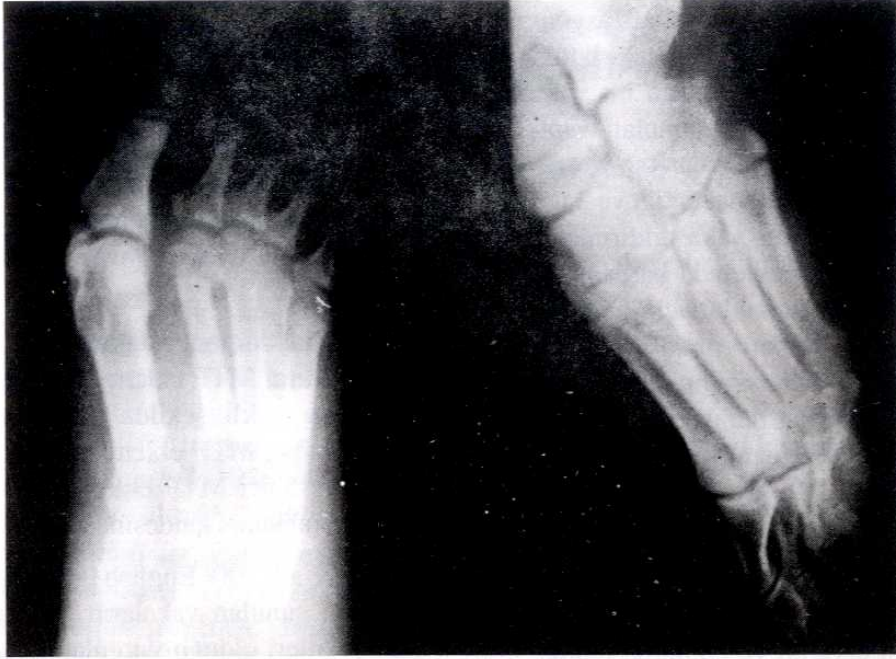
Ciddi zehirlenmelerde infüzyon şeklinde PAM kullanılması halen tartışmalıdır. 1g PAM 6 saat arayla hiçbir yan etki oluşturmadan verilebilmektedir (6) . 12 yaşından küçüklerde doz 25-30 mg/kg'dır. Zehirlenmeden sonra en geç 24-36 saat içinde uygulanmalıdır. Toksogonin (pyridinium 4 aldokime) de aynı amaçla kullanılmaktadır.

Olgularımızda organik fosforlu insektisidlerin santral etkilerinden en çok ajitasyon ve konvüzyonları gözledik. Tedavide diazepam veya tiyopental ile sedasyon sağladık.

Hastalarımızı mobilizasyonu takiben taburcu ettik. Gurubumuzda mortalite ve nöropati görmedik.

## KAYNAKLAR

1. Tafuri J, Roberts J. Organophosphate poisoning. *Ann Emerg Med* 1987;16:193-202
2. Benli K. Zehirlenme el kitabı. İstanbul: Güven Yayıncılık San. Tic. A.Ş., 1976:105-113.
3. Namba T, Noyte C, Jackrel J, et al. Poisoning due to organophosphate insecticides. Acute and cronic manifestations. *Am J Med* 1971;50:475-492.
4. Erengül A. Anesteziyoloji ve Reanimasyon. İstanbul: Nobel Tıp Kitabevi, 1985: 455-457.
5. Senanayake N and Johnson MK. Acute polyneuropathy after poisoning by a new organophosphate insecticide. *New Eng J Med* 1982;306:156-157.
6. Karalliede L and Senanayake N. Organophosphorus insecticide poisoning. *Br J Anesth* 1989;63:736-750.
7. Tietz NW. Textbook of clinical chemistry. London: Saudus Co, 1986:746-749.
8. Haubenstock A. More on the triad of pancreatitis, hyperamylasemia and hyperglysemia. *JAMA* 1983;249:1563.
9. Dressel T, Goodale R, Arneson M, et al. Pankreatitis as a complication of anticholinesterase insecticide intoxication. *Ann Surg* 1979;189:199-204.
10. Kipling RM and Cruickshak AN. Organophosphate insecticide poisoning. *Anaesthesia* 1985;40:281-284



Resim 4. Kapalı Redüksiyon Sonrası Ayak Yan ve Önarka Radyografisi

apenevroz ve derin transvers metatarsal ligamentlerle bağlantılıdır. MTF eklemler yanlarda ise kollateral ligamentlerle kuvvetlendirilir. Dorsal kapsül ise gevşek ve zayıftır (8).

MTF eklem dorsal çıkıkları sıklıkla yüksekte düşme veya trafik kazalarında olduğu gibi ayağa gelen şiddetli çarpma kuvvetleri ile oluşur. Bunun yanında MTF eklemlerinin travmatik olmayan çıkıklarında rastlanır. Romatoid artrit geç evrelerinde gelişen ayak deformitelerinde MTF eklem çıkıkları olabilmektedir (14). Bu eklemlere yapılan steroid enjeksiyonundan sonra oluşan çıkık vakaları da bildirilmiştir (15).

MTF eklem dorsal çıkıklarında; parmakların ani ve zorlu dorsofleksiyonu ile metatars başı palantara doğru itilirken proksimal falanks dorsale doğru yer değiştirir. Palantar kapsül ve fibrokartilajinöz plak yırtılır ve eklem aralığına interpoze olur. Metatars başı, fleksör dijitorum longus-brevis ve lumbrikal tendonlarla yanlardan, fibrokartilajinöz plak ve palantar apenevrozlar ile plantardan, dorsal kapsül ve derin transvers metatarsal ligament ile dorsalden sıkıştırılır. Elin ikinci metakarpofalanjial eklemine olduğu gibi metatars başı etrafında kilitlenmeye yol açan bu patolojik oluşum, çoğu zaman kapalı redük-

siyona imkan vermez (3,5,7,8). İlk sunulan vakada redüksiyon kapalı metotla yapılamamış ancak redüksiyona engel olan patolojik oluşumlar cerrahi olarak ortadan kaldırılarak redüksiyon sağlanabilmiştir. Diğer çıkık vakamızda yapılan erken kapalı redüksiyon başarılı olmuştur. Açık redüksiyonun gerektiği durumlarda dorsalden yapılan insizyon tavsiye edilmiştir (1,3,8). Çünkü, dorsal insizyonun birçok avantajları vardır. Bunlar; ağırlı palantar skardan kaçınma, palantardaki nörovasküler yapıların zarar görmemesi ve redüksiyonu engelleyen oluşumların daha iyi görülebilmesi şeklinde sayılabilir.

MTF eklem dorsal çıkıkları çok az görülen çıkıklardandır. Daha ziyade birinci MTF eklem dorsal çıkıkları bildirilmiştir (1,2,3,4,6,7). Giannikas ve ark. (6) on yıllık sürede 10.000 travmatik hastayı gözden geçirmişler ve ancak 4 tane birinci MTF eklem dorsal çıkığı tespit edebilmişlerdir. Mata ve ark. (2) 1988 yılındaki makalesinde, şimdiye kadar çoğu tek vaka takdimi şeklinde olan 50 tane birinci MTF eklem çıkığı rapor edildiğini bildirmiştir. Buna karşın, birinci MTF eklem dışındaki, lateral MTF eklemlerinin çıkıkları çok daha az görülmektedir. Literatür taramamızda, dört ayrı yayında beş vaka sunulmuştur

(8,9,10,11). Sunulan bu lateral MTF eklem çıkıklarının farklı özellikleri vardır ve değişik lokalizasyonlarda oluşmuştur. Biyani ve ark. (10) ayaktaki bütün MTF eklemlerde açık palantara çıkık olan bir vaka bildirmişlerdir. Bizim vakalar ile diğer sunulan vakalarda çıkıklar eklem dorsaline olmuştur. Rao ve ark. (8), 3,4 ve 5.nci MTF eklemlerin dorsal çıkığı ve 2.nci metatars boynunda kırığı olan bir vaka bildirmiştir. Kapalı redüksiyon ancak 5.nci eklemde başarılı olmuş, 3 ve 4.ncü eklemlerdeki çıkıklar için açık redüksiyon uygulamışlardır. Kapalı olarak redükte edilemeyen bu çıkıklarda redüksiyonu engelleyen mekanizmanın, elin 2.nci metakarpofalanjial eklem çıkıklarındaki gibi benzer mekanizmayla oluştuğunu izah etmiştir. Benzer şekilde Murphy (11) tarafından ikinci MTF eklem dorsaline izole bir çıkığı sunulmuştur.

English (9) daha önce hiç tarif edilmeyen değişik şekilde, iki MTF eklem çıkığını ve bunlarda redüksiyonu engelleyen farklı bir mekanizmayı rapor etmiştir. İlkinde 1,4 ve 5.nci MTF ve bütün tarsometatarsal eklemlerde çıkık görülmüştür. Kapalı redüksiyon 4.üncü MTF ve 5.nci tarsometatarsal eklemlerde başarılı olmamıştır. Dördüncü MTF eklem yapılan açık redüksiyona rağmen yine çıkık redükte

edilememiştir. Bunun üzerine, 5.nci tarsometatarsal eklem açık redüksiyon ve Kirschner teli ile tesbit yapılmış ve bu şekilde 4.üncü MTF eklem redüksiyonu kolayca temin edilebilmiştir. İkinci vakada ise 3.üncü MTF eklem çıkığı yanında, falanks, metatars, koboid ve malleollerde kırık, tarsometatarsal eklemlerde çıkık tesbit edilmiştir. Üçüncü MTF eklem çıkığı, ilk vakada olduğu gibi ancak 4.ncü tarsometatarsal eklem yapılan redüksiyon ve tesbit sonrası redükte edilebilmiştir.

Vaka takdiminde sunduğumuz, birinci hastada görülen lateral MTF eklem çıkığı, rapor edilen diğer çıkıklardan farklı şekilde görülmüştür. İlk vakada yalnız 3. ve 4. MTF eklemlerde çıkık, ikinci vakada ise 3,4. ve 5.nci MTF eklemlerde çıkık 2. metatars başı ve 5. metatars kaidesinde kırık izlenmiştir.

Rao ve ark. (8), English (9) ve Biyani ve ark. (10) tarafından sunulan vakaların literatürde ilk sunulan çıkık şekilleri olduğu vurgulanmıştır. Yaptığımız literatür taramalarında, ilk vakadaki MTF eklem çıkığının benzerine rastlayamadık. İkinci vaka ise, Rao ve ark (8) bildirdiği çıkığın aynısıdır. Farklı olarak vakamızda 5.nci metatars kaide kırığı mevcuttur ve kapalı redüksiyon başarılı olmuştur.

## KAYNAKLAR

1. Yu EC, Garfin SR. Closed dorsal dislocation of the metatarsophalangeal joint of the great toe. Clin Orthop 1984; 185: 237-240.
2. Mata SG, Ovejero AMH, Grande MM. Dorsal dislocation of the first metatarsophalangeal joint. Int Orthop 1988; 12: 237-238.
3. Lewis AG, DeLee JC. Type-I complex dislocation of the first metatarsophalangeal joint-open reduction through a dorsal approach. J Bone Joint Surg 1984; 66-A: 1120-1123.
4. Brown TIS. Avulsion fracture of the fibular sesamoid in association with dorsal dislocation of the metatarsophalangeal joint of the hallux. Clin Orthop 1980; 149: 229-231.
5. DeCasas R, Mesa F. Irreducible dorsal dislocation of the metatarsophalangeal joint of the hallux. Arch Orthop Trauma Surg 1990; 109: 173-174.
6. Giannikas AC, Papachristou G, Papavasiliou N, Nikiforidis P, Garofalidis Gh. Dorsal dislocation of the first metatarsophalangeal joint. J Bone Joint Surg 1975; 57-B: 384-386.
7. McGuire RA, Reinert CM. Complex dislocation of the metatarsophalangeal joint. Orthopedics 1984; 8: 1321-1323.
8. Rao JP, Banzon MT. Irreducible dislocation of the metatarsophalangeal joint of the foot. Clin Orthop 1979; 145: 224-226.
9. English TA. Dislocations of the metatarsal bone adjacent toe. J Bone Joint Surg 1964; 46-B: 700-704.
10. Biyani A, Sharma JC, Mathur NC. Plantar panmetatarsophalangeal dislocation-A hyperflexion injury. J Trauma 1988; 28: 868-869.
11. Murphy JL. Isolated dorsal dislocation of the second metatarsophalangeal joint. Foot Ankle 1980; 1: 30-32.
12. Heckman JD. Fractures and dislocations of the foot. In: Roewood CA, Green DP, eds. Fractures. Philadelphia: JB Lippincott, 1984: 1814-1816.
13. Milford L. The hand. In: Edmonson AS, Crenshaw AH, eds. Campbell's operative orthopedics. St Louis: CV Mosby, 1980: 158-160.
14. Coughlin MJ. Subluxation and dislocation of the second metatarsophalangeal joint. Orthop Clin North Am 1989; 4: 535-551.
15. Reis ND, Karkabi S, Zinman C. Metatarsophalangeal joint dislocation after local steroid injection. J Bone Joint Surg 1989; 71-B: 864-866.

## ORGANİK FOSFORLU İNSEKTİSİD ZEHİRLENMELERİ

Dr. Selmin ÖKESLİ, Dr. Şeref OTELCİOĞLU, Dr. Feyza ÜNAL, Dr. Alper YOSUNKAYA

S.Ü.T.F. Anesteziyoloji ve Reanimasyon Anabilim Dalı

### ÖZET

Organik fosforlu bileşikler tarımda insektisid olarak geniş bir şekilde kullanılırlar. Deri ve mukozalardan hızlı bir şekilde absorbe edilerek akut zehirlenmelere neden olabilirler. Zehirlenmeleri oldukça ciddi semptomlara neden olur ve reanimasyon tedavisi gerektirir. Spesifik ilaçlarla, ortaya çıkan muskarinik, nikotinik ve santral etkiler geri döndürülebilir. Erken tanı ve etkili tedavi hayat kurtarıcıdır. Bu çalışmada 1990-1991 yılları arasında tedavi ettiğimiz organik fosfor antikolinesteraz insektisitleri ile akut zehirlenme gösteren 7 vakanın bulguları tarif edilmiş ve tedavisi tartışılmıştır.

**Anahtar Kelimeler :** Organik fosforlu insektisid, zehirlenme

### SUMMARY

#### *Organophosphorus Insecticide Poisoning*

Organophosphorus insecticides are widely used agents which are quickly absorbed through the skin and mucous membranes. The effects of acute exposure to these agents can be severe and intensive therapy may be required. Specific drugs are available to reverse the muscarinic, nicotinic and central effects of these poisons, when given early they are very effective and early diagnosis and treatment may therefore be life saving. In this study seven cases of acute poisoning with an organophosphorus insecticide are reported. The signs and symptoms of acute poisoning are described and a rational approach to treatment is discussed.

**Key Words :** Organophosphorus insecticide, poisoning.

### GİRİŞ

Son 35 senedir organik fosforlu insektisitler tarımda pestisid olarak yaygın bir şekilde kullanılmaktadır. ABD'de halen 25.000 değişik isimle kaydedilmiş 900'den fazla pestisid vardır (1,2). Asetil kolinesteraz inhibitörü olarak etki eden bu bileşikler iki farklı kimyasal gruba ayrılırlar :

1. Organofosfatlar

2. Karbamatlar

Organofosfatlar, asetilkolinesteraz emzimi (AChE)'nin irreversibl inhibitörüdürler. Karbamatlar ise reversibl AChE inhibitörü olarak etki gösterirler. Klinik bulgu ve semptomlar her iki tip zehirlenmede hemen hemen aynıdır. Ancak karbamat grubu insektisitler'in SSS'ne penetrasyonları zayıftır. Bu nedenle SSS'nde toksik etki oluşturmazlar. Sıklıkla uzun süreli tedavi gerektirmezler. Organik fosforlu bileşikler

ise genellikle insanlarda ciddi toksik belirtilere neden olurlar ve % 80 olgunun yoğun bakım tedavisine ihtiyacı vardır (1).

Organik fosforlu insektisid zehirlenmesinde faydalı olan antidotlar, karbamat tipi insektisidlerde faydalı olamayabilir veya kontrendike olabilir. Bu nedenle kimyasal yapının bilinmesi önemlidir.

### VAKA TAKDİMİ

1990 - 1991 yılları arasında reanimasyon servisinde tedavi gören 7 olgunun zehirlenme şekilleri, ilaç miktarları, semptomları ve tedavileri Tablo 1' de sunulmuştur.

### TARTIŞMA

Organik fosforlu insektisidler deri, mukozal, gastro - intestinal sistem ve solunum yollarından kolaylıkla absorbe edilerek zehirlenmeye neden olurlar. Tarımda yaygın kullanım nedeniyle kaza sonucu ze-



Tablo I. Olgu Sunumu

Yaş	Cins (yıl)	Temas	Miktar (ml)	Semptomlar	Tedavi
18	K	Oral (suisid)	10 (Malathion)	Şuur bulanıklığı Hiperpnea Aşırı terleme Sekresyon artışı	6 gün sürdü Mide lavajı O <sub>2</sub> tedavisi 2x1 g PAM Atropinizasyon
15	E	Oral (kaza)	20 (Malathion)	Şuur kaybı Miyozis Aşırı terleme Sekresyon artışı Fasikülasyonlar	8 gün sürdü Mide lavajı Sekresyon aspirasyonu 2x1 g PAM O <sub>2</sub> tedavisi Atropinizasyon
15	K	Oral (suisid)	15 (Malathion)	Şuur kaybı Solunum güçlüğü Aşırı terleme Bulantı-kusma	10 gün sürdü Endotrakeal Entübasyon (3 gün) Mide lavajı 2x1 g Toxogonin +1 g PAM Atropinizasyon Diazepam
37	K	Oral (suisid)	? (Diazinon)	Şuur kaybı Miyozis Solunum güçlüğü Hipotansiyon Bradikardi Sekresyon artışı	14 gün sürdü Entübasyon Mide lavajı Solunum desteği (4 gün) 2x1 g+1g PAM Atropinizasyon Zorlu diürez Diazepam
28	E	Cilt kontaminasyonu (kaza)	?	Şuur bulanıklığı Göz kararması Solunum güçlüğü Sekresyon artışı Bulantı	6 gün sürdü Cilt temizliği O <sub>2</sub> tedavisi 2x1 g PAM Atropin
16	K	Oral (suisid)	?	Şuur kaybı Miyozis Solunum yetmezliği Fasikülasyon Bradikardi Hipotansiyon Sekresyon artışı Konvülzyonlar	15 gün sürdü Entübasyon Mide lavajı Solunum desteği (4 gün) 2x1 g + 1 g PAM Atropinizasyon Diazepam+Tiyopental
32	E	Oral (suisid)	?	Şuur kaybı Miyozis Solunum yetmezliği Fasikülasyon Bradikardi Hipotansiyon Sekresyon artışı Konvülzyon	14 gün sürdü Entübasyon Mide lavajı Solunum desteği (3 gün) 2x1 g + 1g PAM Atropinizasyon Diazepam + Tiyopental

## BRENNER TÜMÖRÜ

Dr. Salim GÜNGÖR, Dr. Özden VURAL, Dr. Hilâl KORAL, Dr. Dilek BİTİK

S.Ü.T.F. Patoloji Anabilim Dalı

### ÖZET

*Bir Brenner tümörü, nadir görülmesi nedeniyle sunulmuş ve konu kısaca tartışılmıştır.*

*Anahtar Kelimeler: Brenner tümörü, over*

### SUMMARY

#### *Brenner Tumor*

*A Brenner Tumor which is a rare condition, was presented and subject discussed.*

*Key Words : Brenner tumor, ovarium*

### GİRİŞ

Brenner tümörü, bütün over tümörlerinin %1-2'sini teşkil eder (1,2,3). Yaklaşık %90'ı, tek taraflıdır (2). Bazı araştırmacılar, daha çok sol overde bulunduğunu bildirmişlerdir (1,4). %6-7 oranında bilateraldir (1,5).

İlk olarak 1907'de Brenner tarafından "oophoroma folliculare" adı ile tanımlanan Brenner tümörü, nadir bir stroma-epitelyal lezyondur. 1963'te Sternberg'in Brenner tümörünün epitelyal komponentinin üriner sistemin değişikçi epiteline benzediğini bildirene kadar, bu tümörün granuloza hücrelerinden kaynaklandığı düşünülmekteydi (1,6). 1971'de Roth ve 1973'te Cummins ve arkadaşları yaptıkları ultrastruktürel incelemelerle, epitelyal komponentin değişikçi epitel yapısında olduğunu göstermişlerdir (1). 1982'de Langley, Brenner tümörlerinin %2 oranında matür kistik teratom ile birlikte bulunduğunu bildirmiştir (1).

Brenner tümörleri 10 cm'e çapa ulaşabilirlerse de, çoğu 2 cm'den küçüktür. Kapsüllü görünümde, dış yüzeyleri düzgündür. Solid, gri-beyaz renkli, kesitleri hafif lobule görünümlüdür. Tümör içerisinde kistler bulunabilir (1,5).

Fibröz stroma içerisinde bulunan keskin sınırlı epitelyal kitleler, tümörün ayırıcı mikroskopik özelliğidir. Epitelyal kitleler, tümörden tümöre değişikçi sıklıklarda görülür. Epitelyal hücreler yuvarlak ya da poligonal, pembe ya da berrak sitoplazmalı, oval,

çentikli nüveli hücrelerdir. Ancak nukleuslar her zaman çentikli olmayabilir. Nukleolusları belirgindir. Mitoz ya da epitelyal atipi nadirdir. Kitleler içerisinde, lümenlerinde eozinofilik bir sıvı yada musin bulunan kistler bulunabilir. Stromada distrofik kalsifikasyona rastlanabilir (1,5).

Brenner tümörleri nadiren malign olurlar (1,2,3,4,5,7). Malign epitelyal komponent genellikle değişikçi epitel tipindedir. Skuamöz ya da glandüler elementler ihtiva edebilir (1,5). Bazı araştırmacılar, bu ek bulgular olmadıkça malign tanısı koymaktan kaçınılması gerektiği düşüncesindedir (1).

Brenner tümörlerinin % 4'ünde endometrial hiperplazi bulunması, hormonal aktivite gösterebildiklerini düşündürmektedir (1,5).

Brenner tümörleri 4. ve 8. dekatlar arasında, genellikle postmenopozal dönemde görülürler (1,4).

Ayırıcı tanısı zor, borderline tipler de bildirilmiştir (1,2,5).

Bu makalede, nadir bir tümör olan, benign Brenner tümörü histopatolojik özellikleri ile sunulmuştur.

### VAKA TAKDİMİ

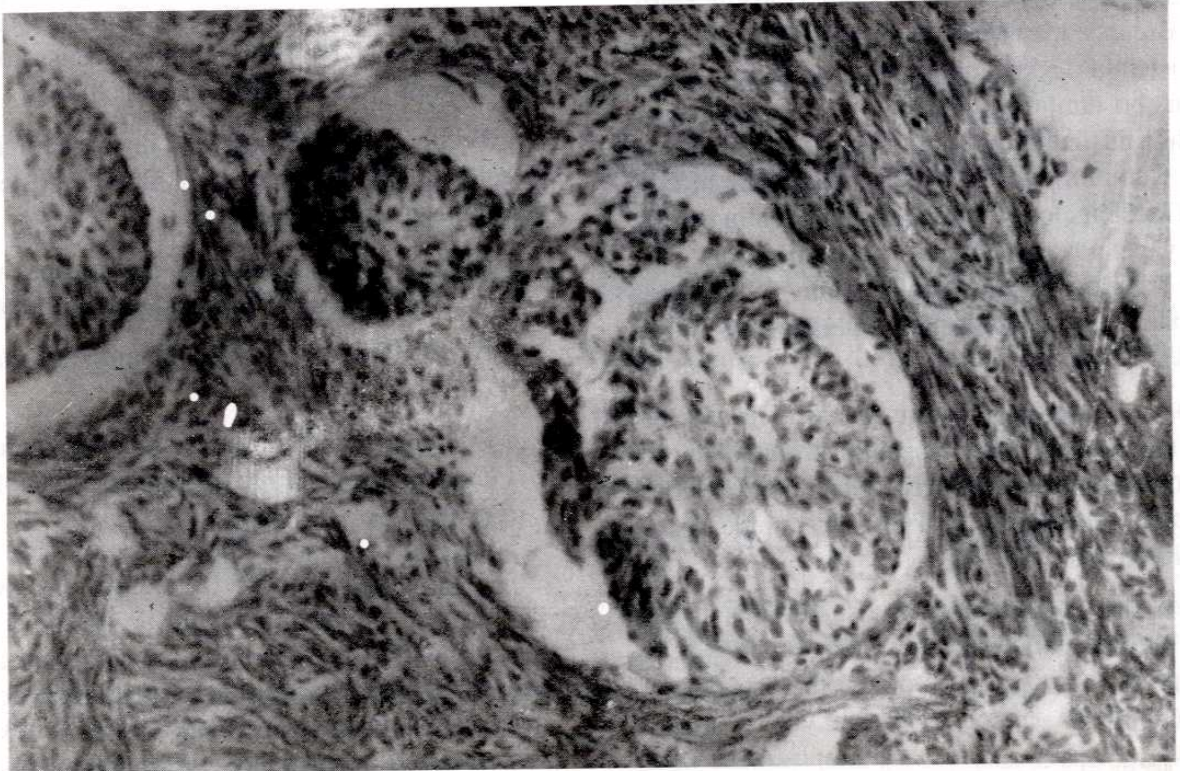42 yaşındaki bayan hasta, yedi yıl önce over kisti, bir yıl önce ise myom nedeni ile ameliyat edilmiş, kist ve myom çıkarılmıştır. Bundan sonra adet düzensizlikleri başlayan hasta, son aylarda disfonksiyonel kanama şikayeti ile Kadın-Doğum Polikliniğine başvurmuştur. Kanamanın durdurulmaması sonucun-

da, total abdominal histerektomi ve bilateral salpingo-ooferektomi yapılmıştır.

#### PATOLOJİK BULGULAR

Kollum-fundus yüksekliği 10 cm, istmuslar arası uzaklığı 7 cm olan adneksleri ile birlikte çıkarılmış uterus. Servikste patolojik özellik görülmedi. Endometrium hiperemik ve pürüklü görünümündedir. Submuköz, intramural ve subseröz yerleşim gösteren, çapları 1-2 cm arasında değişen myom nüveleri göze çarpmaktadır. Myometrium 1,5 cm kalınlığındadır. Her iki tuba 6 cm uzunlukta, sağ over 1,5x1,5x1, sol over 2,5x2x1 cm ölçülerindedir. Sol overin kesitlerinde, gri-beyaz renkli küçük, sertçe nodüller görüldü. Overin tamamına yakını takibe alındı. Parafin kesitleri Hematoksilen-Eozin boyası ile boyanarak incelendi.

Preparatların, ışık mikroskopunda incelenmesinde, over dokusu içerisinde tümör dokusu görülmektedir. Fusiform hücrelerden oluşan stroma içerisinde küçük oval, yuvarlak nukleuslu, berrak ya da pembe sitoplazmalı, epitelyal karakterli tümör hücrelerinden meydana gelen farklı büyüklüklerde adacıklar dikkat çekmektedir. Bazı epitelyal adalar içerisinde, küçük kistlerin var olduğu, bu kistlerin berrak sitoplazmalı kübik hücreler ile döşeli olduğu gözlenmektedir. (Resim 1).



Resim 1. Fibröz stroma içerisinde epitelyal adacıklar görülmektedir. Epitelyal adacıklar içerisindeki kistik yapıların, berrak sitoplazmalı kübik epitel ile döşeli olduğu göze çarpmaktadır (HEX200)

#### TARTIŞMA

Tüm over tümörlerinin % 1-2'sini oluşturan, Brenner tümörlerinin overin örtücü çöломik epitelinin, over içerisinde yaptığı inklüzyon kistlerinde meydana gelen değişici epitel metaplazilerinden kaynaklandığı kabul edilmektedir. Bu durum seri kesitlerde tümöral adaların yüzey epitelini ile ilişkisi gösterilerek doğrulanmıştır (1,4,8). Brenner tümörünün stroması, over stromasına benzerlik gösterir. Stroma içerisinde küçük epitelyal hücre adacıkları bulunur (1,24). Bu epitel hücrelerinin üriner sistemi değişici epitel hücrelerine benzediği, histopatolojik ve ultrastrüktürel olarak gösterilmiştir (1,2,,5).

Vakamızda, bu karakteristik epitelyal adacıklar, açık bir şekilde görülmektedir.

Tümörlerin immunohistokimyasal incelenmelerinin bazı özelliklerinin tanınması açısından önem taşımakta oluşu, Brenner tümörlerinde de çok sınırlı da olsa uygulanmasına yol açmıştır. Tümör markerlarından, karsinoembriyonik antijen (CEA) ile yapılan bir çalışmada, bunu tanıma açısından çok yararlı olmayacağı sonucuna varılmıştır (4).

Bazı Brenner tümörlerinden stromal hücrelerin luteinize görünümümlü oluşu hiperöstrojenizm gösteren

nadir vakaları açıklayabilmektedir (5). Bizim vakamızda stroma hücrelerinde luteinizasyon bulunmuyordu. Disfonksiyonel kanamanın varlığını submüköz ve intramural leiomyomlara bağlamak yanlış olmayabilir.

Literatürde, Brenner tümörü nedeniyle ameliyat edilen hastaların yaşları 6 ile 81 arasında değişmektedir. Ancak yarısından fazlasının 50 yaşın altında olduğu bildirilmektedir (7). Bizim vakamız 42 yaşında idi.

Tümörün makroskopik görünümünün diğer over

tümörlerinden ayırtıcı bir özelliği yoktur (1,2,5,6,7). Bilateral görülme oranı %6-7 olarak bildirilmektedir (1,5,7). Bazı araştırmacılar daha çok sol overde gördüklerini açıklamışlardır (1,4) Bizim vakamızda da tümör tek yanlı ve sol over yerleşimli idi.

Brenner tümörlerinin, makroskopik özelliklerinin çok belirgin olmayışı, bizim vakamızda olduğu gibi, her zaman büyük boyutlara ulaşmayışları, nadir bile olsa, malignite gösterebilmeleri, makroskopik olarak bir özellik göstermeyen, farklı nedenlerle çıkarılmış overlerin, bol kesit olarak dikkatle incelenmeleri gerektiğini ortaya koymaktadır.

## KAYNAKLAR

1. Russel P. Common epithelial tumors of the ovary. In: Fox H, ed. Obstetrical and gynaecological pathology. Edinburgh: Churchill-Livingstone, 1987: 608-616.
2. Cotran RS, Kumar V, Robbins LS. Robbins's pathologic basis of disease. Philadelphia : WB Saunders, 1989 : 1163-1164.
3. Seldenrijk CA, Willig AP, Baak JPA, Kuhnel R- RaoBR, Burger CV etal. Malign Brenner tumor. A Histologic, morphometrical, immunohistochemical and ultrastructural study. Cancer 1986; 58 : 754.
4. Tulunay Ö, Kuyucu N. Overin malign Brenner tümörü. Ankara Tıp Mecmuası 1987; 40 : 355-362.
5. Kraus TF. Femal genitalia. In: Kissane JM, Anderson WAD, eds. Anderson's pathology. St Louis: CV Mosby, 1985 : 1508-1509.
6. Novak ER, Woodruff JD. Gynecologic and obstetric pathology. Philadelphia: WB Saunders, 1985 : 367.
7. Özyılmaz F, Gököz A, Küçükali T, Doğan A. Brenner tümörü (6 vaka nedeniyle). VIII Ulusal Patoloji Kongre Kitabı, 1988 : 562-57.
8. Svenes K. Proliferative Brenner tumor or ovarian metastasis of endometrial Cancer 1984; 53 : 2692.

## PRİMER MİDE LENFOMASI (İki Vaka Nedeniyle)

Dr. Salim GÜNGÖR, Dr. Özden VURAL, Dr. Mehmet ÇERÇİ

S.Ü.T.F. Patoloji Anabilim Dalı

### ÖZET

*Primer mide lenfomasi nadir görülen bir hastalıktır. Bu yazıda, primer mide lenfomasi olan iki hasta, literatür verileri ile birlikte gözden geçirildi.*

*Anahtar Kelimeler: Mide, lenfoma*

### SUMMARY

#### *Two Cases of Primary Gastric Lymphoma*

*Primary gastric lymphoma is rare disease. In this article, we present two patients who had primary gastric lymphoma and reviewed with reference values.*

*Key Words: Stomach, lymphoma*

### GİRİŞ

Maligın mide tümörlerinin yaklaşık % 90-95'ini karsinomlar oluşturur (1). Sarkomlar midenin maligın tümörlerinin % 2'sini meydana getirirler. Mide sarkomları arasında leiomyosarkom, fibrosarkom ve habis lenfomalar sayılabilir. Bunlar içerisinde, en çok görüleni Hodgkin hastalığı dışı habis lenfomalardır. Erişkinlerde yaygın lenfoma vakalarının % 29.4'ünde mide tutulumu görülür (2).

Son zamanlarda, primer mide lenfomalarının insidensinde artış olduğunu bildiren bazı raporlar yayınlanmıştır. 1978'de ard arda yayınlanan iki raporda mide lenfoma insidensi % 8 ve % 11.5 olarak bildirilmiştir (3). 1984'de Sandler, beş yıllık bir periyotta mide tümörleri arasında lenfomaları % 20 oranında bulunduğunu, ancak bunun gerçek bir artış olmayıp mide karsinomlarının insidensinde görülen azalma sonucu ortaya çıktığını açıklamıştır (4). Daha sonra Hayes ve Dunn 1989'da birbirini izleyen iki beş yıllık periyoddan ilkinde 66 adeno karsinoma karşılık iki lenfoma görürken, ikincide 44 adeno karsinoma karşılık 11 lenfoma gördüklerini bildirmişlerdir (3). Bu araştırmada, ikinci 5 yıllık periyotta karsinom sayısı azalmıştır. Ancak lenfoma sayısında rölatif değil gerçek bir artış tesbit edilmiştir.

Bu bilgiler ışığında 1987-1991 yılları arasında Selçuk Üniversitesi Tıp Fakültesi Patoloji Anabilim Dalı Laboratuvarında mide karsinomu ve mide len-

fomasi tanısı almış olgular gözden geçirildi. Bu süre içerisinde 96 adet mide karsinomu ve iki adet primer mide lenfomasi tanısı koyulduğu görüldü.

Mide tümörleri arasında az rastlanan bir grubu teşkil ettikleri için, iki primer mide lenfomasi klinik, radyolojik ve histopatolojik özellikleri ile araştırılarak sunuldu.

### VAKA TAKDİMİ

1. Vaka : Hasta 16 yaşında kız çocuğu idi. 2 aydan beri bulantı, kusma, karın ağrısı şikayetleri olan hastanın klinik muayenesinde, solunum ve dolaşım sistemi normal olarak değerlendirildi. Karın sol üst kadranda traube alanını kaplayan ve arkus kosta distaline uzanan kitle palpe edildi. Laboratuvar incelemesinde, anemi ve hipoproteinemi dışında patolojik bulgu saptanmadı. Üst gastrointestinal sistemin barıumlu radyolojik incelemesinde, midede fundustan başlayan ve distal pole kadar büyük kurvatur boyunca uzanan kitle görüldü. Mukoza kıvrımları kalın idi. Peristaltik hareketler izlenmiyordu. Mide hacminin azaldığı ve büyük kurvatur boyunca duvarın kalınlaşmış olduğu tesbit edildi. Bilgisayarlı tomografi incelemesinde, mide lümeninin daraldığı, büyük kurvatur boyunca mide duvarının kalınlaştığı görüldü. Büyük kurvatur ile karın yan duvarı arasında solid metastatik kitleler görüldü.

Retroperitoneal bölgede sol böbreğe bası yapan

kitleler tesbit edildi. Endoskopik incelemede midede büyük kurvatur orta bölümünden, lümeneye doğru büyüyen 8x6x4 cm boyutlarında kitle görüldü. Kitle üzerinde yalancı membranların olduğu gözlemlendi. Alınan biyopsinin histopatolojik incelenmesinde Non-Hodgkin Lenfoma olduğu tesbit edildi.

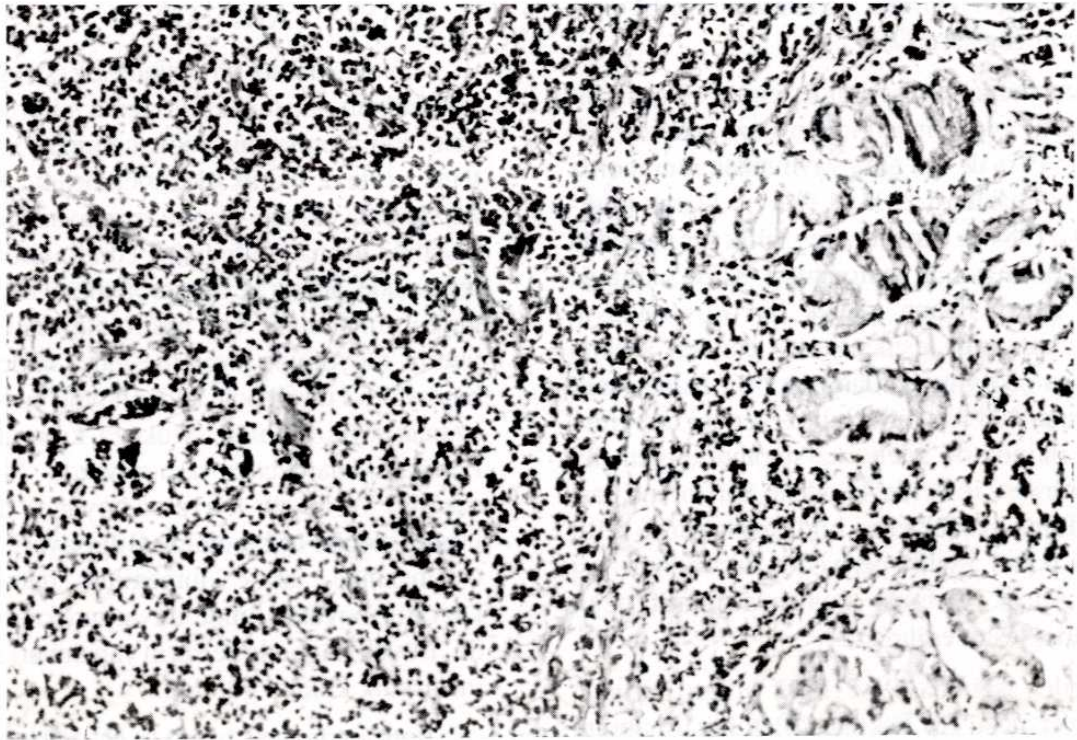
Bulgulara dayanılarak hasta ameliyat edildi. Büyük kurvaturdan başlayıp mide duvarını infiltrate etmiş tümöral kitle görüldü. Tümörün transvers kolonu, pankreası, dalağı ve karın ön duvarını invaze ettiği tesbit edildi. Subtotal gastrektomi, splenektomi, distal pankreas, transvers kolon ve omentum rezeksiyonu yapıldı. Özofagoanastomoz uygulandı. Post-operatif dönemde komplikasyon görülmedi.

Ameliyat materyalinin histopatolojik incelenmesinde, mide duvarını mukozadan serozaya kadar infiltrate etmiş tümör dokusu görüldü. Tümör dar sitoplazmalı kaba kromatinli yuvarlak nükleuslu, blastik hücrelerden oluşmaktadır. Histopatolojik tanı Non-Hodgkin lenfoma (lenfoblastik tip) olarak bildirildi. (Resim 1).

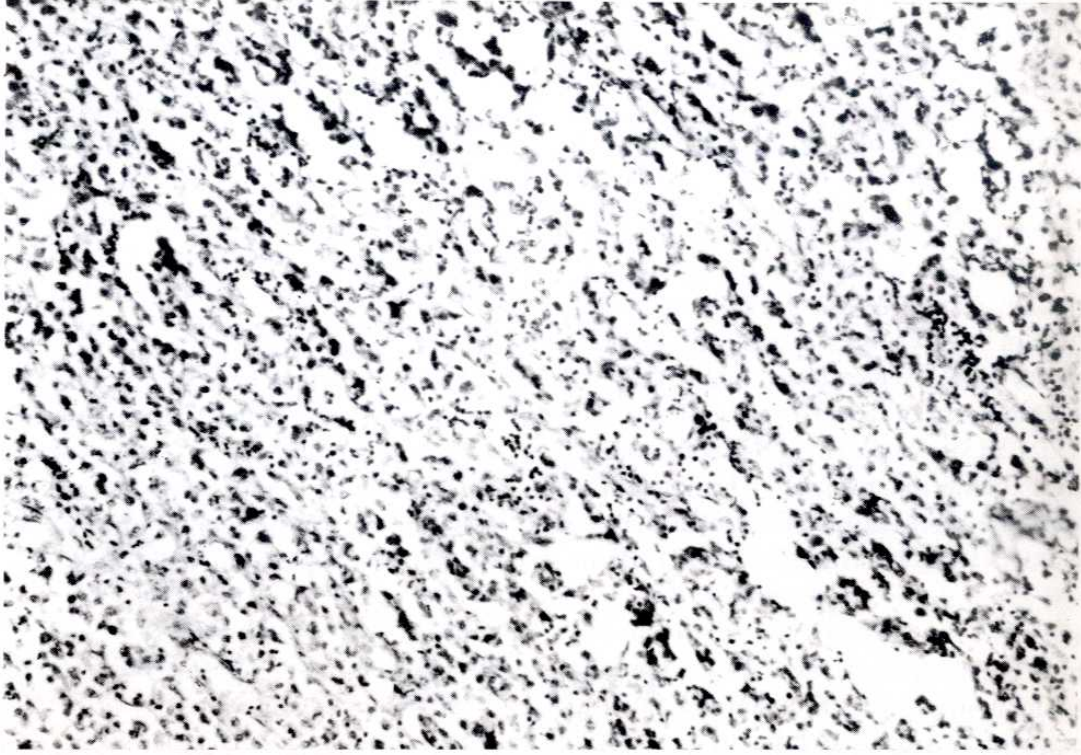
2. Vaka : Hasta 28 yaşında erkek idi. 3 aydan beri

iştahsızlık, halsizlik, karın ağrısı şikayetleri olduğu öğrenildi. Klinik muayenede, epigastriumda, sol hipokondriuma doğru uzanan kitle palpe edildi. Karaciğer ve dalak non-palpabildi. Laboratuvar bulgularında patolojik özellik görülmedi. Mideduodenumun baryumlu incelenmesinde, mide antrumunun rijid olduğu, peristaltik hareketlerin kaybolduğu görüldü. İnfiltratif bir tümör olduğu düşünüldü. Ultrasonografide, mide antrumunda ön duvarda 2 cm. ye varan duvar kalınlaşması görüldü. Lenfoma ve granüloamatöz lezyon ayırıcı tanısı için endoskopik tetkik tavsiye edildi. Endoskopik incelemede, antrumdan başlayıp pilora uzanan büyük kurvatur yerleşimli, sert frajil tümör görüldü. Bulgulara dayanarak hasta ameliyat edildi. Total gastrektomi, segmenter transvers kolon rezeksiyonu yapıldı. Pankreasta invazyon, paraaortik ve çölyak lenf ganglionlarında büyüme görüldü. Karaciğer ve dalak normal olarak değerlendirildi.

Ameliyat materyalinin histopatolojik incelenmesinde, mideyi mukozadan serozaya kadar infiltrate etmiş tümör dokusu görüldü. Tümör dar sitoplazmalı, hiperkromatik, yuvarlak nükleuslu, belirli bir organizasyon göstermeyen atipik hücrelerden oluşmaktaydı.



Resim 1. Mukozada bezlerin hemen altından başlayan serozaya kadar infiltrate, belirli bir organizasyon yapmayan, dar stoplazmalı, yuvarlak nükleuslu, kaba kromatinli atipik hücreler izlenmekte. H.E.x100



Resim 2. Serozaya kadar diffüz olarak tutan dar stoplazmalı, belirgin organizasyon yapmayan atipik hücreler izlenmekte. H.E.x200

Histopatolojik tanı non-Hodgkin lenfoma (lenfositik, diffüz tip ) olarak bildirildi. 6 adet paraaortik ve çölyak lenf ganglionundan üçünde kapsül altı ve çevre yağ dokusunda tümöral gelişme görüldü (Resim 2) .

### TARTIŞMA

Erişkinlerde, yaygın lenfoma vakalarının % 29.4'ünde sekonder olarak mide tutulumu görülür (3). Bu nedenle midede lenfoma görüldüğünde bunun primer mi, yoksa sekonder mi olduğunu tesbit etmek için şu kriterler kullanılmaktadır. 1) Mide tek veya masif olarak tutulan organ mı? 2 ) Klinik incelemede periferik adenopati, ya da göğüs radyografisinde mediastinal lenfadenopati var mı? 3) Periferik lökosit sayısı normal sınırlarda mı ? Bu kriterler Sandler (4), Connors ve Wise (5) tarafından bildirilmiştir.

Bizim iki vakamızda da, mide en masif tutulan organdı. Her ikisinde de, periferik ya da mediastinal lenfadenopati saptanmadı ve periferik kanda lökosit sayısı normal sınırlarda idi. Bu kriterlere uymaları nedeniyle, primer mide lenfoması olarak değerlendirildiler. Patolojik sınıflamada Rappaport sistemi kullanıldı (6) .

Primer mide lenfomalarının, erken dönemde tanınmaları, hastaların yaşam süresi açısından önemli ama aynı zamanda zordur. Çünkü primer mide lenfomaları ile karsinomları hemen hemen aynı bulguları verirler. Her ikisinde de, epigastrik ağrı ve kilo kaybı görülür (3,7) .

Endoskopik incelemede ve endoskopik biyopsi materyallerinin histopatolojik incelemesinde tanı koymak çok zordur. Çünkü tümör submukozadaki lenfoid dokudan başlar (8) . Erken dönemde henüz mukoza invazyonu meydana gelmeden sadece pli kalınlaşması görülür. Endoskopi sırasında mukozadan alınan biyopsilerle tanı koyulamaz. Hayes ve Dunn preopetarif dönemde endoskopik biyopsi ile tanı koyma oranının % 44 olduğunu bildirmişlerdir (3) . Endoskopik biyopsilerin incelenmesinde psödolenfoma vakalarına, yanlışlıkla malign lenfoma tanısı koyulduğu sık olarak görülmektedir (9) .

Bazı araştırmacılar, bilgisayarlı tomografinin tanıda güvenilir bir yöntem olduğunu bildirmekte dirler (8,10) .

Bizim vakalarımızın ikisinde de tümör mukozoya

kadar ilerlemişti. Bu nedenle endoskopik biopsi ile tanı koyulabildi.

Primer mide lenfomalarının preoperatif dönemde tanınmasının önemi son zamanlarda tartışılmaktadır. Bazı araştırmacılar, cerrahi tedavi uygulanmadan yalnızca kemoterapi veya yalnızca radyoterapi ile daha uzun bir yaşam süresi sağlandığını bildirirken (3), cerrahi tedavinin önemini destekleyen seriler de bildirilmiştir (11,12,13). Makroskopik olarak görülen tümörün cerrahi olarak çıkarılmasının, kemoterapi ya da radyoterapi sırasında görülebilecek olan kanama ve perforasyonu önlediği belirtilmektedir (12). Bizim

hastalarımızın ikisinde de cerrahi tedavi uygulanmıştır.

Primer mide lenfomasının erkeklerde daha sık görüldüğü bildirilmektedir (3). Bizim hastalarımızın birisi kadın, diğeri erkek idi. Yalnızca iki vakanın bu konuda bir fikir yürütmeye yetmeyeceği açıktır.

Birçok yazarların, primer mide lenfomasının insidensinde son yıllarda artış olduğunu bildirmelerine karşın (3,4,11), son beş yıllık vakalarımızı taradığımızda biz bu oranın %2.08 olduğunu gördük ve bulgumuzun, daha önce bildirilmiş olan % 1-4 (1,2,3,14) oranı ile uyumlu olduğunu belirtiyoruz.

## KAYNAKLAR

1. Cotran RS, Kumar V, Robbins SL. Robbins pathologic basis of disease. Philadelphia : WB Saunders, 1989 : 708-715
2. Anderson WAD, Scotti TM. Synopsis of pathology. St Louis: CV Mosby, 1980 : 540-541.
3. Hayes J, Dunn E. Has the incidens of primary gastric lymphoma increased? Cancer 1989; 63 :2073-2076.
4. Sandler RS. Has primary gastric lymphoma became more common? J Clin Gastroenterol 1984; 6: 101-107.
5. Connors J, Wise L. Management of gastric lymphoma. Ann Surg 1974; 127 :102-108.
6. Rappaport H. Tumors of hemapoietic system. In : Firminger H, ed. Atlas of tumor pathology. Washington DC: AFIP, 1982 : 8
7. Rywlin MA. Hemopoietic system: Reticuloendothelial system, spleen, lymph nodes, bone marrow and blood. In : Kisanen JM, ed . Anderson's pathology. St Louis : CV Mosby, 1985 :1314-1323.
8. Fork FT, Haglund U, Hogstrom H, Weplin L. Primary gastric lymphoma and gastric cancer. An endoscopic and radiographic study of differential diagnostic possibilities. Endoscopy 1985; 17: 5-7.
9. Severson RK, Davis S. Increasing incidence of primary gastric lymphoma. Cancer 1990; 66:1283-1287.
10. Buy JN, Moss AA. Computed tomography of gastric lymphoma. AJR 1982; 138: 859-865.
11. Hockey MS, Powell J, Crocker J, Fielding JW. Primary gastric lymphoma. Br J Surg 1987; 74: 483-487.
12. Shiu MH, Karas M, Nisce L, Lee BJ, Filippa DA, Lieberman PH. Management of primary gastric lymphoma. Ann Surg 1982; 195: 196-202.
13. Adkins RB, Scott HW, Sawyers JL. Gastrointestinal lymphoma and sarcoma. A case for aggressive search and destroy. Ann Surg 1987 ; 205: 625-633
14. Sing CS. Tumors of the esophagus and stomach. In : Firminger H, ed. Atlas of tumor pathology. Washington DC: AFIP, 1982 : 7 (2) : 231.



## NADİR YERLEŞİMLİ BİR GLOMUS TÜMÖRÜ

Dr. Salim GÜNGÖR, Dr. Özden VURAL, Dr. Hilâl KORAL

S.Ü.T.F. Patoloji Anabilim Dalı

### ÖZET

*Glomus tümörü veya glomangioma, normal glomus kaynaklı selim bir tümördür. Dudakların glomus tümörleri nadirdir. Literatürde yalnızca üç vaka bildirilmiştir. Biz bunlara ek olarak 51 yaşında bir erkekte, soliter, ağrılı, submukozal bir kitle olan glomus tümörünün ışık mikroskopundaki görünümünü sunuyoruz.*

*Anahtar Kelimeler: Glomus tümörü, dudak*

### SUMMARY

#### *A Rare Location of a Glomus Tumor*

*The glomus tumor, or glomangioma, is a benign neoplasm arising from the normal glomus. Glomus tumors of the lips are rare, there is only three cases in the literature. We report the light microscopic features of an additional case of the lip which occurred as a solitary, painful, submucosal mass in a 51-year-old man.*

*Key Words: Glomus tumor, lip*

### GİRİŞ

Glomus tümörleri, nispeten nadir görülen yumuşak doku tümörleridir (1). İlk olarak 1812'de Wood tarafından (1), daha sonra 1924'de Masson tarafından tarif edilmişlerdir (1,2).

Genellikle soliter, yumuşak, mavi-kırmızı renkli, birkaç milimetre çapında kitlelerdir (3). Lezyon genellikle hassastır, ya da değişen derecelerde ağrılıdır. Ağrı; basınç uygulaması ve ısı değişikliklerinde artar (1,3).

Histolojik olarak, glomus tümörleri genellikle iyi sınırlıdır. Değişen oranlarda damarsal ve hücreli elemanlar içerirler (1). Bazı glomus tümörlerinde bol sinir lifleri bulunur (1,4).

Glomus tümörlerinin iki tipi vardır. 1) Soliter 2) Multipl. Soliter glomus tümörleri en sık parmaklarda, tırnak yataklarında avuç içlerinde, el bileğinde, ön kol ve bacaklarda görülürler (5,6). Patellada, kemiklerde, göğüs duvarında, kalpte, göz kapağında, nazal kavitede, trakeada, akciğerlerde, mediastende, midede, mezenterde, rektumda, uterus, vagina ve labiada (2,5,6,7), oral mukozada (1,3), kaslarda, tendonlarda,

ligamentlerde, periosteumda buldukları da bildirilmiştir (3,8).

Hereditör sendromların bir parçası olarak görülen multipl lezyonlara özellikle yüzde rastlanır (8,9,10).

Literatür gözden geçirildiğinde 607 glomus tümöründen oluşan bir seride baş ve boyun bölgesinde lokalize olan glomus tümörlerinin oranı % 6 olarak bulunmuştur. Ancak bunların oral mukozada yerleşme oranı çok düşüktür (5). Diğer serilerde gingivada üç, damakta iki, dilde iki, yanak mukozasında bir ve dudakta üç adet glomus tümörü bildirilmiştir (1,3,5). Biz de bunlara ilave olarak, 51 yaşındaki bir erkekte, alt dudak yerleşmiş soliter, ağrılı, submukozal bir kitle oluşturmuş glomus tümörünü sunuyoruz.

### VAKA TAKDİMİ

Hasta 51 yaşında, bir yıldır alt dudağında, bastrmakla ağrılı mobil kitle olan bir erkektir. Eksize edilen kitle 0,8x0,7x0,4 cm ölçülerinde olup, formalin ile tesbit edilmiş ve hematoxilen-eozin ile boyanmıştır.

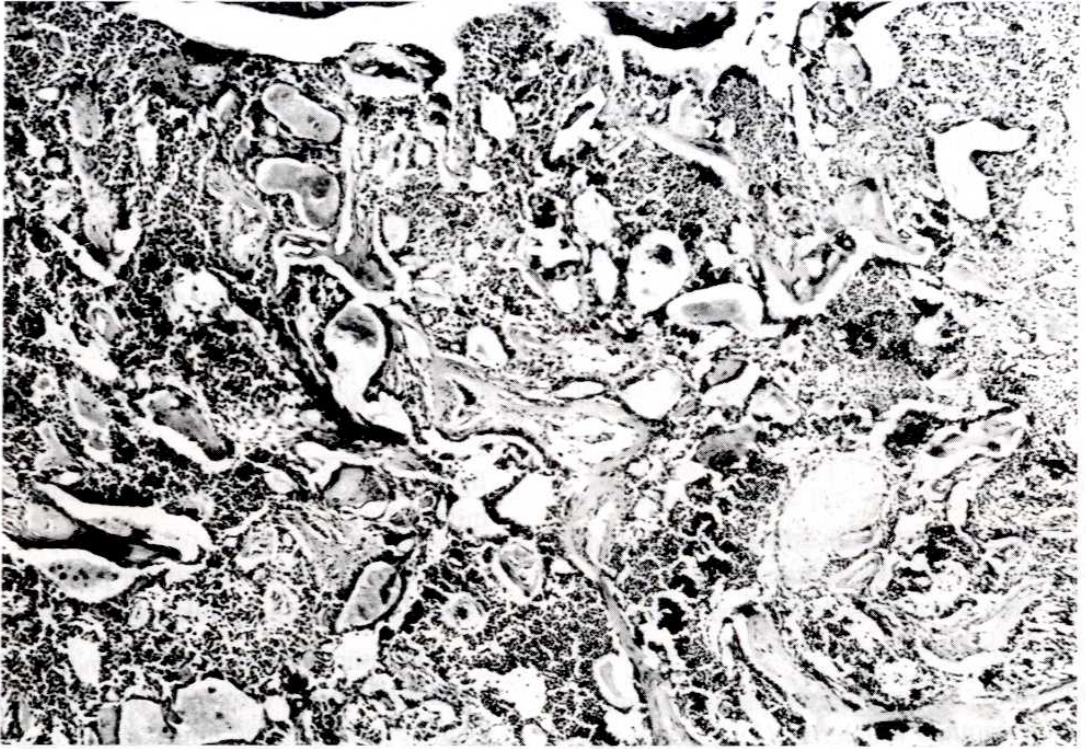
Işık mikroskobu ile yapılan incelemelerde ince fibröz bir kapsül ile çevrili tümöral bir doku görülmüştür. Tümör, vasküler alanlar çevresine oval dizil-

miş, yuvarlak ve oval hiperkromatik nükleuslu, dar, eozinofilik sitoplazmalı tümör hücrelerinin oluşturduğu kitlelerden meydana gelmektedir. Vasküler alanlar sıklıkla eritrosit ihtiva etmektedirler. Tümör kitleleri içerisinde ödeme bağlı küçük dejenerasyon alanları, miksoid alanlar görülmektedir. (Resim 1) Toluidin blue ile boyanan kesitlerde tümör içerisine yayılmış tipik metakromatik reaksiyon veren hücrelerinin varlığı dikkati çekmektedir.

Sinir fibrillerinin varlığının tesbit için yapılan Van-Gieson boyasından (-) sonuç alınmıştır.

Triple (Masson Trikrom) ile boyanan kesitlerde yer yer miksoid bağ dokusu alanları tesbit edilmiştir.

Tablo I'de literatürde bildirilen ve şimdi sunulan dudakta yerleşmiş glomus tümörlerinin özellikleri gösterilmiştir.



Resim 1. Glomus tümörünün histopatolojik görünümü: Damarların çevresinde solid olanlar oluşturmuş tümör hücreleri, tümör içerisinde geniş hiyalinize olanlar görülmektedir. HE.X. 100

Tablo I. Dudakta Yerleşmiş Glomus Tümörleri

Bildiren Araştırmacı	Yıl	Cinsiyet	Yaş
Charles	1976	K	Bilinmiyor (3)
Ficarra G ve ark.	1986	K	51 (3)
Moody GH ve ark.	1986	K	65 (1)
Sunduğumuz vaka	1991	E	51

## TARTIŞMA

Normal glomus, dermisin stratum retikulare tabakasında yerleşmiş özel şekilli bir arteriovenöz anastomozdur (4,11,12). Bu anastomozun arteriolünde kalın duvarlı bir segment vardır. Bu segmentte bulunan düzensiz lümene Suquet-Hoyer kanalı denir (4,13). Kanal şişkin, kuboidal endotel hücreleri ile döşelidir. Kanalin çevresinde düz kas fibrilleri bulunur. Kas fibrilleri arasında yuvarlak, oval epitelooid glomus hücreleri bulunur (4,5). Glomus hücreleri modifiye düz kas hücreleridir (2,3,4). Glomus tümörünün neoplastik komponenti bu hücrelerden kaynak alır (1,3,4). Epitelooid glomus hücrelerinin ultrastrüktüründe, sitoplazmik filamentler, bol pinositik veziküller bulunur. Bu görüntüleri, düz kas hücrelerine benzer (1,4).

Masson, glomus tümöründe üç histolojik yapı tarif etmiştir. 1) Angiomatöz bölgeler; en sık görülür. 2) solid bölgeler: epitelooid hücre adaları ve düz kas hücrelerinden oluşur. 3) Dejenerasyon bölgeleri: Ödem, miksoid dejenerasyona bağlı, miksoid görünümlü sahalar ve hyalinize alanlar (3,5,6).

Bu yapılar, her tümörde değişik oranlarda bulunur (3). Bizim vakamızda angiomatöz yapı baskın olup, yer yer solid bölgeler izlemektedir. Fokal alanlar halinde miksoid dejenerasyon bölgeleri ve geniş hyalinize alanlar bulunmaktadır.

Soliter glomus tümörleri, makroskopik olarak blue nevüslere, dermatofibromlara, malign melanomlara benzese de bu tümörlerin ağrısız oluşları ayırıcı tanıda yardımcı olabilir (3,9). Bizim vakamız da ağrılı idi.

Soliter glomus tümörlerinin, hemanjioperisitomlarla ayırıcı tanısı zor olabilir. Hemanjioperisitomalar daha geniş olmaya meyilli ve ağrısızdırlar. Histolojik olarak soliter glomus tümörleri, hemanjioperisitomlara göre damardan daha fakirdirler. Hücreleri daha pleomorfiktir. Hemanjioperisitomlarda hyalin ve miksoid dejenerasyon alanları ile mast hücreleri bulunmaz (3). Bizim vakamızda da yer yer bol damar kesitleri bulunuyordu, ancak miksoid dejenerasyon alanlarının varlığı, toluidin blue ile boyanan kesitlerde yer yer mast hücrelerinin bulunması ayırıcı tanıda yol gösterici oldu.

## KAYNAKLAR

1. Moody GH, Musgrove C. Glomus tumor of the lip. Oral Surg Oral Med Oral Pathol 1986; 62 : 312-318.
2. Gould EW, Manivel JC, Albores-Saavedra J, Monforte H. Locally infiltrative glomus tumors and glomangiosarcomas. Cancer 1990; 65 : 310-318.
3. Ficarra G, Merrell PW, Johstan HW, Hansen SL. Oral Surg Oral Med Oral Pathol 1986; 62 : 306-311.
4. Lever FW, Lever GS. Histopathology of the skin. Philadelphia: JB Lippincott Comp. 1983 : 633-636.
5. Enzinger MF, Weiss WS. Soft tissue tumors. St Louis: The CV Mosby Comp. 1988:581-593.
6. Kim IY, Kim HJ, Suh JS, Ham KE, Suh PK. Glomus tumor of the trachea. Cancer 1989; 64 : 881-886.
7. Wetmore RF, Tronzo DR, Lane JR, Lowry LD. Nonfunctional paraganglioma of the larynx. Cancer 1981; 48 : 2717-2723.
8. Tsuneyoshi M, Enjoji M. Glomus tumor: A clinicopathologic and electron microscopic study. Cancer 1982; 50 : 1601-1607.
9. Vineyard W. Glomus tumor. In: Demis DJ, ed. Clinical dermatology. Philadelphia: Harper-Row Publishers, 1987 : Vol 2: 7-69.
10. Landthaler M, Falco OB, Eckert F, Stolz W, Dorn M, Wolff HH. Congenital multipl plaquelike glomus tumors. Arch Dermatol 1990; 126: 1203-1207.
11. Williams PL, Warwick R. Gray's anatomy. Edinburgh: Churchill-Livingstone, 1980 : 632-633.
12. Albrecht S, Zbieranowski I. Incidental glomus coccygeum. Am J Surg Pathol 1990; 14(10) : 922-924.

## İKİ VAKA NEDENİYLE SİFİLİZ VE CONDYLOMATA LATA

Dr. Hüseyin TOL, Dr. Hüseyin ENDOĞRU, Dr. Şükrü BALEVİ,  
Dr. Alaeddin ATALIK, Dr. Ayfer ÖZKARDEŞ, Dr. Müfide BOZKÜRK,  
S.Ü.T.F. Dermatoloji Anabilim Dalı

### ÖZET

*Cinsel yolla bulaşan hastalıklar grubuna giren sifiliz, tüm dünyadave ülkemizde önemini korumaya devam etmektedir.*

*Son yıllarda, sifiliz vakalarında bir artma eğilimi gözlenmektedir. Bu eğilimin sebepleri arasında sosyal, ekonomik ve ahlâki faktörleri sayabiliriz.*

*Sifiliz ikinci devir lezyonlarından Kondilomata lata ve diğer bulguları taşıyan 2 olgu konunun önemi nedeniyle takdim edildi.*

*Anahtar Kelimeler : Sifiliz, Kondilomata lata*

### SUMMARY

#### *Two Cases of Syphilis and Condylomata Lata*

*Syphilis, in the group of sexually transmitted diseases, maintains its importance over the world and in our country.*

*In recent years, a trend to increase in cases of syphilis has been observed. Among causes of this trend are social, economic and moral factors.*

*Two cases with Condylomata lata and other symptoms of secondary syphilis were presented because of the importance of the subject.*

*Key Words : Syphilis, Condylomata lata*

### GİRİŞ

Sifiliz, insandan insana genellikle cinsel ilişki yolu ile bulaşan, deri ve iç organların tümünü tutabilen, kronik seyirli bir enfeksiyon hastalığıdır. Tedavi edilmediği takdirde ömür boyu sürebilen bu hastalık, gebelikte anneden çocuğa da geçebilmekte ayrıca nadir olarak kan transfüzyonu yapılan hastalarda ve hastayla teması olan yakınlarıyla sağlık personeline de görülebilmektedir (1). Hastalığın adı olan "Syphilis" uluslararası bir terim olup yurdumuzda da kullanılmaktadır (2).

Etyoloji: Sifiliz etkeni spiral bir mikroorganizma olan Treponema Pallidum'dur (1). Etken 1905 yılında parazitolog Fritz Schaudinn ile dermatolog Paul Hoffmann tarafından bulunmuştur (1-5).

Bu spiroket 4-24 mikron uzunluğunda ve 0.25-0.50 mikron genişliğindedir. 10-12 helezondan müteşekkildir ve bir tirbuşona benzer (4).

Elektron mikroskopik incelemede T. Pallidumun periplast adı verilen örtü ile çevrili bir protoplazmik

silindir ve ekseni oluşturan filamentlerden ibaret olduğu görülür (1). Treponema Pallidum çok hareketlidir. Bu hareketlilik karanlık alan mikroskobunda çok net olarak görülür (1, 2, 4). Bu hareketler : a) uzun ekseni doğrultusunda ileri-geri hareket etmesi b) uzun ekseni etrafında burğu şeklinde dönmesi c) heriki yana eğilme bükülme hareketleridir. Bu üç tipik hareket özellikleriyle diğer birçok spiroketlerden ayrılırlar (1, 4).

T. Pallidum enine ikiye bölünerek çoğalır. Adı anilin boyaları ile boyamak zordur. Giemsa boyası ile pembe ve soluk renkte boyanır, bu yüzden de pallida adı verilmiştir. Ayrıca çini mürekkebi ve gümüşleme yöntemleriyle de gösterilebilir (2).

T. Pallidum henüz hiçbir besiyerinde üretilenmiştir. Son derece dayanıksız olup sıcaklık ve kuru ortamda yaşayamaz. Sabunlu su ve oksijen gibi maddelerin etkisiyle hareketsiz kalıp hemen ölen mikroorganizma 0-4 °C de kanda 1-3 gün yaşayabilmektedir. Kan transfüzyonlarında bu husus gözönünde bulundurulmalıdır (1).

Hastalığın 1. ve 2. devir lezyonlarında bol miktarda spiroket bulunduğundan, Treponema aranması bu lezyonlardan yapılır. İkinci devir lezyonlarından en fazla spiroket bulunanları Kondilomata lata ve Papül erosivler olduğundan hastada bütün lezyonlar bir arada olsa bile arama bunlarda yapılmalıdır (4). Plak müközlerde de spiroket çok bulunursa da bilhassa tecrübesizler tarafından ağız içindeki diğer birçok spiroketlerle karıştırma ihtimali mevcut olduğundan spiroketi diğer lezyonlardan aramak daha doğru olur (1, 4).

Spiroketler lezyonların derin katlarından aranmalıdır. Başarılı bir arama için lezyonu tahriş etmek ve mevcut kanı sildikten sonra, çıkacak tahriş serumundan spiroketi aramak yerinde olur. Lezyonlar önceden tedavi amacı ile ilaçlarla tahriş edilmişlerse ilk muayenelerimizde spiroket bulunmayabilir, bu taktirde lezyona 24 saat serum fizyolojik pansumanları yapıldıktan sonra spiroket aranmalıdır (4). Bütün gayretlere rağmen lezyonda spiroket bulunamazsa hipertrofik lenf bezlerinden ponksiyonla elde edilen serumda arama yapılır (Hoffmann usulü). Elde ettiğimiz serumdan hazırlanan materyelin karanlık saha mikroskopunda incelenmesiyle net ve kesin bir şekilde T. Pallidum görülebilir (1, 2, 4).

Patogenez: T. Pallidum insan vücuduna epitelyal defektlerden girebildiği gibi, sağlam mukozadan ve kıl follikülleri yolu ile de sağlam deriden girebilir. Dermal penetrasyondan yaklaşık 30 dakika sonra lenfatik sisteme girer, daha sonra hematogen yayılım gösterir. İnkübasyon süresi 9 - 90 gün olup ortalama 21 gündür (1). Bu süre inoküle olan spiroket sayısına ve konakçının immün cevabına bağlıdır. Spiroketler penetre olup çoğalmaya başlayınca dermisde perivasküler lenfosit ve plazma hücre infiltrasyonu ve damarlarda endotelyal hücre proliferasyonu olur. Buna bağlı olarak gelişen obliteratif endarterit sonucu inokülasyon yerinde sifiliz şankrı meydana gelir (1). Tedavi edilmediği taktirde şankr 6 haftada kendiliğinden iyileşirken spiroketler çoğalmaya devam eder. İnokülasyondan 2-10 hafta sonra ikinci devir sifiliz belirtileri gelişir. Bu dönemde sifilitik lezyonların tümünde spiroketler bol miktarda bulunur (1).

İmmünoloji: Günümüzde, insanlarda sifilitik enfeksiyona karşı oluşan immün cevap henüz tam olarak açıklanamamaktadır. Sifilizin erken döneminde

minimal düzeyde oluşan hücrel immün cevap ile birlikte esas olarak humoral immün cevabın oluştuğu kabul edilmektedir. Hastalığın geç döneminde ise klinik belirtilerden geç tip hipersensitivite reaksiyonlarının sorumlu olduğu kabul edilmektedir (1).

Neticede, sifilizde hem humoral hem de hücrel immün cevap ortaya çıkmaktadır, ancak bunlar arasındaki karmaşık ilişki henüz kesin olarak bilinmemektedir (1).

Sınıflama ve klinik belirtiler : Sifiliz klinik açıdan şu şekilde sınıflandırılabilir;

#### A- Edinsel Sifiliz

##### 1. Erken Sifiliz

a) Primer Sifiliz (Birinci devir sifiliz)

b) Sekonder Sifiliz (İkinci devir sifiliz)

##### 2. Latent Sifiliz

3. Geç Sifiliz (Üçüncü devir sifiliz)

#### B- Konjenital Sifiliz

1. Erken Konjenital Sifiliz (Syphilis Congenita Praecox)

2. Geç Konjenital Sifiliz (Syphilis Congenita Tarda)

Primer Sifiliz (Birinci devir sifiliz)

Etkenin organizmaya girişinden ortalama 21 gün sonra (9-90 gün), giriş yerinde ilk klinik belirti olan ağrısız, kırmızı, hafif kepeklenen bir papül görülür. İnitial papül denilen bu lezyon hızla büyüyerek sifiliz şankrını meydana getirir (1). Hunter şankrı veya ulkus durum gibi isimlerde verilebilen sifiliz şankrı; yuvarlak veya oval, etraftan hafif yüksek, üzeri düz, kenarları normal deri ile devam eden, et renginde bir papüldür (1, 2, 4). Kaidesi ilk günlerde yumuşakken 6-7 gün sonra içerisine karton sokulmuş gibi sertleşmeye başlar. Çok defa tektir. Ancak, ilk günlerde dışarıdan yeni spiroketlerin girmesiyle birden çok sayıda da olabilir. İlk lezyondan 10-11 gün sonra şankr bağıışıklığı geliştiğinden yeni lezyonlar oluşmaz (1- 5).

Sifiliz şankrı % 95 oranında genital bölgede yerleşir. Erkeklerde glans ve korpus penis, prepsiyum, skrotum, pubis, anal ve inguinal bölgede, kadınlarda

ise vulva, labium major ve minör, klitoris, vagen, serviks, pubis, anal ve inguinal bölgede görülür. Şankr % 5 oranında genital organlar dışında; dudaklar, ağız köşeleri, dil, yanak, damak, tonsil (tek taraf- lı), kulak memesi, göz kapakları, meme uçları ve el parmaklarında bulunur (1, 2, 4).

Şankrın çıkmasından 8-10 gün sonra, bölgesel lenf düğümleri büyür. Bunlar; az sayıda, sert, ağrısız, birbirine yapışıklık göstermeyen özelliktedirler. Fis- tülize olmazlar ve bilateral yerleşim gösterirler (1, 2).

Primer sifilizde tanı, T. Pallidumun karanlık saha mikroskobunda gösterilmesi ile veya serolojik testler yardımıyla konur. Sifilizin serolojik testleri şankr görüldükten yaklaşık 15 gün sonra pozitifleşmeye başlar. Bu dönemde özellikle nonspesifik testler yak- laşık % 60 olarak pozitif bulunur (2). Bu ilk 15 günlük döneme seronegatif dönem denir. Bu nedenle, sero- lojik testler şankrın görülmesinden en erken 15 gün sonra yapılmalıdır (1, 3, 4, 5).

Sifiliz şankrı yerleştiği yere göre birçok hastalık- ların belirtileriyle karışabilir. Genital yerleşim göste- ren lezyonlar; ulkus molle, travmatik ülserler, Skabies, Herpes progeneralis, Behçet hastalığının ge- nital lezyonları, Granüloma inguinale, ilaç erüpsi- yonları ve Lenfogradüloza venerum ile ayırdedilmeli, extragenital yerleşim gösteren şankrlar ise; Piyodermi, Herpes simplex, Lajmaniyazis kutis, Tüberküloz şankrı ve aftöz lezyonlardan ayırdedil- melidir (1, 2). Sifiliz şankrı travmatize edilmediği taktirde 4-6 haftada kendiliğinden, yerinde belirgin bir iz bırakmadan iyileşir (2, 4, 5). Ancak kan nakil- leri ile bulaşmada şankrın oluşmayacağı, doğrudan sekonden sifiliz gelişeceği de bilinmelidir.

#### Sekonder Sifiliz : (İkinci devir Sifiliz)

Erken sifilizin şankr döneminden ya hemen sonra veya kişinin bağışıklık durumuna göre daha geç ola- rak, ikinci devir sifiliz denilen genel septisemi döne- mi başlar (2). Bu dönemde Treponemalar kan ve lenf yollarıyla organizmanın bütün organlarına yayıldığı gibi, deriye de gelirler. T. Pallidumların deri ve diğer bütün organlarda çok sayıda bulunması dolayısıyla, hastalığın en bulaşıcı dönemi bu dönemdir, deri be- lirtileri bakımından da bu dönem en zengin bulgulara sahiptir (2).

Hastada yaygın lenfadenopati vardır. Sert, mobil ve ağrısız lenf nodlarından oluşan jeneralize lenfade- nopati tablosu bu dönemin ilk objektif klinik belirtisi olarak kabul edilir. Daha sonra ortaya çıkan deri be- lirtileri ile ikinci devir sifilizin klinik tablosu tamam- lanmış olur. Bu deri lezyonları ağrısız ve kaşıntısızdır. Birkaç haftadan 1 yıla kadar devam edip genellikle iz bırakmadan kaybolurlar.

Sifiliz ikinci devir deri belirtileri; makül, papül ve püstüllerden oluşan üç grupta incelenir.

Sifiliz maküllerini (Rozeola Sifilitika), derideki herhangi bir allerjik döküntüden ayırmak mümkün değildir. Bunlar daha çok gövdede ve kolların üst kı- sımalarında görülür. Sifiliz papülleri (Sifiliz papüloza); mercimek, madeni para veya toplu iğne başı boyutla- rında olabilirler (3). Sıklıkla birkaç mm. çapında, de- riden kabarık, bakır renginde, yaygın papüller vardır. Liken planus papüllerine benzerler, üzerleri bazen squamli olur o taktirde Guttata Psoriasis ve Pitiriazis rozea de Gibert'i hatırlatırlar. Papüller sıklıkla avuç içi ve ayak tabanında tipik bir görüntü yaparlar, bunlara Psoriasiform papüller denir, mantar ve Palmoplanter psoriasis taklit ederler (3). Ancak bu sayılanlar sü- rekli ve tekrarlayıcıdır, sifiliz papülleri ise ilk kez olmuşlardır. Alında saçlı deri kenarında yerleşim sifi- liz papüllerine "Corona veneris", burun kenarına yer- leşenlere "Sertificat de Verole", dudak ve göz kenarlarına yerleşenlere "Köşe papülleri", skrotum ve labium majorda yerleşenlere "Papülo erosiva", oral mukozada yerleşenlere ise mukoza plakları "plaque muqueuse" denilir (3).

Özellikle genito-anal bölgede yerleşen papüller sürtünme nedeniyle hipertrofik ve vejetan bir durum alırlar. Bunların üzerinde sızıntı görülür ve çok kötü bir kokuya neden olurlar. Bu vejetan, dev papüllere "Conylomata lata" denir. Çapları 10-12 mm. hatta 40-50 mm. olabilir. Özellikle anüs ve çevresinde, çok sayıda, deriden kabarık, üzeri düz, pembe beyaz renkte, sızıntılı, bazıları birbiriyle birleşerek plaklar yapmış papüller halinde görülürler. Bunlarda T. Pal- lidum o kadar çoktur ki hastalığın bu lezyonlardan başka birisine bulaşması çok kolaydır. K. Lata uzun süre kalırsa sekonder olarak enfekte olur ve cerahatli bir durum alır. Bazen üzerinde ülserler olur. Bu tablo Kondylomata Akkümünata ile karışabilir. Ayrıca Pemfigus vegetans da düşünülmelidir (2). Sifiliz püs-

tülleri (Sifiliz püstülosa) ise oldukça nadir görülen ve daha çok bir papülden kaynaklanan lezyonlardır.

Sifiliz ikinci döneminde görülen ve oldukça karakteristik sayılabilecek bu deri ve mukoza belirtileri dışında, bu devrede ayrıca; tırnak lezyonları (Onychia syphilitica) ve saç dökülmeleri (Alopecia Syphilitica) ile "Sign d'omnibus" denilen kaşların dış yan kısımlarının dökülmesi gibi belirtiler de görülür.

Latent sifiliz : İkinci devir sifilizin deri lezyonları kaybolduktan sonra hastalık semptom vermeyen latent bir döneme girer. Genellikle gözden kaçan bu dönemde serolojik testler pozitifdir. BOS ile yapılan testler ise negatif sonuç verir. Bu dönem geç sifiliz belirtilerinin ortaya çıkışına kadar yaklaşık 3-5 yıl devam eder (1).

Tersiyer sifiliz : (Üçüncü devir sifiliz)

Erken sifiliz olarak kabul edilen ve birinci devir sifiliz ile ikinci devir sifilizi kapsayan dönem geçtikten ortalama 3-5 yıl sonra, geç sifiliz başlar. Bu dönem hastalığın sinsi olarak seyrettiği ve organizmada parankimatöz yıkımlar yaptığı bir dönemdir. Üçüncü devir belirtileri vücudun her tarafında ve her organında görülebilir. Lezyonlarda spiroket bulunmaz. Dolayısıyla, hastalık bu dönemde bulaşıcı değildir (1). Nontreponemal testler % 50 oranında, treponemal testler ise her zaman pozitifdir. Üçüncü devir sifilizde, sifiliz tuberosa ve sifiliz gommosa gibi deri belirtileri yanında göz, kalp ve damar, karaciğer, dalak, testis, kemikler, sinir sistemi (Neurosyphilis) gibi organ tutulumları da görülebilir (1- 4, 6).

Konjenital Sifiliz :

İntrauterin hayatta, T. Pallidumun plasenta yoluyla anneden çocuğa geçmesiyle ortaya çıkar. Annenin sifilizi 18. haftadan sonra çocuğa geçer. Annenin hastalığı taze ve tedavisiz ise, çocuk derhal enfekte olur ve geç düşük meydana gelir (Sifiliz fötalis). Annenin sifilizi oldukça eskiyse çocuk miadında doğar ancak avuç içi ve ayak tabanlarında spiroket dolu büller, nezle hali, karaciğer ve dalak büyümesi ve deride diğer sekonder sifiliz belirtileriyle çocuk Sifiliz Konjenita Prekoks tablosuyla doğar (3). Annenin sifilizi çok eskiyse, çocuk sağlam doğar, ancak 2-4 yaşından sonra (genellikle oyun ve okul çocuđu çağında) tersiyer sifilize uyan belirtiler gelişir. Sifiliz Konjenita Tarda denilen bu tabloda üçüncü

devir sifilizin deri ve mukoza belirtileri yanında tırtıllı dişler, keratit ve sağırılık ile seyreden "Hutchinson triadi", kılıç kını tibia, ve değişik organ patolojilerine rastlanır (1 - 5).

Serolojik testler :

Sifilizin serolojik testleri 2 grupta incelenir.

1- Nontreponemal testler (Nonspesifik testler) : Bu testler spesifik olmayan reagenik antikorların gösterilmesine yarar. Antijen olarak kardiyolipin, lesitin ve kolesterol kullanılır (1). Başlıcaları; VDRL (Venereal Disease Research Laboratory) ve RPR (Rapid Plasma Reagin) dir. Bunların pozitif olması her zaman kişinin sifiliz olduğunu kanıtlamaz. Kollagen doku hastalıkları, Lepra, gebelik, yaşlılık, bazı enfeksiyonlar, malign hastalıklar gibi çeşitli hallerde yalancı pozitif reaksiyonlar meydana gelebilir.

2- Treponemal testler (Spesifik testler) : Treponemalardan elde edilen antijenlerle yapılan ve spesifik antikorları tespit edebilen testlerdir. Başlıcaları; TPI (Treponema Pallidum Immobilizasyon), FTA (Fluorescent Treponemal Antibody) ve TPHA (Treponema Pallidum Hemagglutination) testleridir.

Tedavi: Sifiliz tedavisinde kullanılan en etkili ilaç penisilindir. Sifilizin bütün dönemlerinde etkili olmaktadır. Penisilin; konjenital sifiliz, nörosifiliz ve sifilizli gebelerin tedavisinde de başarı ile kullanılır (1, 2). Ülkemizde sifiliz tedavisi Sağlık Bakanlığının yayınlamış olduğu program çerçevesinde uygulanır. Hastada şayet penisiline karşı kesinleşmiş bir hassasiyet varsa, Eritromisin veya Tetrasiklin kullanılır. Tedavi sonrası kontroller ve hastanın ihbarı titizlikle takip edilmelidir.

## VAKA TAKDİMİ

VAKA : 1- Hastamız (B.Ö) 22 yaşında, erkek, bekar ve öğrenci

Şikayeti : Dilinde yaraya benzer ağrılı soyulmalar, saçlarda dökülme, vücudunda beyaz lekeler ve anüs civarında sert kitleler var.

Hikayesi : Hasta polikliniğimize başvurmadan yaklaşık 1 ay kadar önce (polikliniğimize 12.11.1990 günü başvurdu ve aynı gün yatırıldı) sıcak su ve çay gibi içeceklerle dilinde ve ağızda yanma, ağrı hissetmeye başlamış. Dilinde sınırları belirgin, soyulma

tarzında yaraya benzer şeyler görmüş (plak müköz).

Ayrıca saçlarında yeryer dökülmeler ve anüs çevresinde ele gelen kitleler hissetmiş. Şüpheli temas tanımlamayan hasta şikayetlerinin geçmemesi nedeniyle bize başvurmuş.

Fizik muayene : T.A 120/85 mmHg, Nb: 86/dk, tüm sistem muayeneleri normal bulundu.

Dermatolojik muayene: Hastanın saçlı derisinde saçlar düzensiz ve yaygın şekilde dökülmüş (Alopecia syphilitica), epitroklear LAP mevcut ve palpe edilebiliyor. Gövdede ve kollarda hipopigmente, oval veya yuvarlak, yaygın maküller (Leukoderma syphilitica) ile dilinde 3-4 adet, hafif soluk renkte, düzensiz sınırlı, 1-2 cm çaplarında erozyonlar (Plaque muqueuse) gözlemlendi (Resim 1). Perianal bölgede ise deriden kabarık, sapsız, palpabl, multipli, büyük çaplı papüller (Conylomata lata) tesbit edildi (Resim 2).

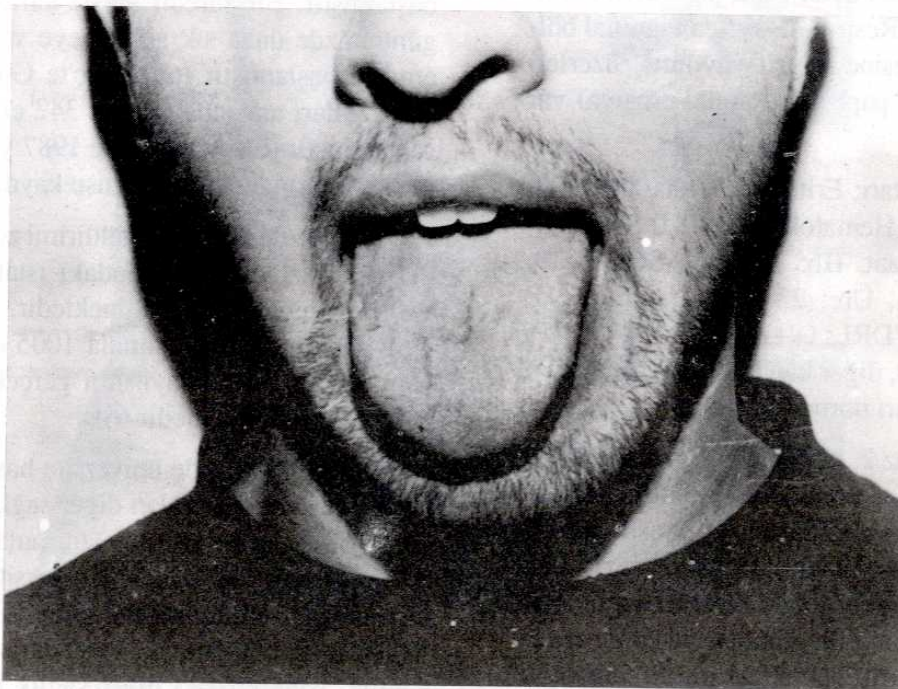
Laboratuvar bulguları : Eritrosit: 5.100.000/mm<sup>3</sup>, Lökosit: 8.400 /mm<sup>3</sup>, Hematokrit: % 50.0, Sedimentasyon hızı: 29 mm/saat, Hb: 16.1 gr/dl, SGOT: 57, SGPT: 38, ALP: 241, Üre: 26 mg, Kreatinin: 0.7 mg/dl, AKŞ: 80 mg, VDRL: (++++), ASO: (-), CRP: (-), Gaitada parazit: (-), diğer kan biyokimyası ve tam idrar tetkiki sonuçları normal bulundu.

Tedavi: Sifiliz 2. devir bulgularını taşıyan hastaya, sifiliz tanısıyla sifiliz tedavi yönetmeliği uyarınca penisilin prokaine uygulandı. 15 gün süreyle i.m. olarak 800.000 IU hergün günde bir kez uygulandı. Ayrıca tedavinin 1. günü Herxheimer reaksiyonuna karşı profilaktik olarak 50 mg Prednisolon (i.m) uygulandı. Tedavi sonunda şifa ile taburcu edilerek gerekli makamlara ihbarı yapıldı.

VAKA : 2- Hastamız (Y.Y.) 20 yaşında, erkek, bekar ve işsiz

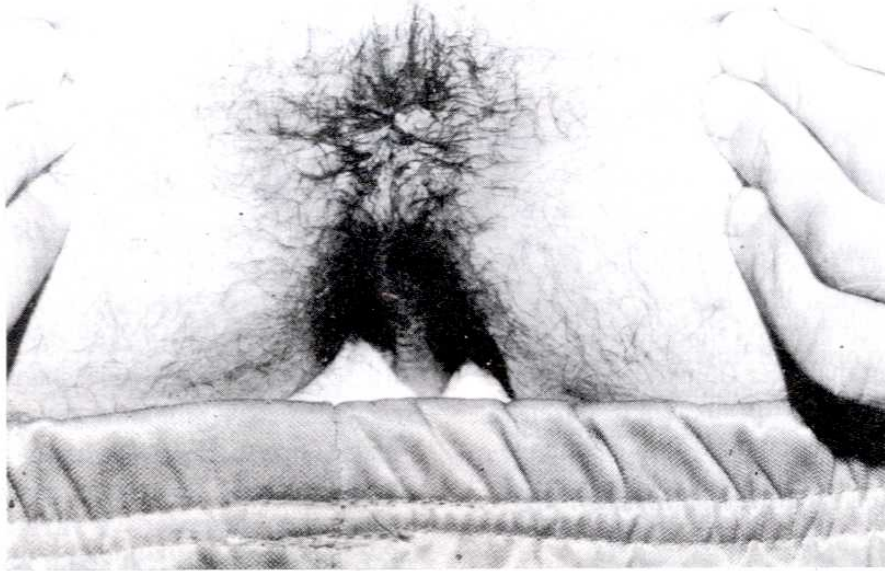
Şikayeti: Anüs çevresinde kaşıntı ve ele gelen sert kitleler var.

Hikayesi: Kliniğimize başvurmadan yaklaşık 2 ay kadar önce (6.12.1990 günü başvurdu), perianal bölgesinde kaşıntı şikayetleri başlamış. Kaşınma esnasında eline gelen sert ve yuvarlak kitleler hissetmiş. Kaşıntı şikayetleri için kendi isteğiyle eczaneden İncidal drj. alarak tedaviye çalışmış. Ancak şikayetlerinin geçmemesi ve anüs çevresindeki kitlelerin giderek çoğalması ve büyümeye başlaması üzerine bize başvurmuş, hasta aynı gün tetkik ve tedavi amacıyla kliniğimize yatırıldı. Hasta ilk şikayetlerinin başlamasından ortalama 2 ay kadar önce, pasif anal temas tanımlıyor, ancak primer şankr hatırlamıyor.



Resim 1. 1. Vakanın Dilinde Mukoza Plakları (Plaque Muqueuse)





Resim 2. 1. Vakada Perianal Bölgede Condylomata Lata

Fizik muayene: T.A: 135/80 mmHg, Nb: 92/dk, tüm sistem muayeneleri normal bulundu.

Dermatolojik muayene: Hastanın saçlı deri ve saçları normal. Epitroklear ve diğer bölgelerde yaygın poliadenopati mevcut. Gövdede hipopigmente maküller (Leukoderma syphilitica) ve perianal bölgede deriden kabarık, sapsız, büyük çaplı papüller (Condylomata lata) mevcut (Resim 3). Ayrıca inguinal bölgede scrotumun çevresine doğru yayılmış, üzerleri hafif erode ve masera papüller (Papülo-erosiva) var (Resim 4).

Laboratuvar bulguları: Eritrosit: 3.900.000/mm<sup>3</sup>, Lökosit: 8.000 /mm<sup>3</sup>, Hematokrit: % 38.0 Sedimentasyon hızı: 22 mm/saat, Hb: 12 gr/dl, SGOT: 19, SGPT: 20, ALP: 194, Üre: 23 mg, Kreatinin: 0.8 mg/dl, AKŞ: 97 mg, VDRL: (++++), ASO: (-), CRP: (-), Gaitada parazit: (-), diğer kan biyokimyası ve tam idrar tetkikleri sonuçları normal bulundu.

Tedavi: Hasta sifiliz 2. devir bulgularını taşıyordu ve laboratuvar bulgusu bunu destekliyordu. Sifiliz tedavi yönetmeliđi uyarınca hastamıza klasik penisilin prokaine tedavisi uygulandı. 15 gün süreyle i.m. olarak 800.000 IU hergün günde bir kez uygulandı. Bunun yanında, tedavinin ilk günü Herxheimer reaksiyonuna karşı proflaktik olarak 75 mg Prednisolon (i.m) uygulandı ve reaksiyon gözlenmedi. Tedavi so-

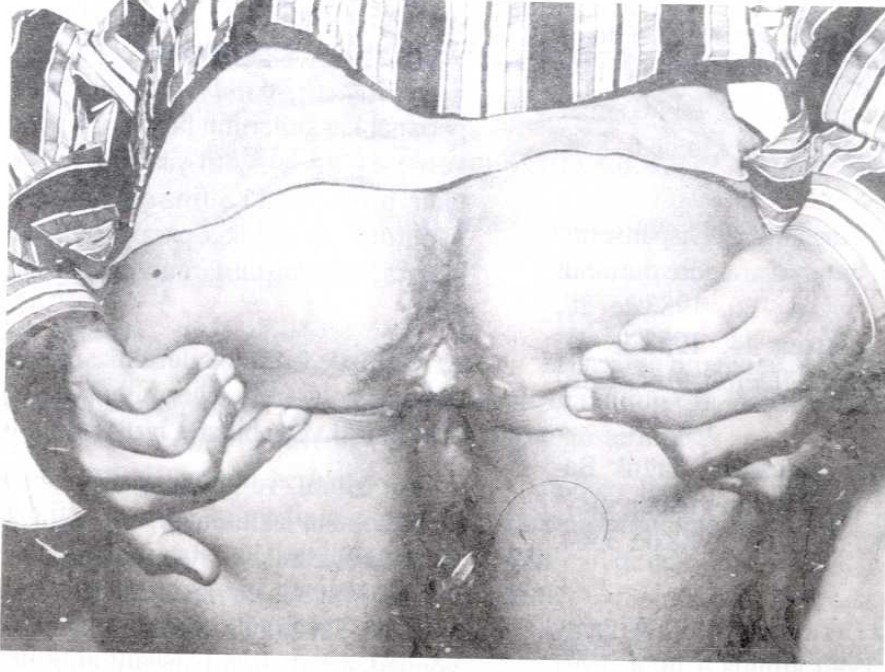
nunda hasta şifa ile taburcu edilerek ihbarı yapıldı.

## TARTIŞMA

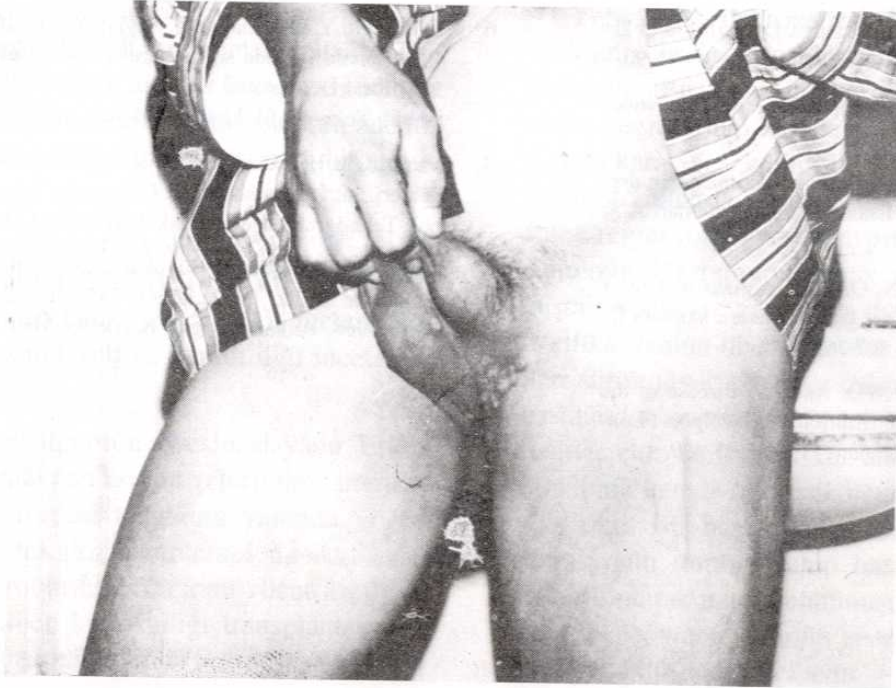Sifiliz 2. devir klinik belirtilerine ve serolojisine uyan 2 olgu takdim edildi. Bilindiđi gibi cinsel yolla bulaşabilen hastalıklar, aralarına AIDS'in de katılmasıyla tüm dünyada yeniden büyük bir sorun olmaya başlamıştır. Bir süredir sessiz kalmış olan Sifiliz de günümüzde daha sık görülmeye ve diğerlerine eşlik etmeye başlamıştır (6). İsveç'te Gütenburg'da 1975-1981 yılları arasında toplam 342 erken sifiliz olgusu saptanmıştır (6). ABD'de ise 1987 yılında 35.241 primer ve sekonder sifiliz olgusu kaydedilmiştir (6).

Ülkemizde ise Sifiliz bildiriimi zorunlu bir hastalık olmakla birlikte, bu konudaki istatistiklerin gerçeđi yansıtmadığı tahmin edilmektedir. Dolayısıyla, Türkiye genelinde 1977 yılında 1005 olarak kaydedilen yeni kayıtlı Sifiliz sayısının gerçekte daha da fazla olduđu düşünölmektedir (6).

Bugün Türkiye'de üniversite hastaneleri ve devlet hastaneleri dışında kalan diğer sağlık üniteleri ne yazık ki ihbar müessesesini tam anlamıyla çalıştırmamaktadırlar (7). İstanbul Üniversitesi Tıp Fakültesi Dermatoloji Kliniđine başvuran sifilizli olgu sayısı 1987'de 37, 1988'de 52, 1989'da ise 46'dır ve bu rakamlar, İstanbul'daki diğer sağlık ünitelerine başvuran sifilizli olgularda gözönüne alınacak olursa



Resim 3. 2. Vakanın Perianal Bölgesinde Yaygın Condylomata Lata



Resim 4 2. vakada Scrotum ve Çevresinde Papulo- Erosiva

oldukça yüksektir (7).

Adana ilinde sifiliz olgularının yıllara göre durumu ise; 1987 yılında geçen yıldan devir 33, yeni kayıt 9, kayıttan çıkan 17, yılsonu mevcut 25, bu rakamlar 1988 yılı için 25, 2, 21 ve 6, 1989 yılı için de 6, 8, 8, ve 6'dır (7).

Ankara Deri ve Tenasül Hastalıkları Dispanserinde kayıtlı sifilizli hasta sayısının yıllara göre durumu; 1980'de 53, 1981'de 44, 1982'de 36, 1983'de 28, 1984'de 38, 1985'de 35, 1986'da 44, 1987'de 71, 1988'de ise 75 olup son yıllarda giderek artma eğilimindedir (7).

Türkiye genelinde sifiliz olgularının Sağlık Bakanlığının kayıtlarına göre son durumu yılsonu mevcut itibariyle şöyledir: 1987'de 3763, 1988'de 3364, 1989'da 3345 (7).

Bizim kendi fakültemiz Dermatoloji kliniği olarak ise; 1989 yılında 1 olgu, 1990 yılında 4 olgu, 1991

yılında 2 olgu olmak üzere bugüne kadar toplam 7 olgu tesbit ettik. Bu olgulardan yayınlamaya karar verdiğimiz ikisinin ortak özellikleri; her ikisinde de Kondylomata lata lezyonlarının bulunması ve inatçı perianal kaşıntılarının bulunmasıydı. Sifilizde normal verilere göre subjektif şikayetlere pek rastlanmamaktadır, bizim her iki Sifiliz olgumuzda da tekrarlayarak yaptırdığımız gaitada parazit tetkiklerinin (-) çıkmasına rağmen kaşıntıların devam etmesi dikkatimizi çekti.

Sifilizde üzerinde durulması gereken bir konu da, sifilizin kolaylıkla diğer birçok deri hastalığını taklit edebilmesi veya onlarla birlikte bulunabilmesidir.

A. Murat ve arkadaşlarının, 1966 ve 1967'de Kondilomata aküminata'lı 3 olgudan şüphelenerek yaptıkları klinik ve laboratuvar incelemeleri sonucunda, 3 olguda da ilaveten sifiliz tesbit etmeleri aynı anda her iki olayın birlikte olabileceğini göstermesi yönünden yukarıda bahsettiğimiz fikri desteklemektedir (8).

## KAYNAKLAR

1. Akkaya S, Kölemen F, Akan T, Atakan N. Dermatoloji el kitabı. Ankara: Hacettepe Üniversitesi Yayınları, 1990: 75-90.
2. Tüzün Y, Kotoğyan A, Saylan T. Dermatoloji. İstanbul: Nobel Kitabevi, 1985: 131-186.
3. Saylan T. I. Basamak sağlık hizmetlerinde hekimler için deri ve zührevi hastalıklar el kitabı. İstanbul: Yüce Yayınları A.Ş., 1991: 95-99.
4. Tat AL, Akçaboy A, Erbakan N, Or AN, Taşpınar A, Gürler A. Deri ve zührevi hastalıklar ders kitabı. Ankara: Ankara Üniversitesi Tıp Fakültesi, 1977: 367-394.
5. Arnold HL, Odom RB, James WD. Andrews disease of the skin clinical dermatoloji. Eighth Edition. Philadelphia, London, Toronto: WB Saunders Company, 1990: 405-429.
6. Yeğenoğlu Y, Özarmağan G, Saylan T, Altınok T, Baransü O. CİBH polikliniğinde sifiliz olgularının değerlendirilmesi. In: 12. Ulusal Dermatoloji Kongresi Kitabı 27-30 Eylül 1988, İstanbul: Teknografik Matbaacılık A.Ş., 1989: 265-275.
7. Memişoğlu HR. Cinsel Yolla bulaşan hastalıklar ve artış nedenleri. In: I. Dermatolojide Gelişmeler Simpozyumu, İstanbul: Teknografik Matbaacılık A.Ş., 1991: 173-179.
8. Murat A, Kotoğyan A, Büyükgökçesu R. Kondilomata aküminata ve sifiliz. In: 2. Ulusal Dermatoloji Kongresi, 9-12 Eylül 1968, Ankara: Ongun Kardeşler Matbaası, 1969: 235-238.

## NEUROBLASTOMA'DA İMMÜNÖTERAPİ (Immunotherapy in Neuroblastoma)

Dr. Aytekin KAYMAKÇI, Dr. Burhan KÖSEOĞLU, Dr. Alaaddin DİLSİZ

S.Ü.T.F. Çocuk Cerrahisi Anabilim Dalı

### GİRİŞ

Neuroblastoma çocukluk çağında en sık görülen (1/7000 - 1/10000) nöral tüp orijinli embriyonal tümördür (1). Sempatik sinir sisteminin herhangi bir yerinden kaynaklanabilir. Baş, boyun mediasten, paraaortik sempatik ganglionlar, adrenal medulla ve pelvise yerleşebilir. Nöral tüp ile ilişkili diğer hastalıklar da rastlanır (2). Nöroblastoma hücreleri VIP, katekolaminler ve yıkım ürünleri (VMA, HVA, metanefrin, dopamin), ferritin salgılar. Erken dönemde kemik, kemik iliği, lenf düğümlerine metastaz yapar. Tam konulduğunda % 50 metastaz vardır.

Neuroblastoma klinikte (3); tümör kitlesine, metastazlara, salgılanan katekolaminlerebağlı semptom ve bulgular : abdominal kitle, solunum sıkıntısı, Horner sendromu, parapleji, proptozis, orbital ekimoz, bacak ağrıları, hepatomegali, hipertansiyon, sulu diare, flushing ayrıca antijen - antikör kompleksine bağlı obsoclonus, nistagmus olabilir. Bütün bunlara anemi, gelişme geriliği, kilo kaybı, malnütrisyon gibi bulgular da eşlik eder.

Neuroblastoma tanısı; radyolojik (CT, USG, MRI, IVP) ve biyokimyasal tetkiklerle (VMA, HVA tayini) konur. Metastazların tanısı için I 123- metaiyodobenzilguanidin ile sintigrafi ve kemik iliği incelemeleri yapılır(1).

Tedavi protokolu tümörün evresine dayanır. Erken evrede (I,IVs) cerrahi rezeksiyon yeterli iken ileri evrelerde (II,III,IV) cerrahi tedavinin yanında yoğun radyoterapi ve yüksek doz kemoterapi standart tedavidir. Evre IV neuroblastoma'da total vücut irradyasyonu ve bunu takiben kemik iliği transplantasyonu tedavi etkinliğini artırmaktadır(4).

Hastanın prognozu, hastanın yaşı ve tümör evresi ile orantılıdır (5). Prognozu etkileyen faktörler Tablo I'de gösterilmiştir.

Erken tanının prognozu iyileştirmesi nedeniyle tarama programları geliştirilmiştir. Bu program erken evrede tümörün yakalanması ve tedavisini sağladığı için prognozu iyi yönde etkilemektedir(6).

Neuroblastoma tedavisinde yüksek doz kemoterapi ve yoğun radyoterapi uygulaması yaşam süresini anlamlı olarak artırmamıştır. Bu tedavi protokolünün toksik yan etkilerinin sıklığı yeni tedavi yöntemlerinin araştırılmasını bereberinde getirmiştir.

### NEUROBLASTOMA'NIN İMMÜN SİSTEMLE İLGİSİ

Yenidoğan nekropsilerinde adrenal medullada yerleşmiş insitu neuroblastoma 1/100 oranında rastlanmıştır. Bu oran insitu neuroblastomanın daha sonra regresyona uğradığını akla getirmektedir. Ayrıca karaciğer, kemik iliği ve deriye yayılmış neuroblastomalarda primer tümörün eksizyonundan sonra regresyon yayınlanmıştır (7). Koop tarafından sunulmuş bir raporda düşük doz radyasyonun doğuştan konakçı antitümör mekanizmasını artırdığı özellikle bunun neuroblastomda daha aşikar olduğu ileri sürülmüştür (8). Bir çalışmada neuroblastomlu hastalardan invitro tümör inhibitör etkiye sahip lenfositler elde edilmiştir. Bu tümör inhibisyonu, hem otoktonik hemde allojenik neuroblastom hücrelerine spesifikti. Bir başka çalışmada yüksek lenfosit infiltrasyonlu tümöre sahip hastalarda yaşam süresi anlamlı olarak uzun bulunmuştur (9). Bu gözlemler neuroblastomanın immün sistemle yakından ilişkili olduğunu düşündürmektedir.

Tablo I. Neuroblastomada Prognozu Etkileyen Faktörler

	İyi Prognoz	Kötü Prognoz
Yaş	< 1	> 1
Stage	I, II, IVs	III, IV
Plazma NSE düzeyi	normal	artmış
Plazma ferritin düzeyi	normal	artmış
Histolojik görünüm	matür	primitif
DNA flow sitometri	anöplöid	diploid
Oncogen kopya sayısı	3'den az	10'dan fazla
Beslenme Durumu	iyi	malnütrisyonlu
Primer tutulum yeri	boyun, pelvis, mediasten	retroperitoneal
HVA, VMA düzeyi	normal	artmış
VIP	(+)	(-)
Myoclonus, nitagmus	(+)	(-)

Kanser immünobiyojisinde humoral ve sellüler immün sistem rol oynar (10). Tümör büyümesini ve metastazları önlemede Natural killer (NK, doğal öldürücü) hücreleri önemli bir yer teşkil ederler(11). İn vitro çalışmalarda neuroblastoma tümör hücrelerine karşı konakçı doğal sitotoksikite mekanizması yani NK aktivitesi olduğu ancak lenfositlerin öldürme etkisinin aktif olmadığı gösterilmiştir (12). Nonmetastatik evre III neuroblastomada doğal öldürücü aktivitelerinin lokalize evre I ve II'ye göre daha yüksek olduğu görülmüştür (13). Bunun nedeninin bilinen immün hücrelerinin artmasına bağlı değil, tahrip edilen tümör hücrelerinden açığa çıkan hücre ürünlerine bağlı, artan anti tümör aktivite olduğu sanılmaktadır. Metastatik evre IV hastalarda doğal öldürücü fonksiyonlarında konakçı monositlerinin supresyona bağlı bozukluk gösterilmiştir (13). Squire ve ark. en sık spontan regresyon gösteren IVs neuroblastomada Class I MHC (Major Histo compatibility Complex, doku uygunluk antijen kompleksi) belirginleşmesinin en fazla olduğunu kaydetmişlerdir. Class I MHC belirginleşmesi immünoterapide önemli köşe taşıdır. Çünkü tümör hücrelerinin lizis ve tanınması sitotoksik T hücrelerinin, tümör hücrelerindeki bu antijenleri tanınmasıyla olur. Gerek insan gerekse C1300 neuroblastoma tümör hücrelerinde Class I gen belirmesi düşüktür. Eğer immünoterapi ile bu Class I gen belirmesi düzeltilir veya artırılırsa an-

ti tümör sitolitik T hücre aktivitesi de artacaktır ve tümör regresyonu yükselecektir (14).

### İMMÜNÖTERAPİ

Koop ve ark. yaptığı çalışmada primer tümörün laser ya da elektrokoagulasyonla eksize edilmesi halinde konakçıdaki spesifik ya da nonspesifik antitümör aktivitesinin arttığı bildirilmiştir (15). Mikst bakteriyel aşılarda ya da Coley'in mikst toksini ile yapılan çalışmaların neuroblastomalı hastalarda etkili olduğu rapor edilmiştir. Bu aşının etkisi anti tümör aktivitesi olan sellüler ve serolojik faktörlerin (tümör nekrozis faktör) sekonder olarak stimüle edilmesine bağlı olabilir. Neuroblastomanın subtotal eksizyonu ve reziduel tümörlere BCG enjeksiyonu ile fare neuroblastomalarında regresyon olduğu gözlenmiştir (16).

Kolon Ca ve melanom'larda uygulanmakta olan kişinin kendi tümör hücrelerinin inaktive edilip aşılı olarak kendisine verilmesi şeklinde uygulanan aktif spesifik immünoterapi henüz neuroblastomada uygulanmamıştır. Seroterapi olarak, tümörü gerilemiş olan çocuklardan alınan serum, ilerlemiş neuroblastomlu-lara uygulanmış ancak faydası ispatlanmamıştır (17). Son yıllarda monoklonal teknoloji ile elde edilen neuroblastoma antikoru lokalize neuroblastomlu hastalarda tedavi amacıyla kullanılmış, neuroblastomlu hücrelerin spesifik reseptörleri olmadığından bu anti-

korlar sinir dokusu, normal adrenal doku ile cross reaksiyon gösterdiği için tedavide kısıtlama getirmiştir (18). Başka bir çalışmada iyot ile işaretli metaiyodenzilguanidinin (adrenalin ve noradrenalin prekürsör analogu) metabolik olarak aktif katekolamin üreten dokuların büyümesini önlediği görülmüştür (19). Bütün bunların yanında neuroblastomalı hastaların malnutrisyonlarının düzeltilmesi antitümör cevabının artırılması açısından önemlidir. Özellikle immünoaktif "arginin" den zengin diyetler farelerde timus ağırlığını NK aktivitesini, dalak hücre mitogenezi, makrofajların sitotoksik etkisini artırdığı gösterilmiştir. C1300 neuroblastomalı farelerin % 1 arginin ile beslenmesiyle tümör gelişmesi azalmış, yaşam süresi ve Tcell fonkiyonları artmıştır (20). Fowler ve ark. 1990 yılında yaptıkları çalışmada alışlagelen yüksek doz kemoterapiye zayıf cevap veren neuroblastoma gibi ilerlemiş immünojenik tümörler için bir alternatif tedavi olarak düşük doz Cyclophosphamide (CY) ile postop. immünoterapiyi araştırdılar düşük doz CY'nın Tsup hücre fonksiyonlarını azaltarak tümör terapisinde faydalı olduğu gözlenmiştir. Çalışmanın akışı içinde biyolojik karakterleri insan neuroblastomu ile yakın benzerlik gösteren C1300 fare neuroblastomları için en iyi tedavi rejiminin cerrahi rezeksiyonu izleyen multidoz CY terapisi olduğu görülmüştür (21). Fowler ve ark. 1991 yılının başlarında yaptıkları ayrı bir çalışmada (14) C1300 neuroblastomlarda preop. Vit A (retinil

palmitat) , düşük doz CY ve interleukin- 2 (IL-2) kombinasyonu ile yapılan immünoterapinin yaşam süresini artırdığını, tümör gelişmesini engellediğini ve ayrıca tümör hücrelerinde Class I antijen belirginleşmesini de artırdığını göstermişlerdir.

Sigal ve ark. 1991 yılının ilk aylarında yayınladıkları çalışmada, düşük doz interferon'un (IFN) Class I MHC gen ürünü artmasını ve IL- 2 ye neuroblastoma hücrelerinin daha duyarlı hale geldiğini ortaya koymuşlardır (22).

## SONUÇ

Bütün bu bilgilerin ışığı altında neuroblastomanın yüksek doz kemoterapi ve radyoterapi ile tedavisi tatmin edici değildir. Çünkü geçen iki dekatta hasta yaşam süresinde belirgin bir artış gözlenmemiştir, daha da önemlisi kısa bir süre kür sağlansa bile genellikle kemoterapiye bağlı toksik yan etkiler ortaya çıkmıştır (23). Neuroblastoma da ise dahe etkili ve daha az toksik bir tedavi formu gereklidir. Sporadik de olsa neuroblastomanın spontan regresyonu ve IVS evresinde primer tümörün ekzisyonundan sonra metastazın regresyonu diğer tedavi protokollerinin yanında tek yada kombine immünoterapiyi gündeme getirmiştir. Klinik ve labaratuvar çalışmalarının olumlu sonuçlar vermesi immünoterapinin neuroblastom da etkili bir tedavi yolu olacağı ümidini vermektedir.

## KAYNAKLAR

1. Grosfeld JL. Neuroblastoma : a 1990 Overview, Ped Surg Int 1991; 6:9-13.
2. Grosfeld JL. Neuroblastoma. In : Ravitch MM, Welch K, O Neill JA, eds. Pediatric surgery. Chicago: Year Book Medical Publishers. 1986: 283-293
3. Grosfeld JL. Neuroblastoma in infancy and childhood. In: Hays DM, ed. Pediatric surgical oncology. Philadelphia: Grune-Stratton, 1986:63-85.
4. Evans AE, D'Angio GJ, Randolph JG. A proposed staging for children with neuroblastoma. Cancer 1971; 27:374-378.
5. Oppedal BR, Storm-Mathisen I, Lie SO, Brandzaeg P. Prognostic factors in neuroblastoma: Clinical, histopathologic and immünohistochemical features and DNA ploidy in relation to prognosis. Cancer 1988; 62:772-780.
6. Yokomori K, Hori T, Tsuchida Y, Kuroda M, Yoshioka M. A new urinary mass screening seystem for neuroblastoma in infancy by use of monoclonal antibodies against VMAand HVA. J Ped Surg 1989; 24:391-394.
7. Everson TC, Cole WH. Spontaneous regression of cancer. Philadelphia: WB Saunders, 1966: 88-163.
8. Koop CE. Abdominal tumors in infants and children. Arch Dis Childhood 1960; 35: 1-16.
9. Hellstrom I, Hellstrom KE- Bill AH, Pierce GE, Yang JPS. Studies on cellular immüny to human neuroblastoma cells. Int J Cancer 1970; 6: 172-188.
10. Terman DS, Stewart I, Tovel A, Kirch D. Localization of neuroblastoma in vivo with tumor specific antibodies. Cancer Res 1975; 35:1761-1766.
11. Gülmezoğlu E. Bağışıklığın temelleri. Ankara: Hacettepe Üniversitesi Yayınları. 1983: 117-118.
12. Main EK, Lampson LA, Hart MK- Karnbluth J, Wilson DB. Human neuroblastoma cell lines are susceptible to lysis by natural killer cells but not by cytotoxic T lymphocytes. J Immunol 1985; 135: 242-246.

13. Alvarado CS, Findley HW, Chan WC, et al. Natural killer cells in children with malignant solid tumors : effect of recombinant interferon-2 and IL-2 on natural killer cell function against tumor cell lines. *Cancer* 1989; 63: 83-89.
14. Fowler CL, Brooks Sp, Squire R, et al. Enhanced resection and improved survival in murine neuroblastoma after preoperative immunotherapy. *J Ped Surg* 1991; 26 (4) : 381-388.
15. Ziegler MM, Vega A, Koop CE. Electrocoagulation induced immunity an explanation for regression of neuroblastoma. *J Ped Surg* 1980; 15: 34-37.
16. Ziegler MM, Natio H, Topolial SL, et al. C1300 murine neuroblastoma: a suitable animal model of human disease. In: Brooks BF, ed. *Malignant tumors of childhood*. Texas: University of Texas Press, 1991: 114-126.
17. Ziegler MM. Immunobiology of neuroblastoma. *Ped Surg Int* 1991; 6: 2-8.
18. Seeger RC, Siegel SE, Siedell N. Neuroblastoma: Clinical perspectives, monoclonal antibodies, and retionic acid. *Ann Int Med* 1982; 97: 873-84.
19. Treuner J, Feine U, Niethammen D, et al. Scintigraphic imaging of neuroblastoma with I 131 iodobenzilguanidine. *Lancet* 1984; I:333.
20. Reynolds JV, Daly JM, Zhang S, Evantash E, Shou J, Sigal R, Ziegler MM. Immunomodulatory mechanisms of arginine. *Surgery* 1988; 104: 142-151.
21. Fowler CL, Brouks SP, Rossman JE, Cooney DR. Postoperative immunotherapy of murine C1300 neuroblastoma. *J Ped Surg* 1990; 25:229-237.
22. Sigal RK, Liebermann Md, Reynolds JV, Shou J, Ziegler MM- Daly JM. Low Dose interferon gamma renders neuroblastoma more susceptible to inerleukin - 2 immunotherapy. *J Ped Surg* 1991; 24 (4) : 389- 396.
23. Brodeur GM, Seeger RC, Barret A, et al. International criteria for diagnosis, staging and response to treatment in patients with neuroblastoma. *J Clin Oncol* 1988; 6: 1874-1881.

## KAFA KAİDESİ VE KRANIYOFASİYAL LEZYONLARDA ANESTEZİ UYGULAMASI (Anaesthesia for Skull Base and Craniofacial Lesions)

Dr. Selmin ÖKESLİ\*, Dr. Yavuz UYAR\*\*

\* S.Ü.T.F. Anesteziyoloji - Reanimasyon, \*\* S.Ü.T.F. KBB Anabilim Dalı

### GİRİŞ

Kafa kaidesi ve kraniyofasiyal girişimlerde anestezi uygulamasının en önemli amacı cerrahi işlem esnasında hemodinamik stabiliteyi devam ettirmek, intrakraniyal basınç artışını önlemek, hatta düşmesini sağlayarak cerrahın çalışmasını kolaylaştırmaktır. Bu tür girişimler sıklıkla dura mater'in açılmasına ve intrakraniyal lezyonun çıkarılmasına yöneliktir. Bu nedenle anesteziist nörocerrahi tekniklerden ve komplikasyonlarından haberdar olmalıdır. Amacımız konuyla ilgili nörofizyolojik bilgiler vermek, anestetik ajanların beyin metabolizması ve vasküler yapıları etkilerini gözden geçirmek, alınabilecek önlemleri belirtmektir.

### TEMEL BİLGİLER

#### SEREBRAL KAN AKIMI

Serebral kan akımı serebral perfüzyon basıncına bağlıdır. Serebral perfüzyon basıncı, ortalama arteriyel kan basıncı ile serebral venöz basınç farkına eşittir (80-90 mm Hg). Serebral damarlar düşük kan basıncında dilatasyon, yüksek kan basıncında ise kontraksiyon yaparak serebral kan akımını normal değerler içerisinde sürdürme yeteneğindedirler. Oto-regülasyon mekanizmasının çalışmadığı durumlarda (sistemik kan basıncının 60 mm Hg dan düşük ve 150 mm Hg dan yüksek olduğu haller) serebral kan akımı perfüzyon basıncı ile pasif olarak sürdürülür (1).

Kronik hipertansif hastalarda oto-regülasyon eğrisi sağa kayar. Uzun süreli antihipertansif tedavi yer değiştirmeyi tersine döndürebilir (2).

Oto-regülasyon hiperkapni, hipoksi, yüksek konsantrasyonda volatil anestetikler, travma ve fokal iskemi ile ortadan kalkar (3).

Normal serebral damarlar PaCO<sub>2</sub> artınca dilate olurlar, düşünce kontrakte olurlar. Serebral kan akımı PaCO<sub>2</sub> 20-80 mm Hg iken doğru orantılı olarak değişir (4).

Serebral kan akımını değiştiren diğer faktörler: serebral metabolizma hızı, hematokrit, vücut ısısı değişiklikleri, PaO<sub>2</sub> nin 50 mm Hg nin altına düşmesi ve nöbetlerdir. Nöbetler serebral kan akımını artırır. Vücut ısısı düşmeleri serebral metabolizma hızını, dolayısıyla kan akımını azaltır. %50 hematokrit, viskoziteyi artırdığı için serebral kan akımını düşürür. %30'un altındaki hematokrit değerleri viskoziteyi azalttığı için serebral kan akımının artmasına neden olur (4).

### İNTRAKRANİYAL BASINÇ

Kraniyum içerisinde 3 farklı oluşum vardır. Beyin dokusu, kan ve serebropinal sıvı. Bu oluşumlardan herhangi birisindeki hacim artışı diğerlerinin hacim kaybı ile kompanse edilmelidir. Aksi halde intrakraniyal basınç yükselir. Beyin dokusunun hacim küçültmesi söz konusu değildir. Kan ve likörün kraniyumdan uzaklaştırıldığı ölçüde intrakraniyal basınç yükselmeden beyin hacmi artabilir. Bundan sonra kompensasyon birdenbire bozulur. Yavaş büyüyen tümörlerde olduğu gibi, önceleri intrakraniyal basınçta çok az değişiklik meydana gelirken, kompensasyon mekanizmasının iflasıyla intrakraniyal hacimdeki küçük bir artış, basınçta çok büyük artışlara neden olur. Bu nedenle intrakraniyal kitlesi olan bir hastanın, basınç-volüm eğrisindeki yerini söylemek oldukça güçtür. Böyle hastalarda intrakraniyal kompliansın azaldığı kabul edilmelidir (5).

Intrakraniyal basınç artışının kompensasyon sınırlarını aşması halinde 3 önemli sonuç meydana gelir (6).



- 1- Vazomotor paralizi
- 2- Serebral perfüzyon basıncında düşme
- 3- Beyin herniasyonu

## ANESTETİK AJANLARIN ETKİLERİ

### A- İNHALASYON ANESTETİKLERİ

Bugün halen kullanılmakta olan inhalasyon anestetikleri, Azot Protoksit ( $N_2O$ ) dahil değişik derecelerde vasodilatatördürler. Bu etkileri konsantrasyonları küçültülerek ve hiperventilasyon uygulanarak en aza indirilebilir(5).

**HALOTHANE** : Günümüzde halen kullanılan en eski volatil anestetik olan Halothane, serebrovasküler rezistansı azaltarak serebral kan akımını doza bağlı olarak artırır (7,8,9,) MAC 0.5 konsantrasyonda serebrovasodilatasyon etkisi çok azdır. Normal dozlarında serebral kan volümünü % 11-12 oranında, 3 saat süre ile artırılabilir (10). Halothane verilmeden 10 dakika önce % 100  $O_2$  ile hiperventilasyon uygulanarak bu etki ortadan kaldırılabılır. Ancak, yüksek konsantrasyonlarında (MAC 2) otonöregülasyon bozulur (9,11)

Halothane, serebral metabolizma hızını %17-33 oranında azaltır (7,8). Serebrospinal sıvı formasyonunu köpeklerde %30 oranında azaltmış, fakat reabsorpsiyon rezistansını artırmıştır (12-13).

Serebral kitlesi olan olgularda 10 dakika önce %100  $O_2$  solutularak  $PaCO_2$  düşürülmezse aşırı beyin şişmesine neden olabilir (9,10,14).

**ENFLURANE** : Serebral kan akımını Halothane kadar artırmaz. Ancak yüksek konsantrasyonlarda serebral kan akımını %12-37 oranında artırdığı gösterilmiştir (11,15). Serebral kan volümünü Halothane gibi artırır (10) ve otonöregülasyona engel olur. Fakat, serebral damarların  $PaCO_2$  konsantrasyonuna cevabını değiştirmez (11).

Nöroanestezi de kullanımında arzu edilmeyen iki yan etkisi vardır. Birincisi serebrospinal sıvıda artışa neden olması, ikincisi ise beyin aktivitesini artırmasıdır. Diğer anestetiklerden farklı olarak Enflurane'nin köpeklerde likör üretim hızında %50 oranında artışa neden olduğu gösterilmiştir(16). Bu yüzden uzun süren operasyonlarda, geç meydana gelen, büyük intrakraniyal basınç artışına neden olur (10). MAC 2 gibi yüksek konsantrasyonlarda ise nöbete benzer (burst suppresyonla birlikte yüksek voltajlı

dikensi dalgalar) EEG değişikliklerine neden olduğu gösterilmiştir (17). Düşük dozlarda Enflurane EEG anormalliklerine neden olmaz.

**ISOFLURANE** : Nöroanestezi de sık kullanılan bir ajan haline gelmiştir. Çünkü, Serebrovasodilatasyon etkisi Halothane'den azdır ve Enflurane'nin istenmeyen yan etkilerini göstermez. Düşük konsantrasyonlarda (MAC 0.5-1) serebral kan akımına etkisi çok azdır (9,18).

Isoflurane, serebral metabolizma hızını %30 azaltır ve 2 MAC konsantrasyonda bile izoelektrik EEG'ye neden olduğu gösterilmiştir (19). Volatil anestetikler arasında normal serebral aktiviteyi koruyan, Halothane, Enflurane, Trimetaphane ve  $N_2O$ 'dan farklı olarak çok düşük kan basıncında bile (40 mm Hg) aerobik metabolizmayı devam ettiren yegâne ajandır (19,20).

Isoflurane anestezi sinde serebral otonöregülasyon Halothane'e göre daha az etkilendir(9). İntrakraniyal basıncı, serebral kan volümünü artırmasına bağlı olarak, artırır (9,21). Halothane'dan farklı olarak intrakraniyal basınç artışı hem anlamlı derecede azdır hem de hiperventilasyonun başlamasıyla ortadan kaldırılabilir (21).

Azot protoksit ( $N_2O$ ) : Zayıf serebrovasodilatatördür. Tek başına kullanılmaz. Diğer inhalasyon anestetikleri veya IV anestetiklerle birlikte kullanılır. Kuvvetli analjezik etkisinden faydalanılır.  $N_2O$ 'in serebral etkileri özellikle anestezi den kurtulumda önemlidir.

İntrakraniyal kitlesi bulunan hastalarda kafa içi basınç artırılabilir ve intrakraniyal kompliansı azaltır (22).  $N_2O$  ile meydana gelen bu artış diazepam, barbitürat anestezi si ve simültane başlatılan hiperventilasyonla tamamen geri döndürülebilir(23). Nöroanestezi de yaygın olarak kullanılmaktadır. Çünkü emniyetlidir ve hızla elimine olur.

### B- IV ANESTETİKLER

**THIOPENTAL** :Nöroanestezi de en çok kullanılan indüksiyon ajanıdır. Çünkü, EEG izoelektriktir. Serebral kan akımını, serebral kan volümünü ve metabolizma hızını %50 oranında azaltır (7,24). Serebral otonöregülasyonu ve damarların  $PaCO_2$  te cevabını değiştirmez (25). İntrakraniyal basıncı akut bir şekilde düşürür (26). Kısa etkili olması nedeniyle devamlı infüzyon şeklinde de kullanılabilir.

**ETOMİDATE** : Kardiyo- vasküler sistem hasta-

lığı olanlarda kıymetli bir indüksiyon ajanıdır. Kan basıncı, kalp atım hızı, kardiyak out-put ve sistemik vasküler rezistansta stabilite sağlar.

Serebral kan akımını %34, serebral metabolizma hızını %45 oranında azaltır. İntrakraniyal basıncı düşürür (27). İnfüzyon şeklinde uzun kullanımından sonra myoklonus rapor edilmiştir (28).

Narkotik analjeziklerden Fentanyl ve Sufentanyl kısa etkilerinden dolayı uzun etkili narkotiklerden (morfin, meperidine) daha sık nöroanesteziye kullanılırlar. Morfin, aşırı derecede sedasyona; Meperidine, hipertansiyon ve teşikardiye neden olur(5). N<sub>2</sub>O ile Fentanyl'in kombine kullanımı serebral kan akımını %47, serebral metabolizma hızını %18 oranında azalttığı bildirilmiştir (29). Fentanyl likör yapımını değiştirmez, %50 oranında reabsorpsiyon rezistansını azaltır (12,13). Serebral damarların otoregülasyonu ve PaCO<sub>2</sub>'te cevabını değiştirmez (29).

### C-NORO- MUSKÜLER BLOKERLER

Çoğunun intrakraniyal basınç üzerine çok az etkisi vardır. Fazla dozda kürar histamin salınımına neden olarak serebrovazodilatasyona neden olabilir (30). Succinylcholine'le fasiyalizasyon meydana gelmesi intrakraniyal basıncı artırır (31). Atracurium ve Vecuronium'un intrakraniyal basınç üzerine etkileri hiç yoktur (32,33). Kardiyo- vasküler etkileri çok azdır. Orta-uzun etkili oldukları için fasiyal ve ekstraoküler kaslarda EMG monitorizasyonu planlananlarda kullanımı faydalıdır (5).

### PREOPERATİF VİZİT VE PREMEDİKASYON

Kafa kaidesi ve kraniofasial lezyonu bulunan olguların preoperatif değerlendirilmesinde kan basıncı, hemoglobin, EKG, vital fonksiyonları zorlayacak bütün değerleri göz önünde tutmalıdır. Bu olgularda intrakraniyal kompliansta azalma, kafa sinirlerinde bozukluk veya endokrinolojik anormallikler olabilir. Birçokları steroid, antikonvülzan, antihipertansif alabilirler(5).

Cerrahiden önceki gece, hasta sakince uyumalıdır. Hangi tedavinin verildiği pek önemli değildir. Daha önemlisi hastanın bu tedaviye güvenmesidir. Uyku haptı kullanmak tavsiye edilir.

Premedikasyon için bir gece önce hastaya 5 mg

nitrazepam veya, rahatsızsa, 2 mg flunitrazepam verilir. Hasta anesteziden 6 saat öncesinden itibaren aç bırakılmalıdır. Anesteziden 30 dakika önce IM analjezik ve vagolitik ajan (petidin ve atropin) verilmelidir.

### ANESTEZİ UYGULANIŞINDA TEMEL İLKELER

A- İndüksiyon : Olaysız bir indüksiyon için gerekli olan şey öncelikle entübe olmamış hastanın hava yolunda bir obstrüksiyona meydan vermemektir. Laringoskopiden önce, yeterli anestezi derinliğinin ve kas gevşemesinin sağlanması da son derece önemlidir. Yeterli oksijenasyon sağlanmalıdır.

Ameliyat masasına yatırılan hastaya IV serum bağlandıktan sonra 10 mg Diazepam veya 2-5 mg Midazolam'ı takiben küçük dozda (100-200 mg) Thiopental IV olarak verilir. Bu medikasyon sedasyon, anksiyete giderici ve retrograt amneziye neden olur. Şuur kaybı olduktan sonra Succinylcholine'le kas gevşemesi meydana getirilir. Saf oksijenle hafif hiperventilasyon yapıldıktan sonra yumuşak laringoskopi ile hasta entübe edilir. Entübasyonda tercihan spiralli tüp veya plastik tüp kullanılır. Her iki tüpte de yüksek volüm-alçak basınçlı kaf vardır. Uzun süren operasyonlarda yumuşak dokuda hasar meydana getirmezler.

Entübasyon tüpünün tesbit işlemi dikkatle yapılmalıdır. Tüpün daha sonra düzeltilmesi operatörün düzenini bozar ve steril sahayı kontamine edebilir.

B- Monitorizasyon : Anestezi indüksiyonundan sonra devamlı kan basıncı ölçümü için radial arter kanüle edilir. Özellikle riskli vakalarda bu yöntem kullanılmalıdır.

Anestezinin doğru monitorizasyonu devamlı EKG takibi ile sağlanır.

İnspirasyon O<sub>2</sub> konsantrasyonu, ventilasyon basıncı, respirasyon dakika volümü takibi ve ekspiriyum havası CO<sub>2</sub> ölçümleri de son derecede faydalıdır.

Olguya, özellikle diüretik verilecekse ve anestezi 4.5 saatten fazla sürecekse üriner katater gereklidir. Üriner katater kontrole hipotansiyon sırasında böbrek fonksiyonunun takibi için de uygulanır.

Hava embolisini teşhis için özefageal stetoskop, sağ atrial kateter veya doppler kullanılmalıdır.

C- Anestezi İdamesi : Anestezi idamesinde gaye intrakraniyal basıncı yükseltmeyecek dengeli bir anestezi uygulamaktır. En potent olan inhalasyon anestetikleri(Halothane, Enflurane ) doza bağlı olarak intrakraniyal basıncı artırır. Eğer bu ajanlar kullanılıyorsa, konsantrasyonları sınırlı olmalıdır ve kullanımlarından önce hasta hipokapnik hale getirilmelidir. Bu tedbirler intrakraniyal basınç artışını önemli derecede engeller (5) .

Hafif arteriel hipokapni (PaCO<sub>2</sub> 30-35 mm Hg iken) intrakraniyal basıncı en düşük tutabilecek sınırlardır. Hiperventilasyonla meydana getirilebilir ve oluşan respiratuar alkalozisin düzeltilmesine ihtiyaç yoktur (5) .

D- Cerrahi girişim sırasında alınacak önlemler :

1- Beyin ödemi engellemek ve intrakraniyal basıncı düşürmek: Bunun için önce hastanın başının pozisyonunu yükseltmek ve santral venöz basıncı düşürmek gerekir. Hastanın kan basıncı serebral damarların otoregülasyon yapabilecekleri sınırdadır.

Anestezi sırasında hipoksiye meydan vermemelidir.

Dehidratasyon ve forse diürezle intrakraniyal basınç düşürülür. Bunun için %20 Mannitol (0.25-0.5 mg/kg) ve / veya furosemid (5-10 mg) IV kullanılabilir. Sonra meydana gelen rebound fenomeni, intrakraniyal hematoma yoksa, tehlikeli değildir.

Steroidlerin kullanımı ve serebrospinal sıvı drenajı da beyni küçültmek için kullanılır. Steroid sonrası rebound fenomeni yoktur. Etkisinin yavaş başlaması bir dezavantajdır (5) .

2- Vagal bradikardi önlemek :

IX, X ve XI. kafa çiftleri kraniumu foramen jugulare'den terkederler. Foramen jugulare'yi işgal eden tümörlerin çıkarılması esnasında kan basıncında ciddi düşmeler ve aşırı bradikardi gözlenir. IV atropin ile (0.1-0.25 mg) kalbin bu kolinerjik reaksiyonu düzeltilebilir, gerekirse doz tekrarlanabilir.

3- Musküler paralizi önlemek :

Operatör sık sık periferik sinir stimülatörüyle motor sinirleri teşhis etmek isteyebilir. Bu da nöromusküler blokerlerin etkisi kalktığı zaman mümkün olur. Yine fasiyal sinir diseksiyonu yapılacak zaman uzun etkili kürar kullanılmamalıdır.

4- Kan transfüzyonu :

Kafa kaidesi cerrahisinde özellikle vasküler tü-

mörlerde ve geniş kraniyum defektlerinde kan kaybı fazla olabilir. Hastanın kan volümü plazma genişleticiler, plazma, veya kan transfüzyonuyla sürdürülmelidir. Hematokrit intraoperatif olarak %30 ve postoperatif olarak %35 in altına düşmemelidir. Massif kan transfüzyonlarında her 5 ünite kanın bir ünitesi taze kan olarak verilmelidir.

5-Hipotansif anestezi :

Sistolik kan basıncının 100 mm Hg altına düşürülmesinin iki büyük avantajı vardır. Kan kaybı azaltılabilir ve operatörün kansız sahada daha kolay çalışması sağlanabilir. Bugün kafa kaidesi ve kraniyofasiyal girişimlerin birçoğu mikroskop altında yapılmaktadır. Bu açıdan çalışma sahasında kanamanın az olması istenir.

E- Extübasyon ve postoperatif bakım :

Kafa kaidesi lezyonlarının çıkarılmasıyla birlikte post operatif bazı sinir fonksiyonlarında kayıplar meydana gelebilir. Anestezistler için IX,X ve XII. kafa çiftlerinin yaralanmaları özellikle önemlidir. IX ve XII. kafa çiftlerinin hasarıyla faringeal duyu zayıflar, yutma refleksi bozulur ve aspirasyon meydana gelebilir. X . kafa çiftinin yaralanması unilateral vokal kord paralizisine neden olur. Hastada bu tür komplikasyonlar düşünülüyorsa erken extübasyon yapılmamalıdır (34) .

Anesteziden kurtulumda ve bilhassa extübasyondan sonra ıkmama veya laringospazm meydana gelebilir. İntratorasik basıncın 50 cm H<sub>2</sub>O üzerine çıkması intrakraniyal basıncın yükselmesine neden olur. IV lidocaine verilmesi laringeal refleksi azaltmada faydalı olabilir.

Çoğu cerrah postoperatif analjezik olarak noramidopyrin (2-5 mg IV) ile birlikte chlorpromazine (25 mgx3) / gün supozituar olarak kullanmayı tercih etmektedir. Chlorpromazin'in antiemetik etkisi aynı zamanda kusmayı engellemesi açısından son derece yararlıdır.

Yoğun bakım odasında hastanın vital fonsiyonları kısa aralıklarla kontrol edilmelidir.

Son zamanlar da büyük gelişme gösteren kafa kaidesi ve kraniyofasiyal cerrahide başarı, diğer cerrahi bilimlerde olduğu gibi preoperatif., operatif ve postoperatif dönemlerde gösterilen titiz ve bilinçli yaklaşıma bağlıdır. Bu girişimler cerrah ve anestezistin sıkı işbirliğini gerektirir.

## KAYNAKLAR

1. Lassen NA, Christensen MS. Physiology of cerebral blood flow. *Br J Anaesth* 1976;48:719-734.
2. Hoffman WE, Miletich DJ, Albrecht RF. Cerebrovascular response to hypotension in hypertensive rats: Effect of antihypertensive therapy. *Anesthesiology* 1983;58:326-332.
3. Akyön G. Anestezi Uygulaması. 2. cilt. Ankara: Türkiye Organ Nakli ve Yanık Tedavi Vakfı Yayınları, 1984:1332-1333.
4. Michenfelder JD. The cerebral circulation. In: Prys RC. The circulation in anesthesia : Applied physiology and pharmacology. Oxford: Blackwell Scientific Publications, 1980:209-225.
5. Domino KB. Anesthesia for cranial base tumor operations. In: Sekhar IN, Schramm VI, eds. Tumors of cranial base. Diagnosis and treatment. New York: Futura Publishing Co. Inc, 1987:107-121.
6. Shapiro H. Intracranial hypertension: Therapeutic and anesthetic considerations. *Anesthesiology* 1975; 43 (4) :445-468.
7. Albrecht RF, Miletich DJ, Resenberg R, et al. Cerebral blood flow and metabolic changes from induction to onset anesthesia with halothane or pentobarbital. *Anesthesiology* 1977; 47:252-256.
8. McDowall DG. The effects of clinical concentrations of halothane on the blood flow and oxygen uptake of the cerebral cortex. *Br J Anaesth* 1967;39:186-196.
9. Tedd MM, Drummond JC. A comparison of the cerebrovascular and metabolic effects of halothane and isoflurane in the cat. *Anesthesiology* 1984;60:276-282.
10. Artur AA. Relationship between cerebral blood volume and CSF pressure during anesthesia with halothane or enflurane in dogs. *Anesthesiology* 1983;58:533-539.
11. Miletich DJ, Ivankevich AD, Albrecht RF, et al. Absence of autoregulation of cerebral blood flow during halothane and enflurane anesthesia. *Anesth Analg* 1976;55:100-109.
12. Artur AA. Effects of halothane and fentanyl on the rate of CSF production in dogs. *Anesth Analg* 1983;62:581-585.
13. Artur AA. Effects of halothane and fentanyl anesthesia on resistance to reabsorption of CSF. *J Neurosurg* 1984;60:252-256.
14. Adams RW, Gronert GA, Sundt TM, et al. Halothane, hypocapnia and cerebrospinal fluid pressure in neurosurgery. *Anesthesiology* 1972; 37:510-517.
15. Sakabe T, Maekawa T, Fujii S, et al. Cerebral circulation and metabolism during enflurane anesthesia in humans. *Anesthesiology* 1983;59:532-536.
16. Artur AA, Nugent M, Michenfelder JD. Enflurane causes a prolonged and reversible increase in the rate of CSF production in the dog. *Anesthesiology* 1982;57:255-260.
17. Lebowitz MH, Bilitt CD, Dillon JB. Enflurane-induced central nervous system excitation and its relation to carbon dioxide tension. *Anesth Analg* 1972;51:555-565.
18. Maekawa T, Tommasine C, Shapiro HM, et al. Local cerebral blood flow and glucose utilization during isoflurane anesthesia in the rat. *Anesthesiology* 1986; 65: 144-151.
19. Newberg LA, Milde JH, Michenfelder JD. The cerebral metabolic effects of isoflurane at and above concentrations that suppress cortical electrical activity. *Anesthesiology* 1983; 59:23-28.
20. Newberg LA, Milde JH, Michenfelder JD. Systemic and cerebral effects of isoflurane-induced hypotension in dogs. *Anesthesiology* 1984;60:541-546.
21. Adams RW, Cucchiara RF, Gronert GA, et al. Isoflurane and cerebrospinal fluid pressures in neurosurgical patients. *Anesthesiology* 1981;54:97-99.
22. Henriksen HT, Jergensen PB. The effects of nitrous oxide on intracranial pressure in patients with intracranial disorders. *Br J Anaesth* 1973;45:486-492.
23. Phirman JR, Shapiro RM. Modification of nitrous oxide induced intracranial hypertension by prior induction of anesthesia. *Anesthesiology* 1977;46:150-151.
24. Michenfelder JD. The interdependency of cerebral functional and metabolic effects following massive doses of thiopental in dog. *Anesthesiology* 1974;41:231-236.
25. Smith AL, Wollman H. Cerebral blood flow and metabolism: Effects of anesthetic drugs and techniques. *Anesthesiology* 1972;36:378-400.
26. Shapiro HM, Galinde A, Wyte SR, et al. Rapid intraoperative reduction of intracranial pressure with thiopentone. *Br J Anaesth* 1973; 45: 1057-1062.
27. Moss E, Powell D, Gibson RM, et al. Effect of etomidate on intracranial pressure and cerebral perfusion pressure. *Br J Anaesth* 1979; 51: 347-352.
28. Laughlin TP, Newberg LA. Prolonged myoclonus after etomidate anesthesia. *Anesth Analg* 1985; 64: 80-82.
29. McPherson RW, Traystman RJ. Fentanyl and cerebral vascular responsiveness in dogs. *Anesthesiology* 1984; 60: 180-186.
30. Tarkkanen L, Laitinen I, Johansson G. Effects of d-tubocurarine on intracranial pressure and thalamic electrical impedance. *Anesthesiology* 1974; 40: 247-251.
31. Marsh ML, Danlop BJ, Shapiro HM, et al. Succinylcholine: Intracranial pressure effects in neurosurgical patients. *Anesth Analg* 1980; 59: 550-551.
32. Minton MD, Stirt JA, Bedford RF, et al. Intracranial pressure after atracurium in neurosurgical patients. *Anesth Analg* 1985; 64: 1113-1116.
33. Minton MD, Stirt JA, Bedford RF. Vecuronium and intracranial pressure in man (Abstract). *Anesth Analg* 1986; 65: 5101.
34. Gorski DW, Rao TLK, Scarff TB. Airway obstruction following surgical manipulation of the posterior cranial fossa and unusual complication. *Anesthesiology* 1981; 54: 80-81.

## ÇOCUKLAR İÇİN SPOR (Sports for Children)

Uzm. Abdülkerim Kasım BALTACI, Dr. Neyhan ERGENE, Dr. Hüseyin UYSAL

S.Ü.T.F. Fizyoloji Anabilim Dalı

İnsan organizmasında fonksiyonların en başında hareket gelir. Çağımız teknolojisindeki hızlı gelişim insan vücudunun gücüne ve hareket yeteneğine duyulan ihtiyacı geniş çapta azaltmıştır. İnsanların yaptığı bir çok iş makinalarla yapılmaya başlanmış, gelişen ulaşım vasıtaları yürümeyi engellemiş, insanlar her geçen gün biraz daha hareketsizliğe yönelmiştir. Bu durum ise kendisini hareketsizliğe bağlı bir takım hastalıklar şeklinde göstermiştir. Yirminci yüzyılın bitiminde, gelişmiş ülkelerde kişilerin bu şekilde seyreden hareketsiz yaşam biçimlerinin daha da ciddi problemleri beraberinde getireceği beklenmektedir. Bu sebeple çağdaş toplumlarda spora giderek daha fazla önem verilmesi zaruret haline almıştır. Spor ve egzersizin, insana, doğal hareket biçimine uygun, sağlıklı ve uzun bir yaşam sağlayarak, tıbbı da yardımcı olduğu öne sürülmektedir. Bu nedenle bazı araştırmacılar sporu, insanın sağlık durumunu iyileştiren ve bu iyi durumun devamına yardım eden hareketler bütünü şeklinde tarif etmektedirler (1,2,3).

Belli bir yaştan önce kazanılmayan spor alışkanlığının sonradan edinilmesinin zor hatta imkansız olduğu yapılan gözlemler sonucu belirlenmiştir. Yetişkinler ve çocuklar için ciddi bir uğraş olan spor, artık bir eğlenceden çok ihtiyaç olarak kabul edilmektedir (3,4). Bu gün genellikle sporun çocukların her yönden gelişiminde büyük bir rol oynadığına inanılmakta, bu sebeple de günümüzde çocukları spor için erken yaşta yönlendirmeye gidilmektedir (2,3).

Fiziksel performans ile fizyolojik olayların büyüme ve gelişim faktörlerinden etkilenmesinin ortaya çıkmasıyla pediatrik fizyoloji önem kazanmaya başlamıştır. Bununla birlikte yoğun antrenmanların çocuklarda dolaşım ve solunum parametreleri üzerine olan etkileriyle ilgili çalışmalar sınırlı sayıda olup

farklı görüşleri yansıtmaktadır (5,6).

Sporda başarı üstün performansı gerektirmektedir. Üstün performans kapasitesini sağlamada yardımcı olabilecek yöntemler, uzun zamandan beri tıp bilimlerinin ilgisini çekmektedir. Bu ilgi sporların ülkeler arası yaygınlığı ile büyümüş, egzersiz fizyolojisi gibi yeni araştırma ve spor hekimliği gibi yeni tıp dalları oluşmuştur. Spor yarışmaları uluslararası bir üstünlük çekişmesi haline dönüşerek geniş bir yaygınlık kazanmış, bilimsel çalışmaların da etkisiyle rekorlar inanılmaz düzeylere ulaşmıştır. Bugün olimpiyatlar ve Dünya şampiyonalarında ülkeleri çocuk yaşta sporcular da temsil edebilmektedir. Bu sporcuların eriştikleri yüksek performans düzeyi araştırmacıların dikkatlerini daha küçük yaş gruplarına çekmektedir. Ancak literatürlerde bu yaşlara ait bilimsel çalışmaların sayısı oldukça azdır. Spordaki uluslararası büyük çekişme nedeniyle, performansı artırmaya yönelik bir çok araştırmanın yayınlanmadığı ihtimali ağırlık kazanmaktadır (1,2,3,4).

Çocuk doğduktan sonra büyüme ve gelişmesi, olgunlaşma dönemine kadar zaman zaman yavaşlama ve hızlanma dönemleri göstermekle beraber kesintisiz devam eder. Olgunlaşma ülkeden ülkeye hatta bölgeden bölgeye farklılıklar gösterir. Çocuk için hangi düzeydeki fizik aktivitenin yararlı olduğu, günümüzde halen araştırma konusudur. Çocuk büyürken çevresindeki zenginliklerden yararlanarak ve kazandığı günlük deneyimlerle kişiliğini tamamlar. Fizik aktivite bu esnada iyi değerlendirilir ve belirli bir amaca yönlendirilirse bireye çok olumlu etki yapar (4,5).

Çocukların fizyolojik sistemleri ağır antrenmanlara uyum sağlayacak kadar gelişmemiştir. An-

çak puberte periyodunda bu gelişmeye ulaşılmaktadır. Küçük çocuklarda bilhassa puberteden önce kız ve erkek arasında vücut ölçüm farkları pek az olduğu gibi, performansları da farklılık göstermemektedir. Özellikle yüzme sporunda 10 yaş grubunda erkek - kız performans farkı olmamakta, hatta 16 yaşa kadar kızların dereceleri % 5-10 oranında daha iyi olabilmektedir. Çocuklarda akciğer volümlerindeki artış 10-11 yaş civarında hız kazanmakta, daha sonra yavaşlamaktadır. Büyüme çağında boyun da uzamasıyla birlikte bu volümlerin artışı paralellik göstermektedir (1,5,7,8).

Çocuklarda spirometrik çalışmalar yapılmakla birlikte yeterli standartlar henüz oluşturulamamıştır (8,9,10). Yeterli standartların oluşturulamaması da bu tip çalışmaların yapılmasını zorlaştırmaktadır (11, 12,13,14).

Son zamanlarda özellikle yüzücülerin erken yaşlarda (2 aylık - 4 yaş) spora başlamaları ve haftada 5 - 6 gün ve günde 3 - 5 saat veya 10 - 20 km hatta daha fazla yüzme gibi ağır antrenmanlar yapmaları, bu antrenmanların gelişim çağındaki çocuklarda sağlığa ve gelişime kötü etkilerinin olup olmayacağı sorusunu beraberinde getirmiştir. Bu günkü gözlemlere göre, gelişim çağındaki çocuklarda ağır fakat kontrollü yüzme egzersizinin gelişimi bozmadığının belirtilmesi yanında, bu tip egzersizlerin gevşeme ve rahatlık sağlaması sebebiyle yararlı psikolojik etkilerinde de bahsedilmektedir (3,15,16,17,18).

Yüzme, diğer spor dallarına göre normal olmayan bir ortamda "su içinde" yine normal olmayan bir pozisyonda "horizontal pozisyonda" yapılan bir spor branşı olma özelliğine sahiptir. Yüzmede kontrollü nefes tutuş, uzun ve yoğun aerobik tipte antrenmanlar daha önemli bir yer tutmaktayken, futbol ve benzeri antrenmanlarda genellikle motorsal performans ve beceriyi geliştirmeye yönelik çalışmalar önceliklidir (1,5,7,19,20).

Literatürlerde büyüme çağındaki çocuklar üzerinde yapılan çalışmalarda egzersiz yapanlarla yapmayanlar arasında boy ve ağırlıkta bazı farklılıklar göze çarpmaktadır. Boy bir çok araştırmacıya göre tartışmasız olarak, bağımsız değişken parametre kabul edilmektedir. Nitekim egzersiz yapmayan 9 yaş grubundaki 48 çocuk üzerinde gerçekleştirilen çalışmada ağırlık ortalaması 24 kg boy ortalaması 132 cm olarak belirlenirken, egzersiz yapan 42 çocukta ağırlık ortalaması 32.8 kg, boy ortalaması da 132.8 cm olarak bu-

lunmuştur (5).

Sarı ve arkadaşları (21) tarafından yapılan bir araştırmada egzersizin vital kapasiteyi artırmamakla beraber solunum şeklini verimli ve ekonomik duruma getirdiği sonucuna varılmıştır. Egzersiz yapan çocuklarda akciğer volüm değişikliklerinin araştırıldığı bir başka çalışmada (5), akciğer volümlerinde meydana gelen artışın egzersizden çok fizyolojik gelişimle ilgili olduğu bildirilmiştir. Buna karşın Gözü ve arkadaşları (22) tarafından yapılan çalışmada egzersizin vital kapasite üzerine artırıcı etki yaptığı ileri sürülmüştür. Egzersizin çocuklarda solunum parametreleri üzerine olan etkileriyle ilgili çalışmalarda bu gün için ağır basan görüş yüzme dışındaki egzersizlerin vital kapasiteyi artırmadığı şeklindedir (1,2,5,20,23).

Akgün'ün (19) bildirdiğine göre, bir çok araştırmacı vital kapasite değerini yüzme egzersizi yapanlarda, yapmayanlara göre % 6-13 oranında daha yüksek bulmuştur. Akgün (1,19) tarafından yapılan çalışmada, yüzme egzersizi yapan çocuklardaki vital kapasite değerlerinin, aynı yaş ve vücut ölçümlerine uyan, spor yapmayan çocuklarınkinden yüksek olduğu gözlenmiştir. Gürses (3) tarafından 11-13 yaş grubu kız ve erkek yüzücü çocuklar üzerinde yapılan çalışmada yüzme egzersizinin vital kapasiteyi artırdığı bildirilmiş, FEV1 / VC (Zamanlı Zorlu Ekspiratuar Volüm) parametresinde bulunan % 90 dolaylarındaki değerlerin yetişkinlerden daha yüksek olduğu ileri sürülmüştür. Akgün'ün (2) bildirdiğine göre, Eriksson ve Thoren 11 yıl süreyle kız yüzücüleri takip etmişler ve bunlarda vital kapasitenin normal gelişimde beklenenden daha fazla arttığını belirlemişlerdir. Bir başka çalışmada, yüzücülerden oluşan deney grubunun vital kapasiteleri kontrol grubuyla karşılaştırılmış ve yüzücülerdeki vital kapasite değerlerinin oldukça yüksek bulunduğu bildirilmiştir (20). Genel olarak (yapılan çalışmalardan bildirildiğine göre), yüzme sporunun FVC (Zorlu Vital Kapasite) yi ve buna bağlı olarak FEV1 / VC, MVV (Maksimal İstemli Solunum Volümü) değerlerini artırdığı kabul edilmektedir (1,3,5,20,23).

Fitch ve arkadaşları (24), mutedil ve ağır astımlı 46 çocuk ve adolesana yaptırılan düzenli yüzme antrenmanları sonucu, yüzme egzersizinin astımlılara tavsiye edilebilecek en iyi reçete olduğunu belirtmektedirler. Yüzme esnasında inspirasyon havasının yüksek derecede rutubetlenmesinin, egzersizin provoke edebileceği astım krizlerinin önlenmesinde önemli faktör olduğu ileri sürülmüştür. Özellikle

gelişme dönemindeki çocuklarda yapılan bir çok çalışmada yüzme sporunun solunum ve dolaşım sistemleri üzerine yararlı etkilerden bahsedilmekte, bu spor dalı her geçen gün daha ilgi çekici hale gelmektedir. Böylece çocukların erken yaşlarda sporu sevmeleri sağlanmakta, vücut gelişimlerinin daha sağlıklı olması temin edilmekte, uzun zaman dilimi içinde ise ülkelere büyük bir sporcu rezervi oluşturulmaktadır.

Avrupa Konseyi tarafından düzenlenen bir seminerde, egzersizin çocuk eğitiminde önemli bir et-

ken olduğu bildirilerek fizik ve sportif eğitimin küçük yaşlardan itibaren başlatılması önerilmiştir (25). Ekonomik ve kültürel düzeyi yetersiz olan toplumumuzda, gençliğimizin ileri yaşlarda spora başlatılması verimsiz olduğu kadar pahalı yöntemleri de gerektirmektedir. Kalkınmakta olan ülkemizde sporda elde edilen başarılar moral ve heyecan kaynağı olacaktır. Bu da ancak çocuklara yönelik bir spor politikası uygulamakla gerçekleştirilecek, fikir çalışması ile ahenkli bir şekilde yürütülen beden eğitimi sayesinde sağlıklı bir kuşak yetişebilecektir.

## KAYNAKLAR

1. Akgün N. Egzersiz Fizyolojisi Cilt 1. Ankara: Gökçe Ofset-Matbaacılık, 1989 : 67-81.
2. Akgün N. Çocuk ve spor. Spor Hek Derg 1979; 14 : 1-6.
3. Gürses Ç. 11-13 yaş grubundaki çocuklarda antrenmanın aerobik performans kapasitesine etkisi. İst Tıp Fak. Tıp Bilimleri doktora tezi. 1980 : 27.
4. Ertat A, Özgür S. Çocuk genç ve spor. Spor Hek Derg 1985; 20 : 157-165.
5. Ergen E. Egzersiz yapan çocuklarda akciğer volüm değişiklikleri. Spor Hek Derg 1983; 18 : 131-141.
6. Ilmarinen J, Valimaki I. Children and sport. *Pediatr Work Physiol* 1984; 157-161.
7. Durusoy F. Genç kadın ve spor. Spor Hek Derg 1985; 20 : 151-156.
8. Lyons HA, Tanner RW, Picca T. Pulmonary function studies in children. *Am J Dis Child* 1960; 100 : 196-207.
9. Needham CD, Royan MC, Mc Donald I. Normal standards for lung volumes intrapulmonary gas - mixing and maximum breathing capacity. *Thorax* 1954; 9 : 313-325.
10. Turner JA, Mc Lean RL. Spirometric measurements of lung function in healthy children. *Pediatrics* 1951; 7 : 360-371.
11. Florio JT, Morrison JB, But WS. Breathing pattern and ventilatory response carbon dioxide in divers. *J Appl Physiol* 1979; 46 (6) : 1076-1080.
12. Jeyaranran R, Goode R, Duffin J. Changes in respiration in the transition from heavy exercise to rest. *Eur J Appl Physiol* 1988; 57 : 606-610.
13. Akgün N, Özgönül H. Spirometric studies on normal Turkish subjects aged 8 to 20 years. *Thorax* 1969; 24: 714-721.
14. Appel M, Childs A, Healey E, Markowitz S, Wong S, Mead J. Effect of posture on vital capacity. *J Appl Physiol* 1986; 61 (5) : 1882-1884.
15. Martinsen EW, Medhus A, Sanvik L. Effects of aerobic exercise on depression: a controlled study. *Br Med J* 1985; 291 : 109.
16. Ceretelli P, Pendergast D, Marconi C, Piiper J. Blood flow in exercising muscles. *Int J Sports Med* 1986; 7 : 29-33.
17. Sprynarova S, Parizkova J, Bune V. Relationships between body dimensions and resting and working oxygen consumption in boys aged 11 to 18 years. *Eur J Appl Physiol* 1977; 56 : 725-736.
18. Terjung RL, Mathien MG, Erney TP, Oyilvie RW. Peripheral adaptations to low blood flow in muscle during exercise. *Am J Cardiol* 1988; 62 : 15-19.
19. Akgün N. Egzersiz Fizyolojisi Cilt 2. Ankara : Gökçe Ofset Matbaacılık, 1989 : 219-222.
20. Bjurström RI, Schoene RB. Control of ventilation in elite synchronized swimmers. *J Appl Physiol* 1987; 63 (3) : 1019-1024.
21. Sarı H, Terzioğlu M, Erdoğan F. Farklı spor branşlarındaki sporcular ile sedanter kişilerin istirahat egzersiz ve dinlenmede solunum dolaşım parametrelerinin karşılaştırılması. *Spor Hek Derg* 1981; 16 (4) : 121-133.
22. Gözü RD, Liman E, Kan I. Torax ölçümleri ve solunum fonksiyonlarının antrenmanlarla değişimi. *Spor Hek Derg* 1988; 23(1) : 1-8.
23. Hagberg JM, Yerg JE, Seals DR. Pulmonary function in young and older athletes and untrained men. *J Appl Physiol* 1988; 65 (1) : 52-57.
24. Fitch KD, Morton AR, Blanksby BA. Effects of swimming training on children with asthma. *Arch Dis Childh* 1976; 51 : 190-194.
25. Avrupa Konseyi. İlkokulda fizik ve spor eğitimi konusunda Avrupa semineri. *Spor Hek Derg* 1985; 20(3) : 115-119.

## TÜBERKÜLOZ TEŞHİSİNDE YENİ LABORATUVAR METODLARI VE ELISA TESTİNİN DEĞERİ (The Value of New Laboratory Methods and ELISA in the Diagnosis of Tuberculosis)

Dr. Ahmet SANIÇ, Dr. Bülent BAYSAL, Dr. A.Zeki ŞENGİL

S.Ü.T.F.Mikrobiyoloji ve Klinik Mikrobiyoloji Anabilim Dalı

İnsanlık tarihi kadar eski bir geçmişe sahip olan tüberküloz, teşhis ve tedavi yöntemlerindeki ilerlemelere rağmen 30 milyonluk prevalansı, 10 milyon yeni olgusu ve 3 milyon ölüm insidansı ile bütün dünyada, özellikle gelişmekte olan ülkelerin insanlarında önemli bir enfeksiyon hastalığı olarak karşımıza çıkmaktadır. 1960'lı yıllara göre büyük ölçüde azalmasına rağmen ülkemizde de başta gelen sağlık sorunlarından biri tüberkülozdur (1,2,3,4).

Tüberküloz hastalığının teşhisi klinik, radyolojik, bakteriyolojik, histolojik bulgular ve tüberkülin testi ile konulmaktadır. Dünya Sağlık Örgütü kesin tanımlamanın etkenin izolasyonu ile mümkün olacağını bildirmektedir (5,6,7,8,9). Ancak klasik kültür metodlarının çok zaman alması, direk mikroskopi ile teşhis için numunede 10.000'den fazla basil gerekmesi, tüberkülin testinin hastalık durumuyla geçirilmiş enfeksiyonu ayırt edememesi, klinik ve radyolojik bulguların her zaman tipik olmaması teşhiste yeni yöntemlere ihtiyaç göstermiştir (2, 3, 8, 10, 11,12,13,14,15).

Son yıllarda muayene maddesinden doğrudan doğruya tüberküloz basilini, nükleik asidini, basile ait ürünlerin yanında serum ve vücut sıvılarında basile karşı gelişen antikorlar araştırılarak tüberküloz teşhisine gidilebilmektedir.

### TÜBERKÜLOZDA KULLANILAN YENİ TEŞHİS METODLARI:

A) Nükleik asit problemleri tüberküloz teşhisinde kullanılmakta olup, %90'ın üzerinde başarı sağlanmaktadır. Güvenilir bir ayırım için muayene maddesinde  $10^6$  basilin gerekmesi bildirilmiştir (14,16,17,18,19).

Son yıllarda prob tekniklerinden faydalanılarak

DNA segmentlerinin in vitro büyütülmesi esasına dayanan çok duyarlı ve özgül bir yöntem olan "DNA polimeraz zincir reaksiyonu" geliştirilmiş olup, tüberküloz şüpheli numunede bir mikroorganizmanın dahi bulunması teşhis için yeterlidir (17,20,21).

B) Kromatografi yöntemleri: beyin omurilik sıvısı ve balgamda gaz kromatografisi ve kütle spektrofotometresiyle tüberküloz asit aranmış ve başarılı sonuçlar elde edilmiştir (13,17).

C) Radyometrik kültür yöntemleri: Son zamanlarda geliştirilmiş olan radyometrik kültür yöntemiyle kültür sonuçları 1-2 haftada, antitüberküloz ilaçlara duyarlılıkları bir haftada araştırılabilmektedir. Karbon (C) işaretli palmitik asit içeren besiyerinde (Bactec Middlebrook 7H12) tüberküloz basillerini bu maddeyi metabolize etmesiyle şişede sıvı üzerinde serbest radyoaktif CO in tesbit edilmesi üremeyi işaret eder (8,17).

Bactec TB 460 sistemini tüberküloz etkenlerini diğer saprofit mikobakterilerden ayırmaya yarayan radyometrik yöntem olup, numunelerdeki mikroorganizma sayısına bağlı olarak 2-6 günde sonuç verir. P-nitroasetil-aminohidroksi-propiofenol (NAP) adı verilen kimyasal madde M. tuberculosis ve muhtemelen M. bovisin üremelerini inhibe ederken saprofit mikobakterilerin üzerine etkisi yoktur (8,17,22).

D) Tüberkülozda Seroloji Yöntemleri ve ELISA

Tüberküloz enfeksiyonu sunucunda türe özgü antijenlere ve ayrıca mikobakterilerde bulunan ortak grup antijenlerine karşı antikor meydana gelir. Uzun yıllardan beri bu antikorları tesbit edilebilecek seroloji metodları araştırılmıştır. Bununla beraber henüz güvenilir, günlük kullanıma girebilen seroloji me-



odları bulunamamıştır (2,8,14,23).

Tüberkülozun serolojik tanımına ait ilk çalışma R. Koch'un tüberküloz basilini keşfinden 16 yıl sonra 1898'de yayınlanan Arloing'a ait bir çalışma olduğu belirtilmektedir (2,8,14). Arloing aglutunasyon testini kullanmış olup, akciğer tüberkülozlu hastaların % 57'sinde pozitif sonuç almış, sağlıklı kontrol ve tüberküloz dışı hastalıklı şahıslardan elde edilen serumların % 11'inde yalancı pozitif reaksiyon göstermiştir (2). 1903'de Bordet ve Gengou tüberküloz basil ekstresini, 1906'da Wasserman ile Bruck old tüberkülini antijen olarak kullanarak deneyi tekrarlamışlardır. 1948'de Middlebrook ve Dubos indirekt hemaglutinasyon testinin spesifikliğini, yine aynı araştırmacılar aktif tüberküloz hastalarında hemaglutinasyon testinin değerini araştırmışlardır (2,24).

Daha sonraki yıllarda çeşitli araştırmacılar kaolin aglutunasyon testi jelde presipitasyon immünfloresan pasif fostatid hemaglutinasyon testlerini kullanmışlardır. 1975'li yıllardan sonra çalışmalar RIA ve ELISA yöntemleri üzerinde yoğunlaştırılmış

olup, 1975 yılında Nassau ve Parsons solid faz radioimmusassay (RIA), 1976 yılında yine Nassau ve arkadaşları ilk kez tüberküloz hastalarında ELISA yöntemiyle spesifik antikor araştırmışlardır (2, 14, 25, 26, 27).

Araştırmalarda genellikle üç ayrı tip antijen kullanılmaktadır. Bunlar ham basil, PPD ve saflaştırılmış antijendir.

1- Ham basil antijeni: 1976 yılında tüberkülozun ELISA ile tanımında ilk çalışmayı Nassau ham bir antijen olan M. tuberculosis H 37 Rv kültür filtratını kullanmıştır (2,14,26,28). Daha sonra BCG (Bacillus Calmette Guarin) ve tüberküloz basilinin soniklenmesiyle elde edilen antijenler uygulamaya sokulmuştur. Levy ve ark (29) ve Lin ve ark (30) ayrıca bu antijenlerle bronş yıkama sıvısında özgül IgG antikorlarını araştırmıştır. Tablo 1'de ham basil antijeni ile yapılan çalışmalar özetlenmiştir.

2- PPD: PPD daha önce belirtildiği gibi nisbeten ham bir antijendir. Saflaştırılmasına rağmen önemli miktarda nonspesifik reaksiyon verebilen mikobakteri

Tablo 1. Ham Basil Antijenleri Kullanılan Tüberküloz ELISA Sonuçlarının Karşılaştırılması

Araştırmacı	Kullanılan Antijen	Tüberkülozlu		Kontrol Grubu		ELISA TESTİNDE		Diğer Özellikler
		Pozitif Vaka Sayısı	Negatif Vaka Sayısı	Pozitif Vaka Sayısı	Negatif Vaka Sayısı	Duyarlılık	Özgüllük	
Nassau (26)	TB filtratı	26	20	1	47	0.556	0.979	1/500 serum dilüs.
	TB filtratı	87	9	4	44	0.804	0.917	1/100 serum dilüs.
Benjamin (31)	TB filtratı	15	12	7	38	0.556	0.844	
Thongkajai (32)	TB filtratı	49	5	8	86	0.910	0.907	
Kiran (33)	TB ekstresi	47	3	1	29	0.940	0.967	
Jagannath (34)	TB soniklenmiş	35	36	12	75	0.493	0.867	
Saçılık (28)	TB soniklenmiş	35	5	2	22	0.880	0.920	
Grange (35)	BCG soniklenmiş	73	27	1	29	0.730	0.967	
Kardito (36)	BCG soniklenmiş	82	25	4	139	0.766	0.972	
Garcia (37)	BCG soniklenmiş	39	11	0	50	0.780	1.000	
Samual (38)	BCG soniklenmiş	37	3	0	20	0.925	1.000	
Grange (39)	BCG soniklenmiş	136	64	1	49	0.680	0.980	

polisakkaridlerini içerirse de diğer saflaştırılmış antijenlere göre daha kolay elde edildiğinden ELISA'da antijen olarak sık kullanılmaktadır (2,14,28). PPD ile yapılan çalışmaların özeti Tablo 2'de verilmiştir.

3- Saflaştırılmış antijenler: Saprofit mikobakteriler normal şahıslarda düşük de olsa antikor cevabı uyandırır. ELISA testinde saf olmayan antijenler kullanıldığında yalancı pozitif reaksiyonla karşılaşmaktadır. Bu olayın çevredeki saprofit mikobakterilerde mevcut olmayan antijenlerin kullanılmasıyla önlenileceği bildirilmiştir (2,14,28).

a) Antijen 5: Bu grupta en çok denenen antijen olup, M. tuberculosis H37Rv suşunun kültür süzüntüsünden immunabsorbent affinite kromatografisi yöntemiyle elde edilen iyi karakterize edilmiş bir protein antijendir. Antijen 5'in başlangıçta inanıldığı gibi sadece tüberküloz basiline spesifik olmadığı, azda olsa özgül olmayan epizotlarının bulunduğu gösterilmiştir (2,13, 28,31,47,48,49,50).

b) Antijen 6: M. tuberculosis H37Rv suşu kültür filtratından immunabsorbent affinite kromatografisiyle elde edilen homojen sitoplasmik bir proteindir. Avantajlı yönü liyofilize hale getirilip, depolanabilmesidir. Muayene maddesinin elde edilmesindeki zorluktan dolayı bakteriyolojinin pek başarılı olamadığı akciğer dışı tüberküloz vakalarının teşhisinde kullanılabileceği bildirilmektedir (2,28,51,52).

c) Antijen 60(A 60) : 1973'de Gueur ve arkadaşları tarafından termostabil özellikteki A 60 keşfedilmiş olup. 1981'de Harbo tüberküloz teşhisinde kullanılabileceğini göstermiştir. A 60 tüberküloz deri testinde kullanılan old tüberkülin ve PPD'de bulunan  $10^6 - 10^7$  dalton ağırlığında hem hücresel hem de sıvısal cevap oluşturulabilen bir imünojenidir. Tüm mikobakterilerde saptanmış olup bunun yanında Nocardia ve Corynebacterium'ların bazı türlerinde bulunduğu gösterilmiştir. Bu antijenin büyük bir kısmı stoplazma içinde, az olan diğer kısmı hücre duvarında bulunmaktadır (11, 44,53,54,55,56,57,58,59). A 60 M. bovis BCG stoplazmasından hazırlanmaktadır. Anti- BCG antijenleri kullanarak yapılan iki yönlü immünelektroforezle tanımlanmakta, jel kromatografisi ve lectin affiniteli kromatografisi ile saflaştırılmaktadır. A 60'ın kompozisyon ve miktarı mikobakterilerin hayat siklusuyla değişmektedir (11,55,56,57).

d- SAG A.1SAG B.SAG C: Reggiardo ve ark (61) kromatografik yöntemlerle serolojik yönden aktif üç farklı glikolipid elde ettiler. En iyi cevabı serolojik yönünden aktif glikolipid A1'in (SAG A1) verdiğini bildirmişlerdir (60,61).

e-Turneer ve ark. (62) M. bovis BCG P32 saflaştırılmış antijeni kullanarak aktif tüberkülozlularda spesifik IgG, IgM ve IgA seviyelerini araştırmışlardır.

f- Monoklonal antikorlarla yapılan çalışmada spesiflik daha yüksek değıldir (Tablo 3).

Tablo 2. PPD Kullanılan Tüberküloz ELISA Sonuçlarının Karşılaştırılması

Araştırmacı	Kullanılan PPD, konsantrasyonu	Tüberkülozlu		Kontrol Grubu		ELISA TESTİNDE	
		Pozitif Vaka Sayısı	Negatif Vaka Sayısı	Pozitif Vaka Sayısı	Negatif Vaka Sayısı	Duyarlılık	Özgüllük
Kalish (40)	Parke Davis, 200µg/ml	11	7	4	115	0.631	0.966
Zeis (14)	Parke Davis, 200µg/ml	14	7	27	99	0.667	0.786
Tandon (42)	RT-23 1000µg/ml	45	21	1	24	0.682	0.960
Gupta (43)	RT-23, 1000µg/ml	49	17	1	24	0.742	0.960
Jagannath (44)	Connauht, 10µg/ml	31	4	10	77	0.437	0.885
Pan (45)	PPD, 10µg/ml	105	17	2	90	0.861	0.978
Kiran (33)	Weybridge, 10µg/ml	40	10	3	27	0.800	0.900
Koshino (46)	PPD, 100µg/ml	13	2	0	7	0.867	1.000
Balestrino (47)	PPD, 10µg/ml	24	38	15	76	0.721	0.835
Daniel (31)	PPD, 10 µ/ml	13	28	4	25	0.317	0.932
Saçılık (28)	PPD, 10µ/ml	35	5	2	22	0.880	0.920

Tablo3. Safılaştırılmıř Antijenlerle Yapılan ELISA Sonuçlarının Karşılaştırılması

Arařtırmacı	Kullanılan PPD, konsantrasyonu	Tüberkülozlu		Kontrol Grubu		ELISA TESTİNDE		Diđer Özellikler
		Pozitif Vaka Sayısı	Negatif Vaka Sayısı	Pozitif Vaka Sayısı	Negatif Vaka Sayısı	Duyarlılık	Özgüllük	
Benjamin (63)	Antijen 5	42	8			0.840		
	Antijen 5	17	8	7	78	0.680	0.918	
Balestrino (47)	Antijen 5	55	31	0	91	0.680	1.000	
Ma (50)	Antijen 5	73	11	0	30	0.890	1.000	
Daniel (13)	Antijen 5	20	21	1	58	0.480	0.983	(1/80 dilüsyon)
	Antijen 5	26	15	5	54	0.634	0.915	(1/40 dilüsyon)
Alde (10)	Antijen 5	18	3	0	19	0.857	1.000	(Çocuk hastalar)
Stroebe (52)	Antijen 6	15	1	0	21	0.938	1.000	
Reggiardo (60)	Sag A1	42	4	1	89	0.913	0.989	
	Sag B1	34	12	0	90	0.739	1.000	
	Sag C	26	20	2	88	0.565	0.978	
Reggiardo (61)	Sag A1	63	11	3	141	0.0851	0.979	
	Sag B1	39	35	0	144	0.578	1.000	
	Sag C	35	39	3	141	0.897	0.979	
Krambovitis(64)	Plazma							
	Membran ant.	94	6	6	180	0.940	0.968	
Aksu (65)	Hücre Duvarı ant.	66	5	2	28	0.929	0.933	
Turner (62)	P 32	61	54	49	237	0.530	0.830	
Turner (66)	P 32	15	18	11	210	0.460	0.950	
Daniel (67)	monoklon (TB-C1)	191	86	142	1039	0.690	0.880	
Wilkins (68)	monoklon (TB 72)	28	5	2	88	0.849	0.976	(Basil(+))vakalar)
		19	8			0.704		(Basil(-))vakalar)
		3	1			0.750		(Tüberk. menenjit)
Mattar (69)	A 60	49	8	3	47	0.860	0.720	
Turner (66)	A 60	53	62	4	212	0.460	0.983	
Baelden (11)	A 60	67	14	0	22	0.827	1.000	
				2	28		0.931	(KOAİ)
Maes (70)	A 60			0	51		1.000	(Huzur evi)
				2	65		0.970	(Kadınlarda)

Safılaştırılmıř antijenlerle yapılan çalıřmaların özeti Tablo 3'de verilmiřtir.

Antijen olarak bütün BCG hücreleri de kullanılmıřtır (71).

ELISA ile tüberküloza spesifik antikor arayarak

akciđer tüberkülozunun teřhisi yanında, Chawla ve ark (72) barsak tüberkülozunda ELISA ile % 92 vaka pozitif sonuç almıřlardır. Strobel ve ark (13) A 6'yı kullanarak kemik- eklem tüberkülozunda % 94 pozitif sonuç elde ederken, Wilkins ve Ivanyi (68) TB 72 olarak kodlanmıř monoklonal antikorlarla kemik

ve eklem tüberkülozunda % 70, tüberküloz menenjitte serumda % 75 oranında tüberküloza spesifik antikorla karşılaşmışlardır.

E) ELISA ile tüberküloza spesifik antikor arama dışında;

Kardinal ve ark. (14) RIA, Yanez ve ark. (73) ELISA ile balgamda tüberküloz antijeni tayin etmişlerdir. Ayrıca beyin-omirilik sıvısında çeşitli araştırmacılar ELISA, RIA yanında hemaglutinasyon ve lateks aglutinasyon yöntemleriyle tüberküloz antijeni aramışlar ve başarılı sonuçlar elde edilmiştir (3,74). Antijen arama teknikleri antikor aramaya göre daha zor ve pahalıdır (2,17,73,74).

F) Tüberküloz menenjitlilerde BOS'ta mikobakteri antijeni ve ona karşı gelişen antikordan başka (2,36,75,76) Zhen Lu ve ark (77) tüberküloz menenjitlilerde nitrosellüloz immunospot metoduyla anti BCG antikorları salgılayan hücrelerin sayımının ilk haftada teşhiste kullanılabileceğini göstermişlerdir. Antikorlar ise özellikle 2. haftadan sonra yükselmektedir. Bu yüzden bu yöntemin tüberküloz menenjitin erken teşhisinde önemli olduğu vurgulanmıştır.

Bu bilgilerin ışığı altında, ELISA ile tüberküloza spesifik antikor arama nispeten ucuz olması ve pahalı araç gereç ve donanım ihtiyacı göstermemesi nedeniyle ülkemiz şartlarında rutin uygulanabilecek bir yöntemdir.

## KAYNAKLAR

1. Bilgehan H. Klinik mikrobiyoloji, özel bakteriyoloji ve bakteri enfeksiyonları. İzmir : Barış Yayınları, 1990 : 355-359.
2. Daniel T M. Debanne S M. The serodiagnosis of tuberculosis and other mycobacterial diseases by enzyme-linked immunosorbent assay. Am Rev Respir Dis 1987; 135: 1137-1151.
3. Daniel T M. Mycobacterial diseases. Tuberculosis, In: Wilson et al (eds) Harrisons principles of internal medicine. New York: Mc Graw-Hill, 1991 : 637-648.
4. Öger O. Tüberküloz epidemiyolojisi ve Türkiye'de tüberküloz durumu. Klinik Dergisi 1989; 2: 42-44.
5. Akkaynak S. Tüberküloz. Ankara: Ayyıldız Matbaası A.Ş., 1986.
6. Erk M. Dünyada ve ülkemizde tüberkülozun tanı ve tedavisinde geçirilen evrimler. Klinik Gelişim 1989; 2 : 558-564.
7. Prez R M D , Heim C R. Mycobacterium tuberculosis. In: Mandel G L , Douglas R G, Bennet J E eds. Principles and practice of infectious diseases. London: Churchill Livingstone, 1990 : 1877-1906.
8. Samastı M B. Tüberkülozda mikrobiyolojik tanı yöntemleri. Klinik Dergisi 1989; 2 : 6-9.
9. Unat E K. Tıp bakteriyolojisi ve virolojisi. İstanbul : Tıp Yayınları, 1986 : 312-361.
10. Alde S L, Pinasco H M, Pelosi F R, Budani H F, Palma-Beltran O H, Gonzalez-Montaner L J. Evaluation of an enzyme-linked immunosorbent assay (ELISA) using an IgG antibody to mycobacterium tuberculosis Antigen 5 in the diagnosis of active tuberculosis in children. Am Rev Respir Dis 1989; 39: 748-751.
11. Baelden M C, Vanderelst B, Dieng M, Prignon J, Cocito C. Serological analysis of human tuberculosis by an ELISA with mycobacterial Antigen 60. Scand J Infect Dis 1989; 21 : 1-11.
12. Baysal B, Şengil A Z, Saniç A. 1985-88 yılları arasındaki tüberküloz şüpheli balgamların bakteriyolojik incelenmesi ve sonuçların değerlendirilmesi, Selçuk Üniversitesi Tıp Fakültesi Dergisi 1990; 5 : 45-49.
13. Daniel T M: Debanne S M, Vander Kuyp F. Enzyme-linked immunosorbent assay using Mycobacterium tuberculosis Antigen 5 and PPD for the serodiagnosis of tuberculosis. Chest 1985; 88 : 388-392.
14. Daniel T M. Rapid diagnosis of tuberculosis : Laboratory techniques applicable in developing countries. Rev Infect Dis 1989; 11 (Supp 2) : 471-478.
15. Samuel A M, Ashtekar M D, Gonatsa R D. Significance of circulating immune complexes in pulmonary tuberculosis Clin Exp Immunol 1984; 58 : 317-320.
16. Musiel C E, Tice L S, Stockman L, Roberts G D. Identification of mycobacteria from culture by using the gen probe rapid diagnosis system for Mycobacterium avium complex and Mycobacterium tuberculosis complex. Clin Microbiol 1988; 26 : 2120-2123.
17. Robert G D, Koneman E W, Kim Y K. Mycobacterium In: Ballows A ed. Manual of clinical microbiology. Washington: American Society for Microbiology, 1991 : 304-339.
18. Starke J R. Modern approach to the diagnosis and treatment of tuberculosis in children. Pediatrics Clinics of North America 1988; 35 : 441-445.
19. Töreci K, Berkiten R. Mikobakteri genetiğindeki yenilikler. Klinik Dergisi 1989; 2 : 10-14.
20. Brisson-Noel A, Lecossier D, Nassif X, Giequel B, Levy-Frebault V, Hance A J. Rapid diagnosis of tuberculosis by amplification of mycobacterial DNA in clinical samples. Lancet 1989; 8671 : 1069-1071.

21. Sjöbring U, Mecklenburg M, Anderson A B, Miorne H. Polymerase chain reaction for detection of *Mycobacterium tuberculosis*. *J Clin Microbiol* 1990; 28 : 2200.
22. Howard B J, Domato J J. *Mycobacteria*. In: Howard B J, ed. *Clinical and pathogenic microbiology*. St Louis: The C.V. Mosby Company, 1987 : 479-502.
23. Good R C. Serological methods for diagnosing tuberculosis. *Ann Inter Med* 1989; 110 : 97-99.
24. Lefford M J. Immune response to mycobacteria. In: Rose N R, Friedman H, Fahey J L, eds. *Manual of clinical laboratory immunology*. Washington: American Society for Microbiology. 1986: 415-421.
25. Nassau E, Parsons E R. Detection of antibodies to *Mycobacterium tuberculosis* by solid phase radioimmunoassay. *J Immunol Method* 1975; 6 : 261-271.
26. Nassau E, Parsons E R, Johnson G D. Detection of antibodies to *Mycobacterium tuberculosis* by microplate enzyme-linked immunosorbent assay (ELISA). *Tubercle*, 1976; 57 : 67-70.
27. Winters W D, Cox R A. Serodiagnosis of tuberculosis by radioimmunoassay. *Am Rev Respir Dis* 1981; 124 : 582-585.
28. Saçılık S. Tüberküloz serolojisinde ELISA ve farklı mikobakteri antijenlerinin önemi. *Mikrobiyol Bült* 1990; 24 : 198-204.
29. Levy H, Wade A A, Feldman C, Rabson A R. Enzyme-linked immunosorbent assay for the detection of antibodies against *Mycobacterium tuberculosis* in bronchial washings and serum. *Chest* 1988; 93 : 762-766.
30. Lin C C, Lin F J, Wu J L, Kua H T, Huang W C, Ling C Y. A preliminary study for cellular, albumin and immunoglobulin components of bronchoalveolar lavage fluid in normal control pulmonary tuberculosis and malignant lung diseases. *Chung Hua Min Kua Wei Sheng Wu chi Mien I Hsueh Tsa Chih* 1988; 21 : 110-116.
31. Benjamin RB, Debanne SM, Ma Y, Daniel TM: Evaluation of mycobacterial antigens in an enzyme-linked immunosorbent assay (ELISA) for the serodiagnosis of tuberculosis. *J Med Microbiol* 1984; 18: 309-318.
32. Thongkrajai P, Lulitanon V, Chamman VC. Improved ELISA with immunoabsorbent purified mycobacterial antigen for serodiagnosis of tuberculosis. *J Med Microbiol* 1989; 30:101-104.
33. Kiran U, Shriniwas KR, Sharma A. Efficacy of three mycobacterial antigens in the serodiagnosis of tuberculosis. *Eur J Respir Dis* 1985; 66: 187-195.
34. Jagannath C, Sengupta DN, Bahadur P. Serology of tuberculosis. II. Measurement of antibodies to *Mycobacterium tuberculosis* by a passive hemagglutination test in human tuberculosis. *Tubercle* 1983; 64: 201-210.
35. Grange J M- Gibson J, Batty A, Kardjito T. The specificity of the humoral immune response to soluble mycobacterial antigens in tuberculosis. *Tubercle* 1980; 61: 153.
36. Kardjito T, Handoyo I, Grange JM. Diagnosis of active tuberculosis by immunological methods. 1. The effect of tuberculin reactivity and previous BCG vaccination on the antibody levels determined by ELISA. *Tubercle* 1982; 63: 269-274.
37. Garcia- Ortigoza E, Gutierrez- Valazquez A. Diagnostico de la tuberculosis pulmonar cronica por el metodo de immunoensayo enzimatico (ELISA). *Rev Latinoam Microbiol* 1984;24: 193-204.
38. Samuel NM, Adiga RB. Detection of antibodies in sera of leprosy patients and contacts by enzyme linked immunosorbent assay (ELISA). *Jpn J Leprosy*; 53:32-37.
39. Grange JM, Kardjito T. Serological test for tuberculosis: Can the problem low specificity be overcome? *Indian J Chest Dis* 1982;24: 108-117.
40. Kalish SB, Radin RC, Phair JP, Levitz D, Zeiss CR, Metzger E. Use of an enzyme-linked immunosorbent assay technique in the differential diagnosis of active pulmonary tuberculosis in humans. *J Infect Dis* 1983; 147: 523-530.
41. Zeiss CR, Kalish SB, Erlich KS, Levitz D, Metzger E, Radin R, Phair JP. IgG antibody to purified protein derivative by enzyme-linked immunosorbent assay in the diagnosis of pulmonary tuberculosis. *Am Rev Respir Dis* 1984; 130: 845-848.
42. Tandon A, Saxena RP, Saxena KC. Diagnostic potentialities of enzyme-linked immunosorbent assay in tuberculosis using purified tuberculin antigen. *Tubercle* 1980; 61:87-89.
43. Gupta AK, Jamil Z, Srivastava VK, Tandon A, Saxena KC. Antibodies to purified tuberculin (PPD) in pulmonary tuberculosis and their correlation with PPD skin sensitivity. *Ind J Med Res* 1983; 78: 484-488.
44. Cocito C, Vanlindan F. Preparation and properties of antigen 60 from *Mycobacterium bovis* BCG. *Clin Exp. Immunol* 1986; 66: 262-272.
45. Pan X, Yang P, Weng X. Determination of anti - PPD antibody ELISA. *Chin J Tuber Respir Dis* 1983; 6: 68-70.
46. Koshino T, Nishioka S, Fujimura M. ELISA for IgG antibody purified protein derivative (PPD) of patients with pulmonary tuberculosis. *Kekkaku* 1984; 59: 621-624.
47. Balestrino EA, Daniel TM, De Latini O A, Ma Y, Scocozza JB. Serodiagnosis of pulmonary tuberculosis in Argentina by enzyme-linked immunosorbent assay (ELISA) of IgG antibody to *Mycobacterium tuberculosis* Antigen 5 and tuberculin purified protein derivative. *Bull WHO* 1984; 62: 755-761.
48. Daniel TM, Good RC, Janicki BW. Immunoelectrophoresis of *Mycobacterium tuberculosis* Antigens. *Am Rev Respir Dis*; 1975; 112: 639-644.

# YAYIN KURALLARI

1. Selçuk Üniversitesi Tıp Fakültesi Dergisi, Selçuk Üniversitesi Tıp Fakültesi'nin yayın organıdır. Tıp alanındaki deneysel ve klinik çalışmaları, vaka takdimleri, derlemeleri, iç ve dış kongre özetleri ile ilgili haberleri yayınlar.
2. Selçuk Üniversitesi Tıp Fakültesi Dergisi üç ayda bir çıkar ve dört sayıda bir cilt tamamlanır.
3. Yayınlanmak için gönderilen yazılar önceden yayınlanmamış olmalıdır. (Kongrelerde tebliğ edilen çalışmalar belirtilmek şartı ile yayınlanabilir).
4. Gönderilen yazının yayınlanabilmesi için yürütme kurulunca ve yürütme kurulunun tayin edeceği inceleyci tarafından uygun bulunması şarttır. Yayınlanması uygun bulunmayan yazılar iade edilir.
5. Yazıların ilmi mesuliyeti yazarlara aittir.
6. Yazılarda konuşulan Türkçe kullanılmalı, Türkçede karşılığı olan yabancı kelimelerden mümkün olduğu kadar kaçınılmalıdır. Ancak bütün tıp mensuplarının bildiği yabancı kelimeler (femur, osteoporoz gibi) kullanılabilir.
7. Yazılar ve ekleri iki nüsha olarak S.Ü. Tıp Fakültesi, Yayın Kurulu Sekreterliği 42080 Konya adresine gönderilmelidir.
8. Yazılar aşağıdaki ifadenin bulunduğu ve bütün yazarların imzaladığı bir takdim yazısı ile birlikte gönderilmelidir. "(.....) başlıklı yazının derginizde yayınlanmak üzere gönderilmesi bilgim dahilindedir. Gönderilen bu yazının ilmi muhtevasına ve sorumluluğuna katılıyorum. Bu yazı daha önceden herhangi bir yerde yayınlanmamıştır (eğer bir kongrede tebliğ edilmiş ise belirtilecek) ve yayın hakları halen başka bir kuruluşun tasarrufunda değildir. Yazının gözden geçirilmesi ve gerekli düzeltmeler için izin veriyorum. Yazar olarak yazı yayımlandığı takdirde her türlü yayın haklarını size devretmiş olduğumu kabul ediyorum. Bu araştırmanın yapılmasında ..... kurum (vakfı vs.) bizi maddi olarak desteklemiştir (veya bu araştırmanın yapılmasını herhangi bir kişi ve kuruluş maddi olarak desteklememiştir)".
9. Yazılar kağıdın sadece bir yüzüne daktilo ile çift aralıklı olarak yazılmalı ve her sayfanın kenarından en az 2.5 cm boşluk bırakılmalıdır.
10. Gönderilen yazılar aşağıdaki sıraya göre ve her bir bölüm ayrı sayfalarda olacak şekilde düzenlenmelidir.
  - a) Başlık Sayfası: Yazının Türkçe ve İngilizce başlığını, gönderildiği kuruluşu, yazarların isimleri ve görevlerini, haberleşecek yazarın isim ve adresini ihtiva etmelidir. Yazarların hepsi de araştırmaya ve yazının hazırlanmasına katılmış, gerektiğinde konuyu savunabilecek kişiler olmalıdır.
  - b) Türkçe ve İngilizce Özet, Anahtar Kelimeler Sayfası: Özet 150 kelimeyi geçmemeli, çalışmanın gayesini, çalışma şeklini, önemli bulguları, kısa bir yorumu buldurmamalıdır. Derleme yazılar için özet gerekmez. Aynı sayfada özetlerin altında Anahtar Kelimeler (İngilizce özetin altında Key Words) başlığı yanında, en fazla on adet konuyla ilgili anahtar kelime yazılmalıdır. Anahtar Kelimeler için mümkün olduğu kadar Index Medicus'daki "tıbbi konu başlıkları" kullanılmalıdır.
  - c) Metin Sayfaları: Araştırmalarda giriş, materyal ve metod, bulgular, tartışma bölümleri; vaka takdimlerinde giriş, vaka takdimi, tartışma bölümleri olmalıdır. Bu bölümler veya diğer türdeki yazılar kendi içinde alt bölümlere ayrılabilir.

Metin içinde kullanılacak kısaltmalar ilk geçtikleri yerde belirtilmelidir. Yazarlar metnin sonunda "Açıklama" başlığı altında araştırmaya maddi, manevi destek sağlayanları, katkıda bulunanları açıklayabilirler.

- d) Kaynaklar Sayfası: Kaynaklar metinde bahsediliş sırasına göre numaralandırılmalıdır. "Yayınlanmamış müşahade", "şahsi haberleşme" gibi ifadeler kaynaklar listesinde olmamalıdır. Bu ifadeler gerekiyorsa parantez içine alınarak metinde yer alabilir. Kabul edilmiş ancak yayınlanmamış yazılar, yayının adı belirtilerek "basıkıda" ifadesi ile kaynaklarda yer alabilir. Atıfta bulunulan bilginin esas kaynağı elde edilememişse, sadece görüldüğü kaynak yazılmalıdır. Dergilerin adları Index Medicus usulünce kısaltılmalıdır. Kaynaklardaki yazar sayısı 6 veya daha az ise hepsi yazılmalı, 7 veya daha çok ise 6. isimden sonrası "ve ark.", "et al" olarak kısaltılmalıdır. Kaynak örnekleri:

## (1) Dergiler,

Goate AM, Haynes AR, Owen MJ, Farral M, James LA, Lai LY, et al. Predisposing locus for Alzheimer's disease on chromosome 21. Lancet 1989; 1: 352-5.

## (2) Kitaplar,

Roitt IM. Essential immunology, Oxford: Blackwell Scientifics, 1988: 63.

## (3) Kitaplardaki Bölümler,

Ingbar SH, Woebler KA. Regulation of thyroid function. In: Williams WA, Sodeman FB, eds. Textbook of endocrinology. Philadelphia: WB Saunders, 1974: 115-8.

## (4) Yayınlanmış Kongre Tebliğleri,

DuPont B. Bone marrow transplantation in severe combined immuno-deficiency with an unrelated MLC compatible donor. In: White HJ, Smith R, eds. Proceedings of the third annual meeting of the International Society for Experimental Hematology. Houston: International Society for Experimental Hematology, 1974: 44-6.

- e) Tablolar: Her tablo numaralanmış olarak ayrı bir kağıtta olmalı, çift aralıkla yazılmalıdır. Tablonun üzerindeki numaranın yanında, açıklayıcı kısa bir yazı olmalıdır. Tablo önceden yayınlanmış ise dipnot ile açıklanmalıdır.
- f) Şekil ve Resim Alt Yazıları Sayfası: Çift aralıkla yazılmalı, şekiller metinde geçtiği sıraya göre numaralanmalı, her numaranın yanında açıklayıcı yazı olmalıdır.

## 11. Diğer Hususlar

- Şekiller çini mürekkeple beyaz kağıda veya aydınlatılmış kağıda çizilmelidir. Resimler net, siyah-beyaz ve parlak kağıda basılmış olmalıdır. Resim ve şekillerin arkasına hafifçe, kurşun kalemle birinci yazarın adı ve soyadı, metindeki sıra numarası yazılmalı, üstte gelecek kısım belirtilmelidir.
- Yayınlanacak resim hastanın tanınmasına sebep olacaksa hasta reşit ise kendisinden, değilse ebeveyninden veya velisinden yazılı izin alınmalıdır.
- İnsan ile ilgili araştırmalarda hastanın veya hasta ebeveyninin veyahut velisinin yazılı izni gerekir.
- Başka kaynaklardan alınan tablo ve şekiller için, izin alındığına dair belge yazıya eklenmelidir.
- Burada açıklanmayan diğer hususlar için "Uniform Requirements for Manuscripts Submitted to Biomedical Journals" (BMJ 1991; 302: 338-41) isimli yazıya bakılmalıdır.

# INSTRUCTIONS TO AUTHORS

SELÇUK UNIVERSITESI TIP FAKULTESI DERGISI (S.Ü. Tip Fak. Derg.) is issued quarterly and publishes articles on original research, clinical observations, and reviews of medical subjects and related fields in Turkish or English. It is expected that all manuscripts will be reviewed and approved for the submission by the department head or the editorial committee. Manuscripts that are not accepted will be returned back to senior author. Statements and opinions expressed in the articles and communications therein are those of the author(s) and not necessarily of the S.Ü. Tip Fak. Derg. and the S.Ü. Tip Fak. Derg. disclaim any responsibility or liability for such material. Also, S.Ü. Tip Fak. Derg. does not guarantee, warrant, or endorse any product or service advertised in this publication, and does not guarantee any claim made by the manufacturer of such product or service.

The manuscripts should be forwarded in duplicate copies, including tables and glossy prints to: Yayın Kurulu Sekreterliği, Tıp Fakültesi, 42080 Konya/Turkey.

All manuscripts must be accompanied by the following written statement, signed by all authors: "The undersigned authors transfer all copyright ownership of the manuscript entitled (title of article) to Selçuk University Faculty of Medicine. The undersigned authors warrant that the article is original, is not under consideration by another journal, and has not been previously published. I sign for and accept responsibility for releasing this material on behalf of any and all coauthor." Authors will be consulted when possible regarding republication of their material.

## PREPARATION OF MANUSCRIPTS

**Format:** All material should be typed on white bond paper 22x28 cm (8x11 in). If word processing is used, letter quality printing, rather than dot-matrix, is preferred. Double-spacing should be used throughout, including title page, abstract, text, acknowledgement, references, tables and legends for illustrations.

**Title page:** Titles should be concise and relevant to content. On title page, give author's full names and professional degrees, corresponding author's address which galley proofs will be sent to, reprint request author's name and address, and name of institution(s) where work was done; omit departmental appointments. Listed authors should be limited to six, all of whom have contributed to the study and manuscript preparation, are familiar with its substance, and are able to defend its conclusions, a list including more than six authors should be justified to the editors.

**Abstract:** On a separate sheet include a brief summation of 150 words or less, to appear immediately after the title page. For manuscripts submitted in Turkish, English version of the title and abstract should be accompanied immediately after the Turkish written abstract. English abstract should be concise and comprehensible to the reader. Key word, limited to ten words should be relevant to the content of the manuscript, and should be given in English after the abstract.

**Text:** Text should be consisted of introduction, material and methods, results and discussion (which can be combined if so desired), case reports should include introduction, presentation of case(s) and discussion. Metric system will be used throughout. Conversion tables are available (see JAMA 1986; 255: 2329-39 or Ann Intern Med 1987; 106: 114-29). Names of chemical compounds-not formulas should be given. Proprietary names may be given when unavoidable.

**Acknowledgement:** Can be added to the end of the text. Acknowledgement can include contributions that need acknowledging but do not justify authorship, acknowledgement of technical help, acknowledgements of financial and material support, specifying the nature of support.

**References:** They must be numbered consecutively according to their citation in the text. Do not repeat references; cite the number of reference previously cited. Abbreviations for journals should be those listed in Index

Medicus. List all authors unless more than six, in which case list first six (6) and then "et al". Unpublished observations, written personal communications, not oral, can be inserted in the text within parenthesis. The following are the examples of the basic style.

### Journal

1. Goate AM, Haynes AR, Owen MJ, Farral M, James LA, Lai LY, et al. Predisposing locus for Alzheimer's disease on chromosome 21. *Lancet* 1989; 1: 352-5.

### Book

1. Roitt IM. *Essential immunology*. Oxford: Blackwell Scientifics, 1988: 63.
2. Ingbar SH, Woeber KA. Regulation of thyroid function. In: Williams WA, Sodeman FB, eds. *Textbook of endocrinology*. Philadelphia: WB Saunders, 1974: 115-8.

### Published Proceedings Paper

1. DuPont B. Bone marrow transplantation in severe combined immunodeficiency with an unrelated MLC compatible donor. In: White HJ, Smith R, eds. *Proceedings of the third annual meeting of the International Society for Experimental Hematology*. Houston: International Society for Experimental Hematology, 1974: 44-6.

**Tables:** Each table should be typed identified by arabic numerals, with a title, on a separate sheet of paper, with each line, including headings, concise description, and double spaced. Continuations should be on a second sheet with all headings, repeated. Each should have short or abbreviated heading, explanatory matter should be placed in footnotes. All non-standard abbreviations that are used in each table should be explained in the footnotes. If a table or any data therein have been previously published a footnote must give full credit and the written permission of the original source must be sent.

**Figures and illustrations, and legends for illustrations:** Figures and illustrations should be numbered sequentially according to the order in which they have been first cited in the text. If a figure has been published previously, original source and the written permission from the copyright holder should be submitted.

Legends for figures and illustrations should be typed and double spaced on a separate sheet, with arabic numerals corresponding to the illustrations. When symbols, arrows, numbers, or letters are used to identify parts of the illustrations each one should be clearly explained in the legend.

Each figures and illustrations must be identified on its back with a pencil lightly indicating the figure or illustration number. Author's last name should be indicated on top. The prints and illustrations should not be stapled, clipped together, mounted, or trimmed.

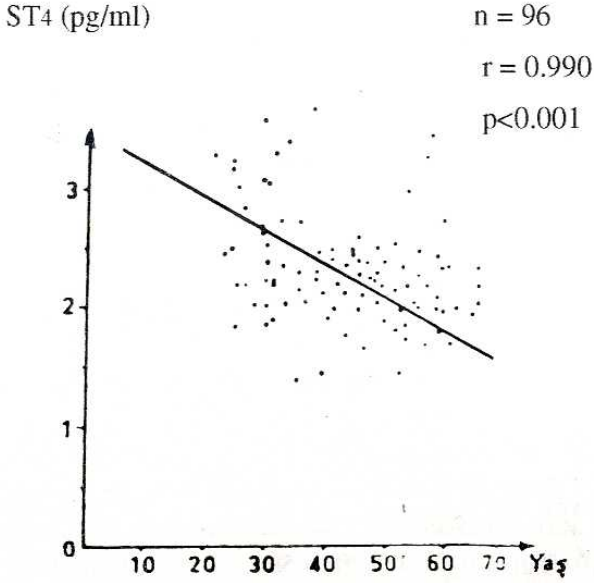
Illustrations should be drawn on a glossy paper with india-ink or typographic (press-apply) lettering. Typewritten or freehand lettering is unacceptable. All lettering must be done professionally and should be in proportion to the drawing, graph, or photograph. X-ray films, ECG strips etc. should not be sent. Colored illustrations or prints cannot be accepted. Black and white prints should be on a glossy paper.

Investigations involving human subjects require a specific statement in the "Methods" section that an appropriate institutional or regional regulations are followed. Patients names, initials or hospital numbers, especially in any illustrative material should not be used. Permission from the patient, or parent or care taker of a child, is required for publication of recognizable likenesses, when reporting experiments on animals institution's or the National Research Council's guide for, or an national law on the care and use of laboratory animals should be followed.

For further informations, explanations and details please refer to "Uniform Requirements for Manuscripts Submitted to Biomedical Journals" (Vancouver style) (BMJ 1991; 302: 338-41).

49. Daniel TM, Anderson PA. The isolation by immunosorbent affinity chromatography and physicochemical characterization of Mycobacterium tuberculosis Antigen 5. *Am Rev Respir Dis* 1978; 117: 533-539.
50. Ma Y, Wang YM, Daniel TM. Enzyme-linked immunosorbent assay using Mycobacterium tuberculosis Antigen 5 for the diagnosis of pulmonary tuberculosis in China. *Am Rev Respir Dis* 1986; 134: 1273-1275.
51. Poxton IR, Blackwell CC. Isolation and identification of bacterial antigens. In: Weir DM ed. *Handbook of experimental immunology*. Blackwell Scientific Publications. 1986; 411-412.
52. Stroebel AB, Daniel T, Lau JHK, Leong JCY, Richardson H. Serologic diagnosis of bone and joint tuberculosis by enzyme-linked immunosorbent assay. *J Infect Dis* 1982; 146: 280-283.
53. Casal MJ, Linares MJ. Preliminary investigation of a new test for serological diagnosis of tuberculosis. *European Society of Mycobacteriologists. 9th Annual Meeting. Lisbon, Abstract* 1988: 53.
54. Cocito C, Baelden MC, Benoit CH. Immunological properties of Antigen 60 of BCG. *Scand J Immunol* 1987; 25: 579-585.
55. Cocito C, Valinden F. Subcellular localisation of sedimentation behaviour of antigen 60 from *M. bovis* BCG. *Med Microbiol Immunol* 1988; 17: 15-25.
56. Fabre I, Bruneateau LO, Michel G, Cocito C. Chemical composition of Antigen 60 Mycobacterium bovis BCG. *Scand J Immunol* 1986; 24: 591-602.
57. Maes R, Homasson JP, Kubin M. Development of an enzyme immunoassay for the serodiagnosis of tuberculosis and mycobacteriosis. *Med Microbiol Immunol* 1988; 178: 323-335.
58. Maes R. *Serodiagnosis of mycobacterial infections*. And Biologicals, 1990.
59. Raheman SF, Wagner S, Mauch H, Vasudeva ND, Ingole DL. Evaluation of a dual-antigen test for the diagnosis of tuberculosis. *Bull WHO* 1988; 66: 203-209.
60. Reggiardo Z, Vazquez E, Schnaper L. ELISA test for antibodies against mycobacterial glycolipids. *J Immunol Methods* 1980; 34: 55-60.
61. Reggiardo Z, Vazquez E. Comparison of enzyme-linked immunosorbent assay and hemagglutination test using mycobacterial glycolipids. *J Clin Microbiol* 1981; 13: 1007-1009.
62. Turneer M, Van Vooren JP, Bruyn J, Serruys E, Dierckx P, Yernault JC. Humoral immune response in human tuberculosis immunoglobulins G. A and M directed against the purified P 32 protein antigen of Mycobacterium bovis Bacillus Calmette-Guerin. *J Clin Microbiol* 1988; 26: 1714-1719.
63. Benjamin RG, Daniel TM. Serodiagnosis of tuberculosis using the enzyme-linked immunosorbent assay (ELISA) of antibody to Mycobacterium tuberculosis Antigen 5. *Am Rev Respir Dis* 1982; 126: 1013-1016.
64. Krambovitis E. Detection of antibodies to Mycobacterium tuberculosis plasma membrane antigen by enzyme-linked immunosorbent assay. *J. Med Microbiol* 1986; 21: 257-264.
65. Aksu HSZ, Doğan ÜB, Akoğlu T, Aksaray N, Gürçay A. Mikobakteriyel hücre duvarı antijenine karşı spesifik IgG antikorlarının ELISA ile gösterilmesi. I. Enfeksiyon Hastalıkları Kongre kitabı, İzmir, 1987; 238-239.
66. Turneer M, Van Nerom E, Dewilde W, Van Vooren JP, De Bruyn J, Nyabenda J, Yernault JC. Immunoglobulins against purified 32 and 64 kDa proteins and Antigen 60 from Mycobacterium bovis. BCG, and against purified protein derivative in active tuberculosis. *Am Rev Respir Dis* 1990; 141: 4 (part 2 of 2 parts): A806.
67. Daniel TM, De Murillo GL, Sawyer JA. Field evaluation of enzyme-linked immunosorbent assay for the serodiagnosis of tuberculosis. *Am Rev Respir Dis* 1986; 134: 662-665.
68. Wilkins EGL, Ivanyi J. Potential value of serology for diagnosis of extrapulmonary tuberculosis. *Lancet* 1990; 336: 641.
69. Mattar S, Broquetas JM, Aran X, Sauleda J, Torres JM. Comparison of single and dual antigens (PPD, A 60, ELISA) on serodiagnosis of tuberculosis. *Am Rev Respir Dis (Part 2 of 2 Parts)* 1990; 141: A804.
70. Maes R. Incidence of inapparent active mycobacterial infections in France detected by an IgG serological test antigen 60. *Med Microbiol* 1989; 178: 315-321.
71. Garcia-Carreño FL, Carvajal RE, Hernandez R. Enzyme immunoassay using BCG in serodiagnosis of pulmonary tuberculosis. *J Hyg* 1986; 97: 483-487.
72. Chawla TC, Anjana S, Kiran V, Bhargava DK, Tandon BN. Serodiagnosis of intestinal tuberculosis by enzyme-immunoassay and soluble antigen fluorescent antibody test using a saline extracted antigen. *Tubercle* 1986; 67: 55-60.
73. Yanez MA, Coppola MP, Russo DA, Delaha E, Charapas SD, Yeager H. Determination of mycobacterial antigens in sputum by enzyme immunoassay. *J. Clin Microbiol* 1986; 23: 822-825.
74. Wu CH, Fann MC, Lau YJ. Detection of mycobacterial antigens in cerebrospinal fluid by enzyme-linked immunosorbent assay. *Tubercle* 1989; 70: 37-43.
75. Chandramuki A, Bothamley GH, Brennan PJ, Ivanyi J. Levels of antibody to defined antigens of Mycobacterium tuberculosis in tuberculous meningitis. *J Clin Microbiol* 1989; 27: 821-825.
76. Kalish SB, Radin RC, Levitz D, Zeiss CR, Phair JP. The enzyme-linked immunosorbent assay method for IgG antibody to purified protein derivative in cerebrospinal fluid of patients with tuberculous meningitis. *Ann Int Med* 1983; 99: 630-633.
77. Zhen Lu C, Qiao J, Shen T, Link H. Early diagnosis of tuberculous meningitis by detection of anti-BCG secreting cells in cerebrospinal fluid. *The Lancet* 1990; 336: 10-12.





Şekil 2. ST4'ün Yaş İle İlişkisi

Çalışmamıza ait TSH, TT3, TT4, ST3 ve ST4 değerlerinin çeşitli yazarların verdiği değerlerle karşılaştırılması Tablo III'te gösterilmiştir.

Tablo III'de görüldüğü gibi bulgularımızla çeşitli yazarların bazılarının verdikleri değerler arasında önemli farklar vardır. Bu, metod, yaş ve özellikle bölgesel farklılıklardan kaynaklanmaktadır. Yeğ'in ve arkadaşları (18) aynı metod ve ticari kitlerle yaptığı çalışmada TSH ve ST3 düzeyleri oldukça farklı bulunmuştur. Tablo III'te yazarların verdiği değerlerin farklılığı, bölgesel çalışmalarının önemini ortaya koymaktadır.

Bulgularımızın kendi laboratuvarımız ve Konya Bölgesindeki laboratuvarlar için referans değerler olabileceği kanaatine varılmıştır.

Tablo III. Çalışmamıza Ait TSH, TT3, TT4, ST3 ve ST4 Bulgularının Literatürle Karşılaştırılması

Yazar İsmi	TSH (µIU/ml)	TT3 (ng/dl)	TT4 (µg/dl)	ST3 (pg/dl)	ST4 (ng/dl)
Tietz (8,9)	<10	120-195	5-12	230-660	0.8-2.4
Greenspan (10)	0.4-4.8	95-190	5-12	200-520	0.9-1.7
Schrock (11)	< 10	80-220	4-11	-	0.8-2.4
Hashimoto (12)	-	95-200	4.6-11	225-536	0.62-1.71
Felig (13)	1-6	75-200	5-11	-	1-3
Görpe (14)	0.5-5	52-160	4.5-12.5	240-620	0.6-1.7
Grauner (15)	-	150	8	400	2.24
Whitley (16)	1.2-5.8	100-200	5.12	402±97	0.8-2.3
Koloğlu (17)	1.92 ±0.3	176±0.7	6.31±0.28	-	-
Yeğ'in (18)	2.2±1.4	133.8±34.7	7.9±2.2	-	2.0±0.8
Bizim Çalışmamız	1.52±0.54	136.60±23.5	7.38±1.09	228±1.09	1.33±0.16

## KAYNAKLAR

1. Ancioğlu A ve Özyurt Ş. Diyetle bulunan yağ cinsinin HDL-kolesterol düzeylerine etkisi. Biyokimya Dergisi 1985; X (1):52-64.
2. Çağlayan A, Ünaldı M, Çıgılı A, Gürbilek M, Öz OY. Konya Bölgesinde yaşayan sağlıklı kişilerde AKŞ, total kolesterol, HDL-kolesterol ve trigliserid değerlerinin incelenmesi. S. Ü. Tıp Fakültesi Dergisi 1989; 5 (2): 123-131.
3. Oto Ö ve Oto A. Klinikte temel pratik işlemler. Ankara: Mdi-kal Kitapçılık, 1984: 22.
4. Yenson M. Klinik biyokimya laboratuvar çalışmaları. İstanbul: İ. Ü. Tıp Fakültesi Yayınları, 1982: 258.
5. Aras K ve Erşen G. Klinik biyokimya. Ankara: A. Ü. Diş Hekimliği Fakültesi Yayınları, 1975: 43.