

FEMORAL VENLERDE DENEYSEL GREFT  
UYGULAMALARI\*

EXPERIMENTAL GRAFT APPLICATIONS IN THE  
FEMORAL VEINS

Dr. Mehmet YENİTERZİ\*\*

*Deneysel ve klinik çalışmalarda; venöz sisteme yerleştirilecek ideal greft için, çeşitli materyal ve teknikler kullanılmaktadır.*

*Bu çalışmada; otojen ven, spiral diziliimli otojen ven ve «knitted Dacron» köpek femoral venine segmental olarak yerleştirilerek, greftlerin potansiyeli araştırıldı.*

*Sürekli açıklık, 15. günde venografi ve arkasından eksplore edilerek tayin edildi. Erken açıklık yönünden; otojen venin Dakron'dan önemli derecede üstün olduğu ( $p < 0.01$ ) bulundu. Spiral diziliimli venin de, Dakron'dan daha iyi neticeler verdiği tesbit edildi ( $p < 0.05$ ). Geç takip-leri yapılamadığından rekanalizasyon gösterilemedi.*

*İstenen uzunluk ve çapta otojen ven bulunamadığı zaman, küçük çapta ve düşük hız akımında bile başarılı olan spiral diziliimli venler tercih edilmelidir.*

*Various materials and techniques have been used to obtain an ideal graft to replaced within the venous system in experimental and clinical researches.*

*In this study autogenous vein, spiral composite autogenous vein and knitted Dacron have been replaced segmentaly in canine femoral veins and the potantiality of these grafts has been investigated.*

*Continuous patency was determined by venogram then by exploring on the fifteenth day. From the patency point of view autogenous vein was found to be significantly better than knitted Dacron ( $p < 0.01$ ). And*

---

(\*) Erciyes Üniversitesi Tıbbi ve Cerrahi Araştırma Laboratuvarında çalışılmıştır.

(\*\*) Selçuk Üniversitesi Tıp Fakültesi Göğüs ve Kalp Damar Cerrahisi Anabilim Dalı Uzmanı.

*the spiral composite vein was found to give better result than Dacron ( $p \leq 0.05$ ). Since long term observation was not available, recanalization could not be demonstrated.*

*In case of the lack of the autogenous vein, which has the desired length and diameter, spiral composite veins, which prove to be successful in even small diameter and low-flow should be preferred.*

Ekstremitede venöz dönüşün akut tıkanması, arteriyel akımda önemli azalmayla sonuçlanır (20 - 22). Venöz kesilmeyi takiben meydana gelen akut venöz hipertansiyon, venöz tamirden sonra düzelebilir (15). Venöz tıkanmanın köprülenmesi veya segmental venöz defektlerde kullanılan materyallerin yerleştirilme başarıları sınırlıdır.

Klinik olarak, venöz devamlılığın tamirinin önemi - özellikle akut şekilde travmatize olmuş alt ekstremitede vurgulandı. Alt ekstremitte ven yaralanmalarında venöz bağlama %51 ödem oluşumu göstermesine karşın, venöz tamirden sonra %13'lük ödem bildirilmektedir (13, 14).

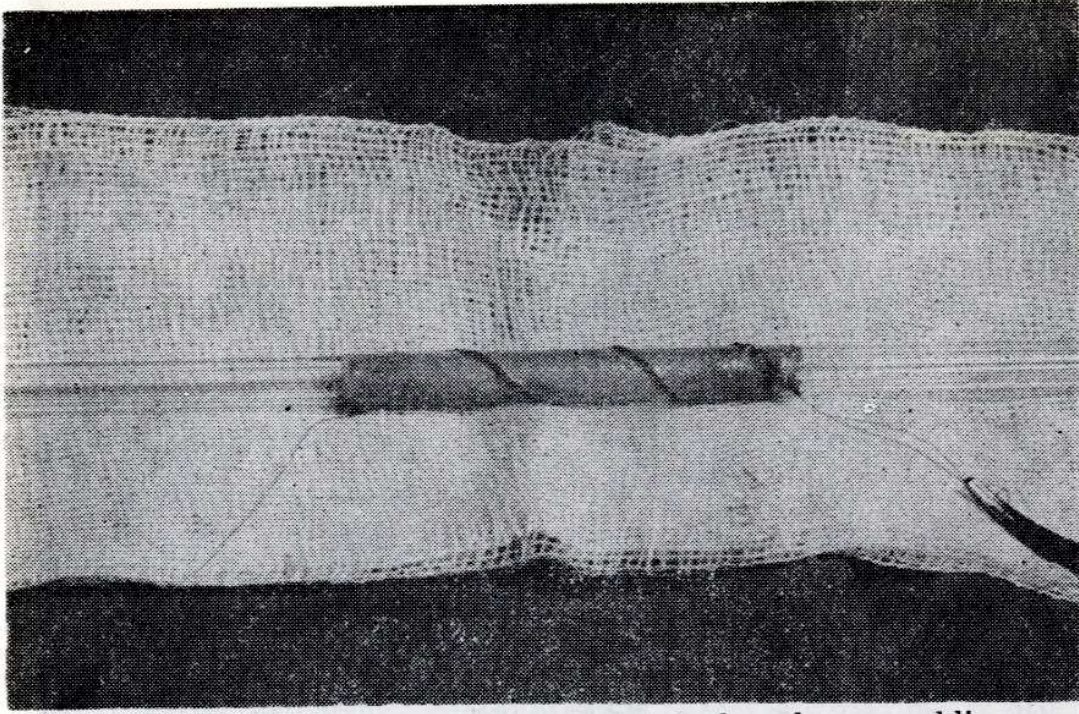
Bu konuda çalışmalar; kolay elde edilen, antijenik özelliği olmayan, steril kalabilen, kolayca değişik ölçülere uyan uzun süre açık kalma gibi tüm kriterleri içine alan ideal bir greft materyali elde etmek içindir.

Çalışmamızda venöz greftlerin potansiyelini göstermek amacı ile, köpek femoral veninde segmental yerleştirme üç ayrı değişik materyalde incelendi.

## MATERYAL VE METOD

Çalışmada seçilen greftler; otojen ven (vena jugularis externa), spiral dizilimli otojen ven (vena jugularis externa) ve «knitted Dacron»u (Meadox Medicals) içerir.

11 - 25 kg. ağırlığındaki 15 köpek 30 mg./kg. iv. Pentobarbital ile anestezi verilip entübe edildiler. Femoral venler steril şartlarda bilateral olarak sol external juguler ven otojen damar olarak alındı. Spiral dizilimli otojen ven, Chiu ve arkadaşları (2) tarafından tarif edildiği gibi sol external juguler venden hazırlandı. Juguler venin 8 cm.'lik kısmı eksize edilerek tüm yan dalları bağlandı ve uzunlamasına kesildi. Spiral dizilimi vermek için, femoral ven çapına uyacak (yaklaşık 5 - 6 mm.) silindirik cam çubuk veya plastik tüp kullanıldı. Verici ven çubuk üzerine spiral şekilde bükülüp 5,0 «Vitalene» (Polypropilen - monofil, Howmedica) ile devamlı şekilde dikildi (Resim 1).



Resim 1 : Spiral dizimli otojen venin hazırlanmış şekli.

Femoral venlerin 2 cm.'lik kısmı eksize edilip, 3 cm. uzunluğunda 6 mm. çapında hazırlanmış greft bu defekte uç uca 5.0 Vitalene ile yerleştirildi. Büyütücü lup kullanılmıyan bu çalışmada; ilave teknik olarak antikoagulanlar, vazoaaktif ilaçlar, akım artırıcı ajanlar kullanılmadı.

Köpekler operasyondan sonra 15 gün gözlemlendiler. Rekonstrükte edilmiş femoral venin açıklığı 15. günde yapılan venöz anjiogramlarla (Ürografin %76'lık 20 cc.) tetkik edildi. Venografiyi takiben greftler eksplere edilip açıklık değerlendirildi. Greftlerin açıklığı Chi<sup>2</sup> analizi kullanılarak karşılaştırıldı.

### BULGULAR

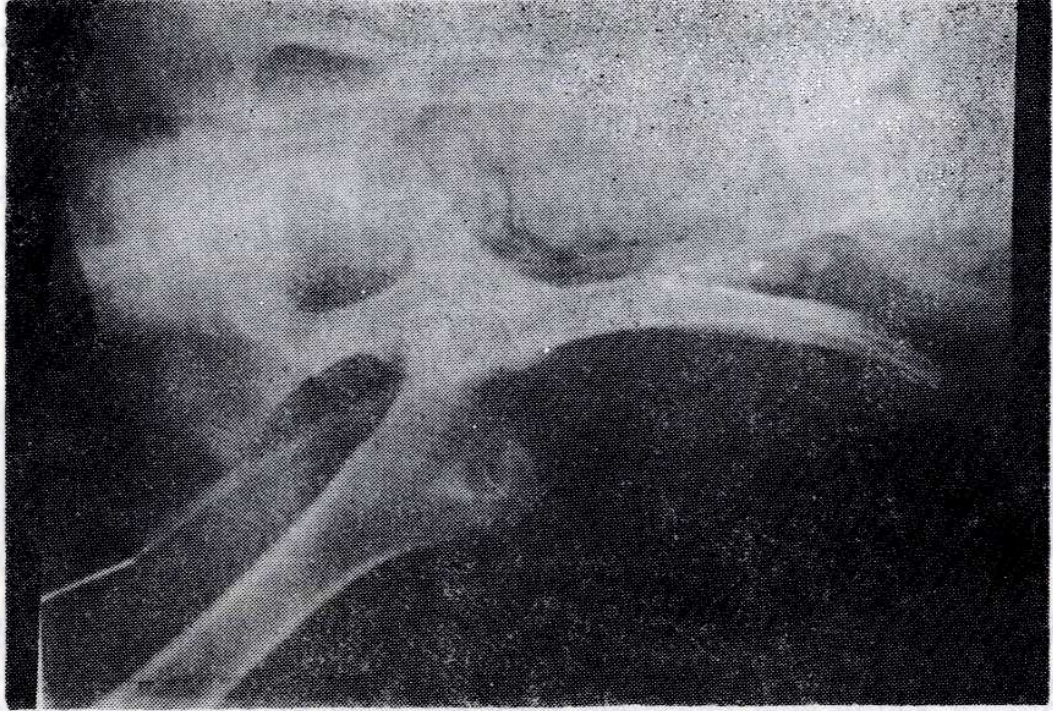
Bu çalışmada elde edilen bulgular aşağıdaki şekilde özetlenebilir.

1. Her grupta 10'ar greft uygulaması yapılarak toplam 30 greft yerleştirildi.
2. Tüm greftlerde akım anastomoz'dan hemen sonra mevcuttu.
3. 15. günde greft açıklıkları Tablo 1'de gösterildi.

Tablo 1 : Köpek femoral veninde 15. günde greft açıklıkları.

| Materyal   | Greft Sayısı | Açık greft sayısı |
|------------|--------------|-------------------|
| Otojen ven | 10           | 6                 |
| Spiral ven | 10           | 5                 |
| Dacron     | 10           | 0                 |

4. Yerleştirilen greftlerin venografik görüntüsü (Resim 2a, b, c'de) gösterildi.



Resim 2a : Açık otojen ven.

5. Açıklığın analizi erken dönemde yapıldı.

a. Otojen ven, Dacron ile karşılaştırıldığı zaman otojen venin önemli derecede üstün olduğu gösterildi ( $p < 0.01$ ).

b. Spiral dizilimli ven, Dacron ile mukayese edildiğinde spiral venin de önemli derecede üstün olduğu bulundu ( $p < 0.05$ ).

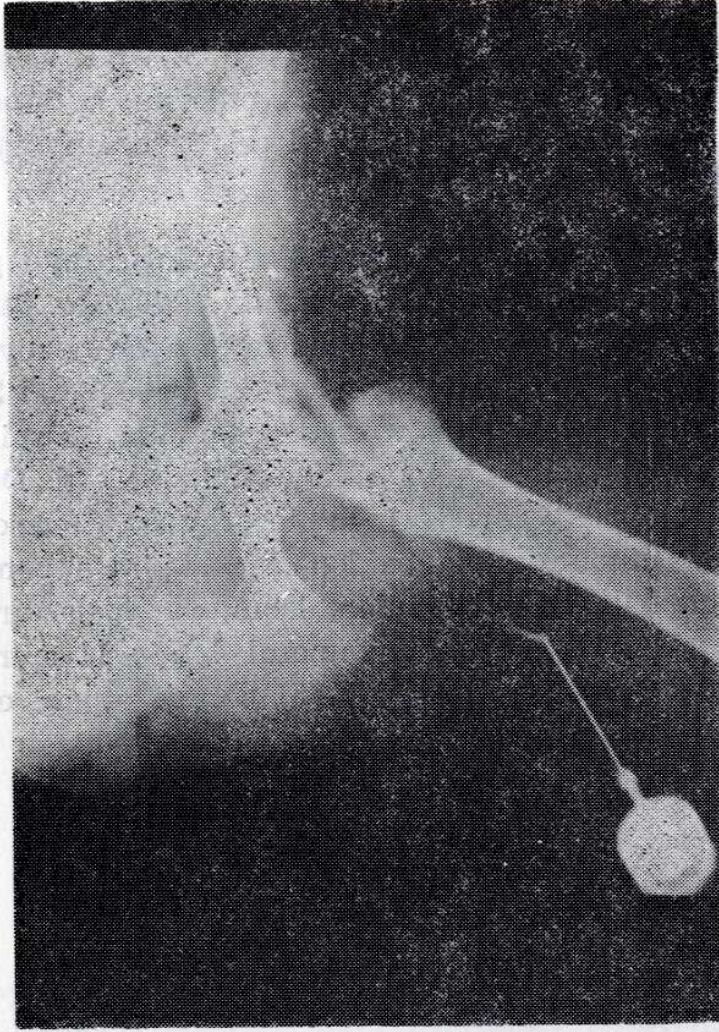
6. 15. günde venografik bulgular operatif bulgularla doğrulandı. Resim 3a, b, c'de eksplore edilen greftler gösterildi.

7. Çalışmada sık venografi ve geç takipler yapılamadığı için rekanalizasyon gösterilemedi.

8. Endotelial hattın küçük çaplı ve düşük akımlı venöz sistem içinde gerekli olduğu görüldü.

### TARTIŞMA

İzole major ekstremitte venöz yaralanmaları veya birlikte bulunan arteriyel ve venöz yaralanmalarda, venöz rekonstrüksiyon klinik ve deneysel bilgilerle desteklenmiştir. Rich ve arkadaşları 1000 akut arteriyel yaralanmanın %38'inde venöz yaralanmanın bulunduğunu tesbit ettiler (16). Böyle durumlarda vasküler doku tahrip olduğu zaman otojen venin seçkin yerleştirme materyali olarak kullanıldığı görülür.



Resim 2b : Açık spiral ven.

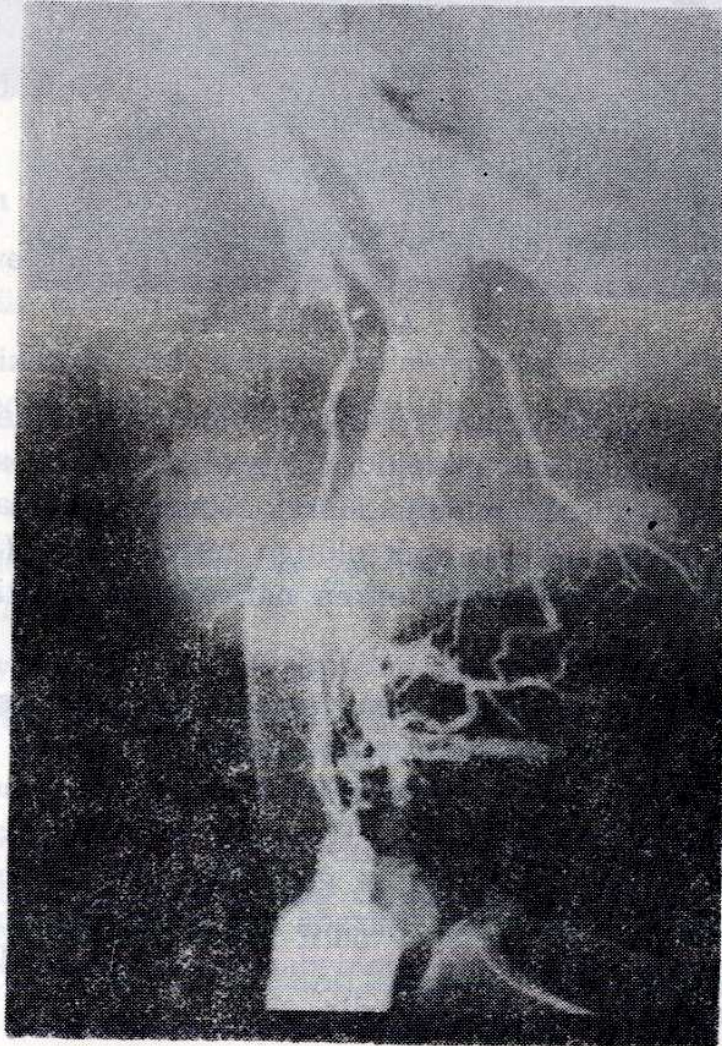
Wright ve Hobson, ilk yaptıkları köpek femoral venindeki otojen ven greft uygulamalarında, erken dönemde 12 greftin 7'sinde açıklık buldular (23). Aynı araştırmacıların daha sonraki benzer çalışmalarının erken sonuçlarında, 42 greftin 35'inin açık olduğu tesbit edildi (19). Hıratzka, Doty ve Wright'ın çalışmalarında erken neticeler 14 greftin 14'ünde de açıklık şeklinde bulundu (9).

Çalışmamızda otojen jugular ven femoral vene yerleştirildi. Erken takip yönünden 10 greftin 6'sında açıklık bulundu. Wright ve arkadaşlarının ilk çalışmaları ile bizim çalışmamız karşılaştırıldığında benzer sonuçlar aldığımız görülmektedir (23). Hıratzka ve arkadaşlarının son çalışmalarındaki daha iyi neticelerin de gösterdiği gibi kazanılan tecrübenin yeri büyük olsa gerektir (9). Burada çok dikkatli intimal yaklaştırma, iyi sütür tekniği ve anastomozdaki daralmayı gidermek için dikkatli olma iyi sonuçlara götüren faktörlerdir.

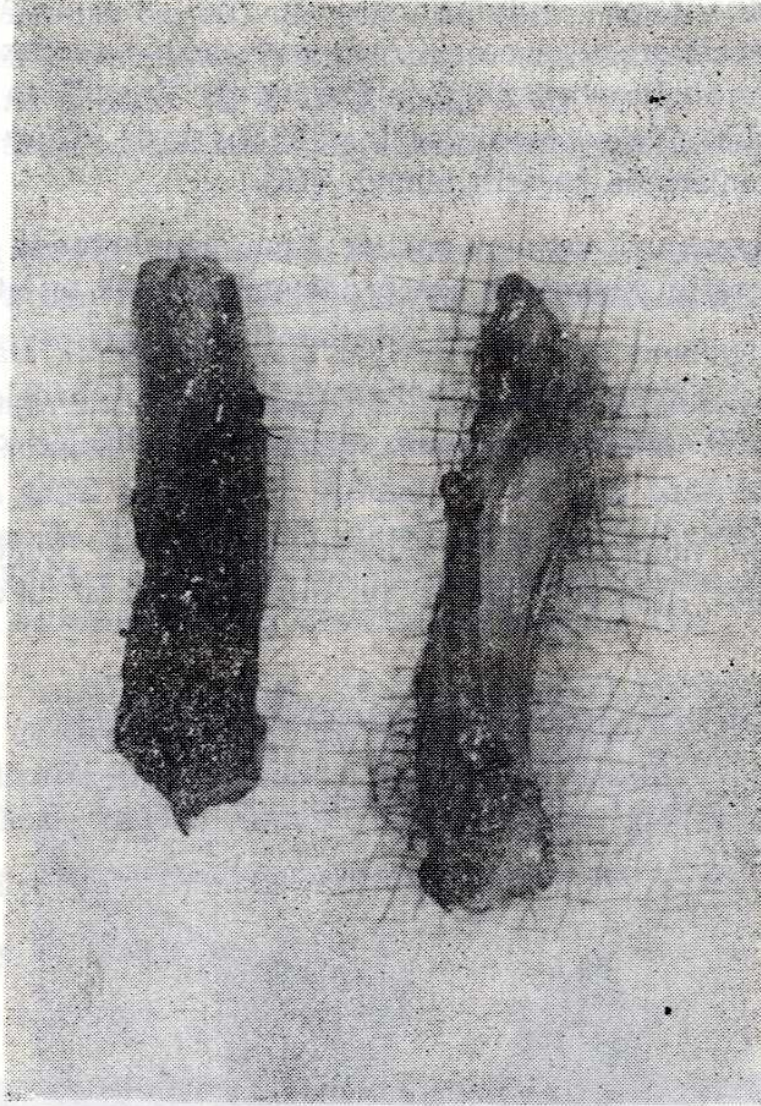
Rich ve arkadaşları otojen ven grefti ile onarılan 51 alt ekstremitte

venöz yaralanmasında 34 hastada ödem olmadığı halde 11'inde erken ödem, 6'sında da kalıcı ödem gözlemlenildi (15). Scherck ve arkadaşları Inferior Vena Cava'ya yerleştirilen otojen venlerin optimal basınç akım ilişkileri nedeni ile artan açıklığa dikkati çekip, memnuniyet verici neticeler aldılar (17).

Periferik venler; alıcı damar çapındaki uyumsuzluğu gidermek için, spiral veya panel dizimli greftler şeklinde kullanılmıştır (2-4, 9, 11). Spiral dizimli ven, CHIU ve arkadaşları tarafından deneysel metod olarak ilk kez tarif edildi (2). Chiu otojen venden hazırladığı Superior Vena Cava'ya spiral dizimli ven greft interpozisyonunda, 13 spiral greftin erken neticelerinde üçünün tıkanmış olduğunu tesbit etti. Doty, Baker (3, 4) ile Lochridge ve arkadaşları (11), Superior Vena Cava obstrüksiyonunu gidermek için, Innominate Ven'den sağ atrium appendiksine spiral dizimli venin başarılı klinik uygulamalarını yapmışlardır. Hıratzka ve arkadaşları deneysel çalışmalarında femoral venede 11 spiral greftin erken neticelerinde açıklık sayısının 6(%55) olarak rapore ettiler.



Resim 2c : Kapalı Dacron.



Resim 3a : Kapalı ve açık otojen ven.

Biz çalışmamızda 10 spiral greftin 5'inin erken devrede açık olduğunu gözledik. Bu, Hıratzka ve arkadaşlarının verdiği netice ile uyumlu görülmektedir. Bu başarı tromborezistan yüzey olarak endotelial hattın varlığına bağlanabilir.

Prostetik materyallerin venöz sistemde uygunluğu Najjar ve Gott tarafından tanıtıldıktan sonra tromborezistansın biyofizyolojik bazı üzerinde durulmaya başlandı (12).

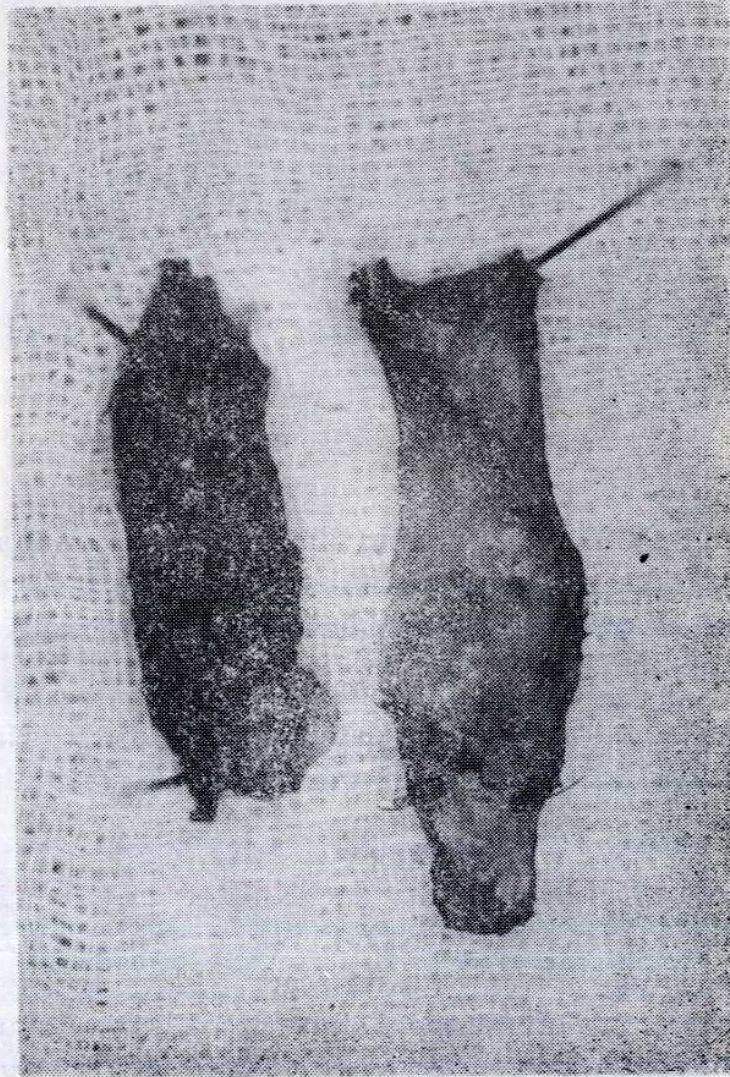
Leshnower deneysel çalışmalarında «Knitted Dacron» ile beş greftin hiçbirinde açıklık elde edememiştir (10). Wright 6 mm.'lik Dacron greftin değişik modifikasyonlarında önemli derecede açıklık tesbit edemedi (19). 6 mm. çapında, 3 cm. uzunluğunda 17 greftten 21. günde ancak 3 tanesini açık bulabildi. Hıratzka ve arkadaşları köpek femoral veninde; 3 cm. uzunluğunda, 6 mm. çapındaki 9 «Double Velour Dacron»la ancak birinde

21. günde rekanalizasyon bulmuşlardır (9). Aynı araştırmacılar genişletilmiş «Polytetrafluoroethylene» (Gore - tex) ile hiç açıklık elde edememişlerdir. Fiore ve Brown 8 köpekte Dacron ile Vena Cava replasmanlarında hiç açıklık elde edememişlerdir (5). Soyer de «Gore - tex» ile köpek femoral venlerinde başarılı olmadı (18).

Bizim çalışmamızda da aynı şekilde 3 cm. uzunluğunda 6 mm. çapında 10 Dacron greftin hiçbirinde erken dönemde açıklık tesbit edilemedi.

İngunal ligament altında arteriyal materyal olarak Dacron greftlerin kullanılması büyük şekilde, yüksek yetersizlik yüzdeleri sebebi ile terkedilmiştir (6). Böyle iken venöz sistemdeki neticeleri daha da kötü olacaktır.

Otojen ven nontrombojenik yüzeyini koruyarak küçük damar revascularizasyonu için şu anda en iyi protez olmakta devam etmektedir (1).



Resim 3b : Kapalı ve açık spiral ven.



Spiral dizilimli otojen ven grefti ile verici ve alıcı damarlar arasında uyumsuzluk derecesine bakmaksızın, istenen çap ve uzunlukta bir greft meydana getirilir (2, 3, 4). Teknik; basit ve her yere uygulanabilir olup uzun süreli açıklık antikoagulan ve ilave teknikler olmaksızın gözlenebilir.

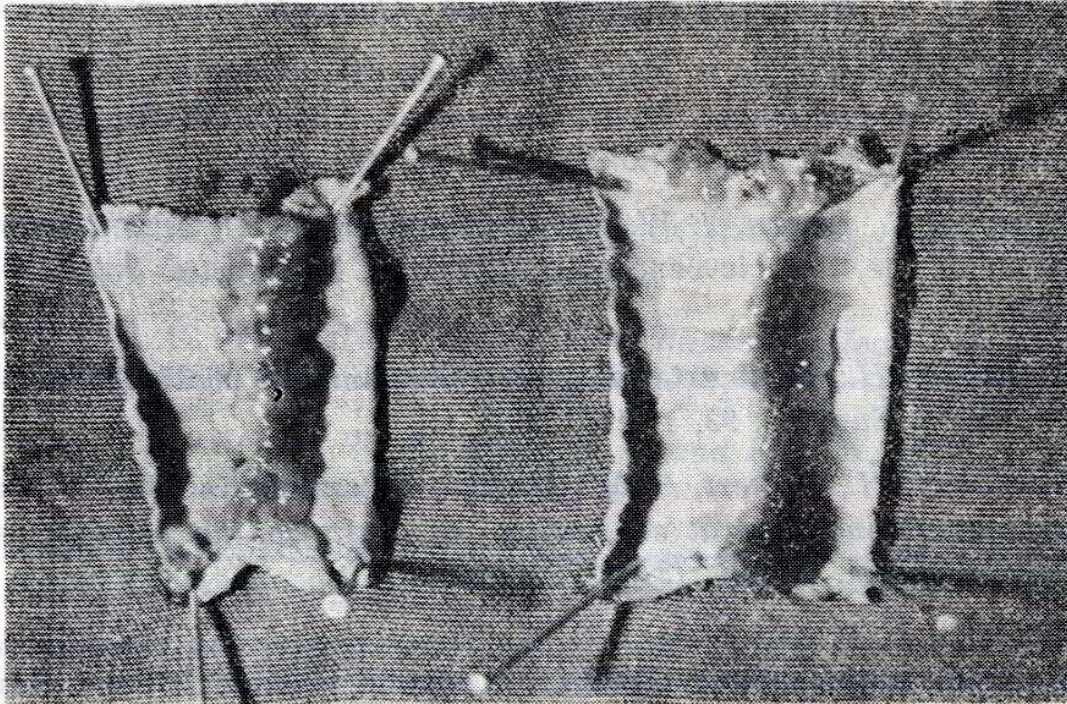
Sentetik greftin başarısında en önemli faktör; alıcının dokusu tarafından geliştirilen fibröz, canlı internal greft örtüsünün meydana geliş hızı, yani neointimanın kalitesidir (5, 8, 10).

Greft başarısızlığının sebepleri, erken ve geç olarak sınıflandırılır. Cerrahi sırasındaki teknik hatalar, sınırlanmış venöz dönüş, azalmış arteriyel akım genel sebeplerdir. Aradaki ve sonraki başarısızlıklar ise; akımın azalması ile ilişkili olarak sıkıştırılmış fibrin hattının ilerleyici birikimine, sekonder trombozlu neointima hiperplazisine, distal hastalığın ilerlemesine ve protezlerdeki eksikliklere bağlıdır (1).

Sentetik vasküler greftler içerisine endotel hücreleri ekilmesi ile oluşturulan antitrombojenik endotel hücre hattının son zamanlardaki deneysel gelişimi, klinik uygulamalarla ilerletilebilir. Küçük çaplı düşük akımlı greftlerde endotel hattının büyük fayda sağladığı açıktır (6).

Greft yüzeyinde trombüs oluşturan iki major faktör vardır :

1. Yüzey trombotik potansiyeli,
2. Akım hızıdır.



Resim 3c : Her ikisi de kapalı Dacron.

Venöz akım hızı Hiratzka tarafından 100-175 cc/dak. bildirilmiştir (9). Bizim çalışmamızda akım hızı ölçülmedi. Otojen ven ve spiral venlerdeki açıklık, primer olarak greft akım yüzeyinin trombotik potansiyeline bağlanır.

Venöz sistemdeki doku greftlerinin rekanalizasyonu deneysel ve klinik olarak uzun süredir bilinmektedir (19). Wright ve arkadaşları rekanalizasyona bağlı açıklıktan sürekli açıklığı ayırmak için venografiyi sık sık ve erken bir şekilde yapmanın önemini vurguladılar (19). Bizim çalışmamızda ise sık venografi ve geç takipler yapılamadığı için rekanalizasyon gösterilmedi. Rekanalizasyonun mekanizması komplekstir. Venöz endotelium tarafından üretilen ve venöz kanda bulunan fibrinolitik aktivatörlerin varlığı insanlarda da gösterilmiştir.

#### KAYNAKLAR

1. Callow, A. D.: *Current status of vascular grafts. Surg. Clinics of North Amer.* 62: 3, 501, 1982.
2. Chiu, C. H., Terzis, J. and Mac Rae, M. L.: *Replacement of Superior Vena Cava with the spiral composite vein graft. Ann. Thorac. Surg.* 17: 555, 1974.
3. Doty, D. B.: *Bypass of Superior Vena Cava. J. Thorac. Cardiovasc. Surg.* 83: 326, 1982.
4. Doty, D. B. and Baker, W. H.: *Bypass of Superior Vena Cava with spiral vein graft. Ann. Thorac. Surg.* 22: 490, 1976.
5. Fiore, A. C., Brown, J. W. and Cromartie, R. S.: *Prosthetic replacement for the thoracic vena cava. J. Thorac Cardiovasc. Surg.* 84: 560, 1982.
6. Haimovici, H.: *Ideal arterial graft: An unmet challenge and limitation. Surgery*, 92, 1: 117, 1982.
7. Haimovici, H., Hoffert, P. W., Zinicol, N. and Steinman, C.: *An experimental and clinical evaluation of grafts in the venous system. Surg. Gynecol. Obstet.* 131: 1173, 1970.
8. Hiratzka, L. F. and Wright, C. B.: *Experimental and clinical results of grafts in the venous system. A current review. J. Surg. Res.* 25: 542, 1978.

9. Hiratzka, L. F., Doty, D. B., Wright, C. B.: *Newer tissue and synthetic grafts in canine femoral veins. J. Surg. Res. 31: 324, 1981.*
10. Leshnower, A. C., Shumacker, H. B.: *Experimental studies with synthetic venous bypass grafts, including a new experimental model. Amer. J. Surg. 128: 392, 1974.*
11. Lochridge, S. K., Knibbe, W. P. and Doty, D. B.: *Obstruction of the Superior Vena Cava. Surg. 85: 14, 1979.*
12. Najjar, F. B. and Gott. V. C.: *The use of small-diameter Dacron grafts with wall-bonded heparin for venous and arterial replacement: Canine studies and preliminary clinical experience. Surgery, 60: 1053, 1973.*
13. Rich, N. M.: *Principles and indications for primary venous repair. Surg. 91: 5, 492, 1982.*
14. Rich, N. M., Hughes, C. W. and Baugh, J. H.: *Management of venous injuries. Ana. Surg. 171: 724, 1970.*
15. Rich, N. M., Collins, G. J. and Anderson, C. A.: *Autogenous venous interposition grafts in repair of major venous injuries. J. Trauma. 17: 512, 1977.*
16. Rich, N. M., Baugh, J. H. and Hughes, C. W.: *Acute arterial injuries in Vietnam. 1000 cases. J. Trauma. 10: 359, 1979.*
17. Scherck, J. P., Kerstein, M. D. and Stansel, H. C.: *The current status of vena caval replacement. Surg. 76: 209, 1974.*
18. Soyer, T., Lempinen, M. and Cooper, P.: *A new venous prosthesis. Surgery, 72: 864, 1972.*
19. Wright, C. B., Hobson, R. W., Giordano, J. M. at al.: *Acute femoral venous occlusion. Management by segmental venous replacement in the dog. J. Cardiovasc. Surg. 18: 523, 1977.*
20. Wright, C. B. and Hobson, R. W.: *Hemodynamic effects of femoral venous occlusion in the subhuman primate, Surg. 75: 453, 1974.*
21. Wright, C. B., Hobson, R. W., Swan, K. G. and Rich, N. M.: *Extremity venous ligation. Amer. Surg. 41: 203, 1975.*
22. Wright, C. B. and Swan, K. G.: *Hemodynamics of venous occlusion in the canine hind limb. Surg. 73: 141, 1973.*
23. Wright, C. B. and Hobson, R. W.: *Review of autografts and homografts in canine femoral venous reconstruction. Swan K. G. (Ed) Warren H. Green Publ. Co., St. Louis, 1975.*