

## VAKA TAKDİMLERİ:

### ÜRETRADA YABANCI CİSİM (YORGAN İĞNESİ)

Dr. Ali ACAR \*, Dr. R. GÜRBÜZ \*, Dr. K. CEYLAN \*, Dr. E. ARSLAN \*, Dr. Ş. ÇELİK \*

\* S.Ü.T.F. Üroloji Anabilim Dalı

#### ÖZET

*Üretrada genellikle infeksiyon, rüptür ve fistül gibi komplikasyonlara neden olan yabancı cisimler genellikle merak veya erotik stimülasyon amacıyla konmaktadır.*

*16 yaşında bir hastada; erotik stimülasyon amacıyla üretraya konmuş 10 cm boyunda bir yorgan iğnesi belirledik.*

*Anahtar Kelimeler: Yabancı cisim, üretra.*

#### SUMMARY

#### *Foreign Body in the Urethra (Quilt Needle)*

*Some foreign bodies which generally cause complications such as infection, rupture and fistulla have been placed into the urethra for erotic stimulation or curiosity.*

*We have diagnosed a rather big consciously placed sewing needle approximately 10 cm. in a 16-year-old patient for erothic stimulation.*

*Key Words: Foreign body, urethra.*

#### GİRİŞ

Anatomik olarak prostatik, membranöz, bulböz, ve penil veya pandülöz bölümler sergileyen erkek üretrasında rüptür, fistül, infeksiyon gibi komplikasyonlara neden olan yabancı cisimler nadir görülmektedir (1). Genellikle merak veya erotik stimülasyon amacıyla uygulandığından teşhisde anemnezin fazla bir değeri olmamakta, radyolojik tetkikler ve üretroskopi daha değerli olmaktadır (1-7).

16 yaşında bir erkek hastanın üretrasında 10 cm boyunda bir yorgan iğnesi belirledik (Resim 1), nadir görülmesi nedeniyle sunuldu.

#### VAKA TAKDİMİ

16 yaşında bir erkek hasta 10 gündür devam eden dizüri, hematüri nedeniyle polikliniğime müracaat etti. Fizik muayenede patoloji belirlenmedi. Tam idrar tahlilinde hematüri mevcuttu. DÜS grafisinde pubis simfizinin altında 10 cm boyunda bir yorgan iğnesi belirlendi. Hasta iğne ile ilgili bilgi vermekten sakındı (Resim 1,2,3).

Premedikasyonla 21 F sistoskopiyle direk görüş altında üretraya girildi. Bulböz üretranın proksimalinde iğnenin koagulumla örtülmüş ucu belirlendi.

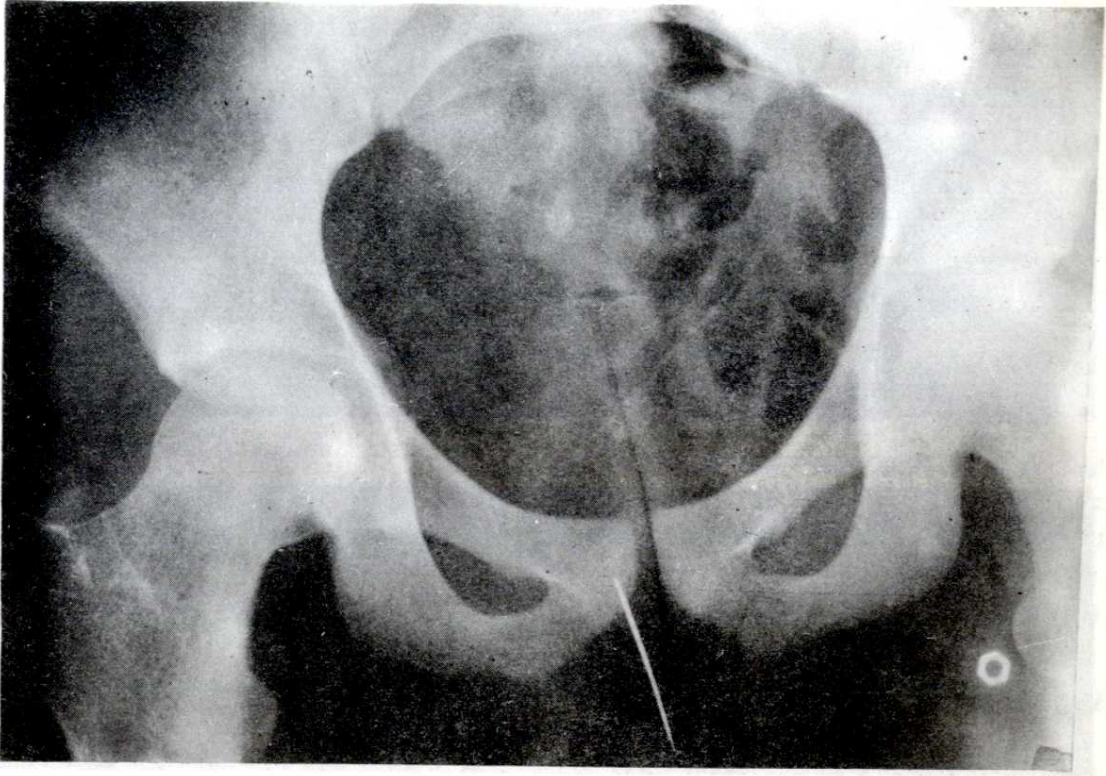
İğnenin görülmeyen kısmının anatomik kanalın ön tarafındaki dokuya batmış olduğu belirlendi. Yabancı cisim forsepsiyle iğne çıkarıldı. Evinde uygulanmak üzere antibiyotik tavsiye edildi. Kontrole gelmek üzere evine gönderilen hasta ile ilişki kurmak mümkün olmadı.

#### TARTIŞMA

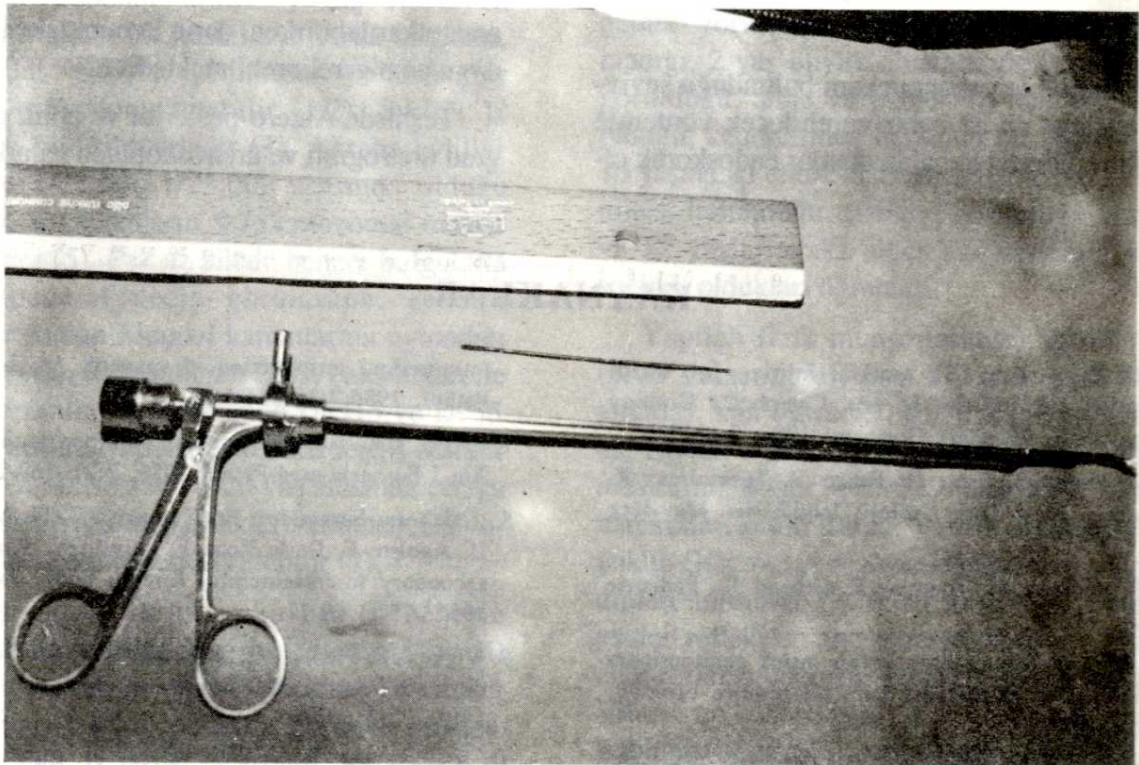
Üretraya merak veya erotik stimülasyon amacıyla yabancı cisim sokulabilmektedir (1). Bu yabancı cisimler hastanın elinden kurtularak kaçmakta ve çıkartamayacağı derinliklerde kalmakta veya üretrada infeksiyon sonucu hasar ve skar meydana getirebilmektedir. Infeksiyon ve enflamasyonla bütünlüğü bozulmuş sahalardan miksiyon esnasında idrar ekstravaze olmakta, ekstravazasyonu infeksiyonu ve periüretral abse takip etmektedir (1,4).

Literatürden intihar girişimi amacıyla penil üretraya yabancı cisim sokulmasıyla meydana getirilmiş mesane perforasyonu ve intraabdominal hemorajiye bağlı mortalite bildirimleri mevcuttur (5).


Genellikle kişinin kendisi tarafından üretraya konan yabancı cisimler elektrik kablosu, spagetti, cımbız, saç tokası, raptiye, mermi, balık oltası, vaginal süpozituarlar, cerrahi aletler, fıstık vesaire mad-



Resim 1.



Resim 2.



Resim 3.

delerdir (1-10).

Bu tür vakalarda yabancı cisim bulunduğu seviyeye göre hastaya en az zarar verebilecek yöntemle çıkartılmalıdır. Üretral kanalda olanlar endoskopik ol-

arak çıkarılabilirken, derin konumdakiler açık cerrahi uygulama gerektirebilmektedir (2).

Teşhiste Antero-posterior ve oblik grafiler, retrograd üretrografi ve üretroskopiden yararlanılabilir (2).

## KAYNAKLAR

1. Peters PC, Sagalowsky AI, urethral injuries. In: Walsh PC, Gitter RF, Perlmutter AD, eds. Campbell's Urology Philadelphia W.B. Saunders Company 1986: 3:1217-34.
2. Tansug Z, Doran S, Satar N, Erken V, Türkyılmaz R. Üretrada dikiş iğnesi Türk Üroloji Dergisi Nis. May-Haz 1991; 17 (2) 217-8.
3. Cotton JB, Philibert M, Touraine R, Grenier JL, Pediatrie 1988;43(7), 613-5.
4. Kenney RD, Adolescent males Who insert genitourinary foreign bodies: is Psychiatric referral require orology, 1988; 32(2) 127-2.
5. Elam AL, Ray UG, Sexually related trauma. a reiew Ann. Emerg. Med. 1986; 15(5): 576-84.
6. Bacci M, Porena M. Masturbation injury resulting from intraurethral introduction of spaghetti. Am-J-Forensic Med. Pathol. 1986;7(3) 254-5.
7. Diggs CA, suisidal transurethral perforation of bladder. Am-J-Foronsic-med-Pathol 1986; 7(2), 169-71.
8. Calahorra-Fernandez FJ, Tamayo JC, Gonzalez-Ramojaro U, Aguirre F, De-la Roza F, Leive OV. Purulent ürethritis secondary to intraurethral foreign body. Actas-Urol. Esp. 1991; 15(1) 69-71.
9. Vignes JF, Franco ME, Rodriguez TJ, Gil-Vernet SA, Tesedo C, Serrallach MN. Cuerpo externouretra. Actas urology 1988; 13(2), 140-1.
10. Osca - JM, Broseta E, Server G, Ruiz JC, Gallego J, Jimenez-Cruz JF. Unusual foreign bodies in the urethra and bladder. Br-j-urol. 1991; 68(5), 510-2.