

DEV BÜLLÜ LOBER AMFİZEM

(Bir vak'a münasebetiyle)

Dr. Yüksek, T.¹
Dr. Ersöz, A.¹
Dr. Solak, H.¹
Dr. Odabaş, D.²
Dr. Yeniterzi, M.¹
Dr. Akkoç, Ö.³
Dr. Telli, H. H.⁴

In this report, an 8 months infant, who has a heavy dyspnea, cyanosis and mediastinal shift to left side is explained and the diagnosis and treatment methods are discussed.

Akciğerin kistik hastalıkları, konjenital veya akkiz olabilir. Konjenital kistler hayatın erken dönemlerinde bronşiyal sistemden kaynaklanırlar. Süratle büyüyenleri ileri solunum problemlerine sebebiyet verdikleri için acilen teşhis edilip, cerrahi olarak tedavi edilmelidir. Erken yakalanıp tedavi edilen konjenital dev akciğer büllü 8 aylık bir vak'amızı yayınlamayı uygun bulduk.

VAK'A TAKDİMİ

Vak'a: T. Y., 8 aylık, kız, süt çocuğu. Protokol No: 6352/340

(Giriş tarihi: 19.10.1986, Çıkış tarihi: 5.11.1986)

Huzursuzluk ve morarma şikayetiyle polikliniğimize getirildi. Anamnez annesinden alındı. Doğumundan 2 ay sonra başlayan nefes alma zorluğu ve eforla gelen morarma zamanla artarak gelişmiş. Bu arada sık sık solunum yolu infeksiyonu geçirmiş. Bu yüzden çok kereler götürüldüğü

- (1) Selçuk Üniversitesi, Göğüs-Kalp-Damar Cerrahisi Anabilim Dalı Öğr. Üye.
- (2) Selçuk Üniversitesi Tıp Fakültesi, Çocuk Sağlığı ve Hastalıkları Anabilim Dalı Öğretim Görevlisi.
- (3) Selçuk Üniversitesi Tıp Fakültesi, Göğüs-Kalp-Damar Cerrahisi Anabilim Dalı Araştırma Görevlisi.
- (4) Selçuk Üniversitesi Tıp Fakültesi, İç Hastalıkları Anabilim Dalı Arş. Gör.

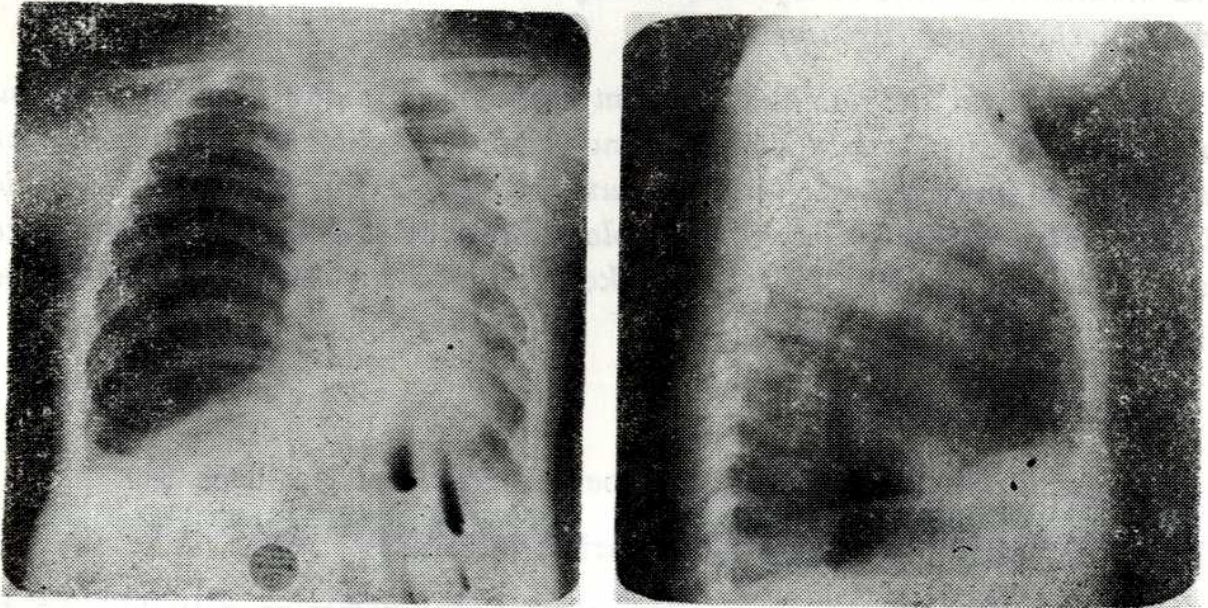
Dr.'lar tarafından verilen antibiyotiklerle infeksiyonu tedavi edilmiş. Polikliniğimize müracaat etmeden 2 gün önce tekrardan başlayan öksürük, ateş, kusma, nefes darlığı ve morarmasının artması şikayetleri üzerine bize getirildi. Tetkik ve tedavi amacıyla yatırıldı.

Öz ve soy geçmişinde kayda değer bulgu yok.

Fizik muayene bulguları: Genel durum orta, huzursuzluk, solunum güçlüğü ve perioral siyanoz mevcut. Nabız: 120/dak. ritmik. Solunum sayısı: 32/dak., interkostal ve juguler retraksiyon mevcut. Trakea sola doğru yer değiştirmiş. Dinlemekle sağ hemitoraks orta ve alt kısımlarda solunum sesleri azalmış ve diğer bölümlerde yaygın yaş ve kuru raller alınmakta. Kalp tepe atımı sola doğru yer değiştirmiş olarak tespit edildi.

Rutin laboratuvar bulguları: normal değerlerde.

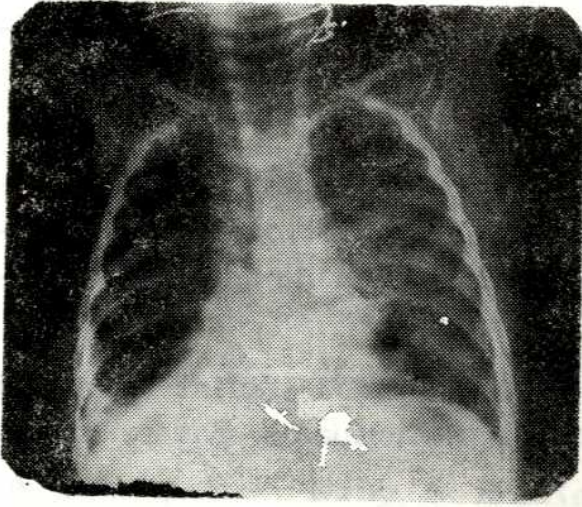
P. A. Akciğer grafisinde sağ alt zonu ve hiler bölgeyi tama yakın işgal eden, mediasteni ve mediastinal organları ileri derecede sola iten yaklaşık 7 cm. büyük çaplı iki adet hava kisti görünümü mevcut. (Resim - 1a, b). İmkanlarımızın kısıtlılığı sebebiyle daha ileri tetkikler (Sintigrafik inceleme gibi) yapılamadı.



Resim - 1a, b : Sola mediastinal şift yapmış dev büllü lobar amfizemli vakamızın ameliyat öncesi P.A. ve sağ yan göğüs grafileri.

Bebek 21.10.1986 tarihinde tansiyonlu pnömokist ön teşhisiyle ameliyata alındı. Hasta entübe edildikten sonra anestezi uzmanları uyarılarak mümkün olduğunca yüzeysel (düşük basınçla) solutuldu. Buna rağmen hipoksi bulguları (taşikardi, kesi yerinden koyu renkli kanama) ortaya çıktı. Süzlele sağ posterolateral torakotomi yapılarak kistlerdeki tansiyon pompasyonu iğnesiyle kaldırıldı. Hipoksi bulguları kayboldu. Gözlemlerde sağ alt

lobda yerleşmiş, biri diafragma ve kalp yönünde, diğeri hilus ve ön-üst mediastene doğru büyüyüp, trakea'nın önünden karşı tarafa kadar uzanmış yaklaşık 8 cm. çaplı iki adet dev kist tespit edildi. Her iki kistin de birden fazla bronşiyal iştiraki mevcuttu. Ayrıca alt lobun değişik yerlerinde küçük çapta multipl hava kistleri mevcuttu. Alt lobektomiye karar verilip, usulüne uygun alt lobektomi yapıldı. P. O. dönemde geriye kalan akciğer dokusunda kısa sürede yeterli reekspansiyon olmadığı için plevral sinüste lokalize ampiyem gelişti. Daha sonra gerileyip akciğerin ekspanse olmasıyla geçti. Hasta şifa ile taburcu edildi. P. O. kontrol P. A. Akciğer grafisi Resim - 2'de görülmektedir.



Resim - 2: Hastaya uygulanan cerrahi tedaviden (sağ alt lobektomi) sonra çektilen P. A. kontrol göğüs grafisi.

TARTIŞMA

Akciğerlerin kistik hastalıklarının doğuştan olanları, sonradan olanlarına göre daha az görülürler. Vakaların çoğunda konjenital kistik hastalık her iki akciğeri de etkiler. Lober amfizem bronkojenik kist, konjenital kistik adenomatoid malformasyon ve unilaterale saydam akciğer (Swyer - James veya Macloed's Sendromu), akciğer'in kistik hastalıkları grubunda incelenen antitelerdir. Bunların hepsinde de dev büller gelişebilir (2).

Bizim takdim ettiğimiz vak'a lober amfizem grubuna girmekteydi. Bu anomalide segmental bronküslerde konjenital olarak bir gelişme bozukluğu mevcuttur. Bozukluğun bulunduğu lobda yavaş yavaş ilerleyen massiv hava depolanması, komşu akciğer dokusunda, mediastende basılanmaya ve buna bağlı diğer patolojik olaylara (mediasten itilmesi, bronşiyal drenaj engellenmesine bağlı sık tekrarlayan infeksiyonlar ventilasyon - perfüzyon bozuklukları) sebebiyet verir. Böyle vak'alarda semptomlar genellikle hayatın ilk 6 ayında görülmeye başlar (11).

Takdim ettiğimiz vak'ada semptomlar bebek iki aylıkken başlayıp artarak gelişmiştir.

Konjenital kistik bir hastalık olan bronşiyal kist daha çok orta ve arka mediastende lokalizedir. Bronştan orjini almıştır. Çoğu kere bronşa açıldığı zaman gelişen sekonder enfeksiyonlarla semptom verirler (2).

Kistik adenomatoid malformasyonda, akciğerdeki mezenşimal dokularda aşırı gelişim söz konusudur. Ayrıca anormal bronşiyal matürasyon vardır. Hasta olan akciğerde kartilajinöz elemanlardan yoksun multi kistik oluşumlar vardır (8). Küçük bebeklerde solunum sıkıntısı semptomları, büyüklerde ilave olarak kronik enfeksiyon bulguları verirler.

Macloed Sendromunda ise hasta tarafta bronşlarda hiposegmentasyon ve pulmoner arterde hipoplazi vardır. Bronko-vasküler arborizasyon azlığı dolayısıyla akciğer radyolojik incelemede saydam olarak görülür. Böyle vakaların çoğu asemptomatiktir. Sekonder enfeksiyon işe karışırsa semptom verirler (6, 7).

Teşhiste anamnez ve fizik muayene yanında radyolojik incelemenin rolü büyüktür. Yaşça uygun vakalarda solunum fonksiyon testleri yapılmalıdır. Kan gazları ve sintigrafik incelemeler de planlanacak tedavi açısından önemlidir (3, 4, 5, 9, 10, 12).

Vakamız küçük olduğu için solunum fonksiyon testlerini ve maddi imkansızlık sebebiyle sintigrafik incelemeyi yaptıramadık. Sadece radyolojik tetkikle yetindik.

Kistik akciğer hastalıklarının tedavisi özellik arzeder. Bir hemitoraks'ta hacmin %30 ve yukarısını işgal eden, mediastene ve komşu akciğer parankimine baskı yapan, tekrarlayan sekonder enfeksiyon semptom ve kliniği veren vakalarda, ölü boşluğu azaltmak, ventilasyonu artırmak, bozuk ventilasyon-perfüzyon dengesini düzeltmek, civar doku ve organlara baskıyı kaldırmak için, cerrahi tedavi uygulanmalıdır (2, 3, 4, 5, 9, 10, 12).

Kistik akciğer hastalıklarında cerrahi tedavi uygulanırken mümkün olduğunca fonksiyon gören sağlam parankim dokusunun rezeksiyonundan kaçınmak lazımdır (1, 3, 9, 10, 12).

Dev büllü lobar amfizemde, tedavi acil lobektomidir. Lobektomiden sonra geriye kalan parankim dokusu reekspanse olup, toraks boşluğunu dolduracak durumda değilse, o zaman pnömonektomi yapılmalıdır (2).

Biz vak'amızda en uygun tedavi olan alt lobektomiye uyguladık. Ameliyat sonrasında sol hemitoraks'taki hacmi doldurma (üst ve orta lobdaki reekspansiyon gecikmesine bağlı) biraz sıkıntı çektik. Fakat sonunda o da gerçekleşti. Böylece en az parankim kaybına sebep olacak şekilde radikal bir tedavi uygulamış olduk.

Burada operasyon esnasındaki karşılaştığımız bir olayı tekrar vurgulamakta fayda var. Bu tür hastalar uyutulurken anestezi uzmanları uyarılmalı, hasta yüzeysel (düşük basınçla) solutulmalı ve mümkün olduğunca hızlı hareket edilerek kistteki tansiyon giderilmelidir.

Bu makalemizde çok küçük yaşta (2 aylık) semptom vermeye başlayan konjenital dev büllü lobar amfizem vakalarının acilen cerrahi tedaviye alınması gerektiğini vurguladık. Bu tip hastalarda cerrahi tedavi yaklaşımının kriterlerine ve dikkat edilmesi gereken hususlara işaret ettik.

KAYNAKLAR

1. Allbritfen, F. F., Templeton, J. Y. : Treatment of giant cysts of the lung. *J. Thoracic Surg.*, 20: 749 - 760, 1950.
2. Angstadt, J. D., Cohn, H. E., Steiner, R. M. : Unilateral hyperlucent lung due to bullous disease. *Chest*, 90 - 3; 437 - 438, 1986.
3. Billig, D. M. : Surgery for bullous emphysema. *Chest*, 70 - 5: 572 - 573, 1976.
4. Boushy, S. F., Billig, D. M., Kohen, R. : Changes in pulmonary function after bullectomy. *American Journal of Medicine*, 47: 916-923, 1969.
5. Fain, W. R., Conn, J. H., Campbell, G. D., Chavez, C. M., Gee, H. L., Hardy, J. D. : Excision of giant pulmonary emphysematous cysts: Report of 20 cases without deaths. *Surgery*, 62 - 3: 552 - 559, 1967.
6. Fraser, R. G., Pare, J. A. P. : *Diagnosis of diseases of the chest*. Philadelphia: W. B. Saunders, 1970.
7. Gottlieb, L. S., Turner, A. F. : Swyer - James of Macleod's Syndrome: Variations in pulmonary - bronchial arterial blood flow. *Chest*, 69: 62-66, 1976.
8. Haller, J. A., Golladay, E. S., Pickard, L. R., Tepas, J. J., Shorter, N. A., Shermeta, D. W. : Surgical management of lung bud anomalies: Lobar emphysema, bronchogenic cyst, cystic adenomatoid malformation and intralobar pulmonary sequestration. *Ann. Thor. Surg.*, 28: 33 - 43, 1979.
9. Laros, C. D., Gelissen, H. J., Bergstein, P. G. M., Vanderschueren, R. G. J. R. A., Westermann, C. J., J., Knaepen, P. J. : Bullectomy for giant bullae in emphysema. *J. Thor. Cardiovasc. Surg.*, 91: 63 - 70, 1986.

10. Lopez - Majano, V., Kieffer, R. F., Marine, D. N., Garcia, D. A., Wagner, H. N. : *Plumonary resection for bullous disease. Am. Rev. Respir. Dis.*, 99: 554 - 564, 1969.
11. Stocker, J. T., Drake, R. M., Madewell, J. E. : *Cystic and congenital lung disease in the newborn. Perspec. Ped. Path.*, 4: 93 - 154, 1978.
12. Wesley, J. R., Macleod, W. M., Mullard, K. S. : *Evaluation and surgery of bullous emphysema. J. Thorac. Cardiovasc. Surg.*, 63: 945-955, 1972.