

EL DEFEKTLERİNİN ONARIMINDA "REVERSE RADIAL FASCIOCUTAN FOREARM ISLAND FLAP"

Dr. Nedim SAVACI*, Dr. Mübin HOŞNUTER*, Dr. Zekeriya TOSUN*

* S.Ü.T.F. Plastik ve Rekonstrüktif Cerrahi Anabilim Dalı

ÖZET

Son 10 yılda oldukça popülerize olan radial arter pediküllü ön kol fasyokutan flebi, anatomisinin ve dolaşım fizyolojisinin sağladığı üstünlükle eldeki defektlerin onarımında konvansiyonel yöntemlere göre çok daha faydalı olmaktadır. Kliniğimizde yaşları 11 ile 60 arasında değişen dokuz hastada, çeşitli nedenlerle elin hem dorsal hem de palmar yüzünde oluşan defektler distal pediküllü radial fasyokutan ada flepleri ile onarılmış, 10 günlük bir immobilizasyon dönemini takiben postop el hareketleri ve rahabilitasyona başlayarak hem formal hem de fonksiyonel bir başarı elde edilmiştir.

Anahtar Kelimeler : Ön kol flebi, ters akımlı flep, elde doku defekti.

SUMMARY

In Repairing of Hand Defects; The Reverse Radial Fasciocutan Forearm Island Flap.

In last decade the radial artery pedicle forearm fasciocutan flap is more useful than the other conventional methods. Because of its popularity, priority and advantages in circulatory physiology and anatomy it is used on repairing of defects in hands. In our clinics, in 9 patients, between 11-60 years old, the defects occurred in both side of hands (dorsal and palmar) have been repaired by distal pedicles radial fasciocutan island flaps after an immobilization period of 10 days post-op hands motion and rehabilitation have been started and both formal and functional access have been achieved.

Key Words : Forearm flap, reverse flap, tissue defects of hand.

GİRİŞ

İnsanoğlunun medeniyet oluşturmasındaki en büyük pay şüphesiz ellerini kullanabilme yeteneğidir. Sanatın ilham kaynağı olan el anatomik ve fizyolojik olarakta mükemmellik arz etmektedir. Bu yapının çeşitli nedenlerle bozulması acil ve efektif onarımı gerekli kılmaktadır. Özellikle postoperatif erken mobilizasyonun ve rehabilitasyonun ne kadar önemli olduğu el cerrahisiyle uğraşanlarca gayet iyi bilinmektedir. Bu bilgilerin ışığında eldeki defektlerin onarımında kullanılacak tekniğin de buna göre seçilmesi gerekli olmaktadır. Geçtiğimiz son on yılda oldukça popülerize olan radial arter pediküllü önkol fasyokutan flebinin anatomisini ve dolaşım fizyolojisinin sağladığı üstünlükle distal pediküllü olarakta eldeki defektlerin onarımında kon-

vansiyonel yöntemlere göre çok daha faydalı olmaktadır.

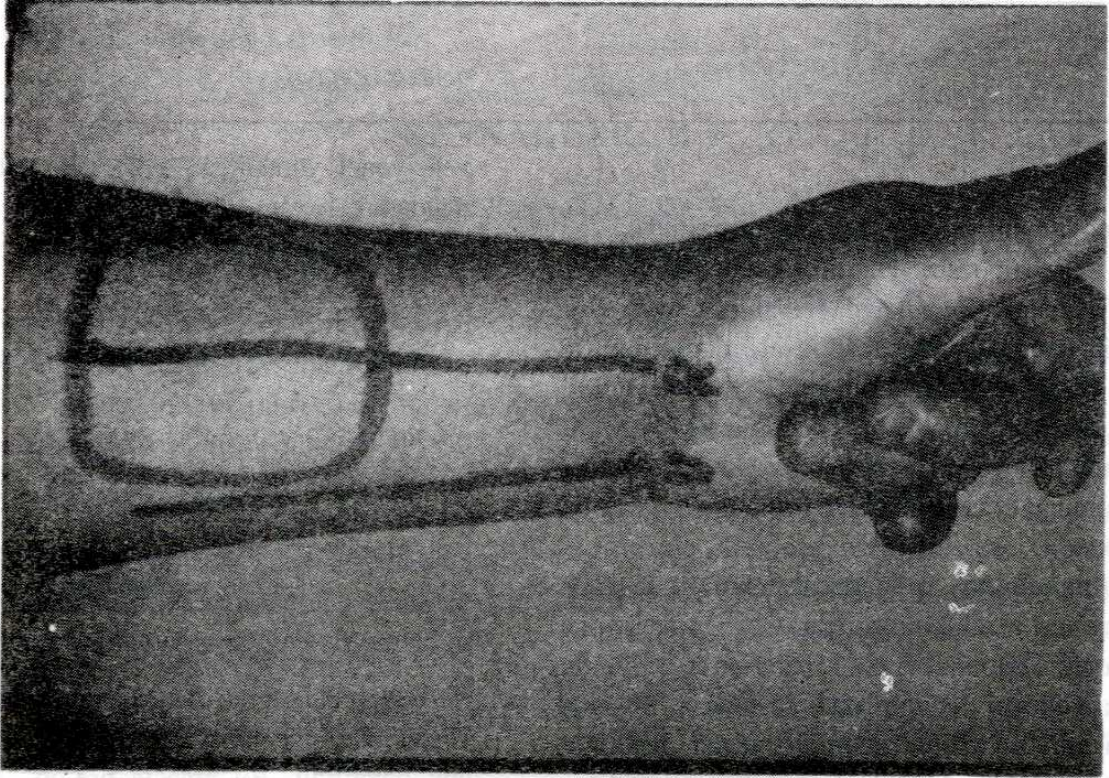
MATERYAL VE METOD

Kliniğimizde, yaşları 11 ile 60 arasında değişen kadınlı-erkekli 9 hastada (5 yanık kontraktürü, 2 tümör, 2 travma) çeşitli nedenlerle elin hem dorsal, hem de palmar yüzünde oluşan defektler distal pediküllü radial fasyokutan ada flepleriyle onarılmış, yara iyileşmesi için on günlük immobilizasyon dönemini takiben post-op el hareketleri ve rehabilitasyona başlayarak, hem formal hem de özellikle fonksiyonel bir başarı elde edilmiştir.

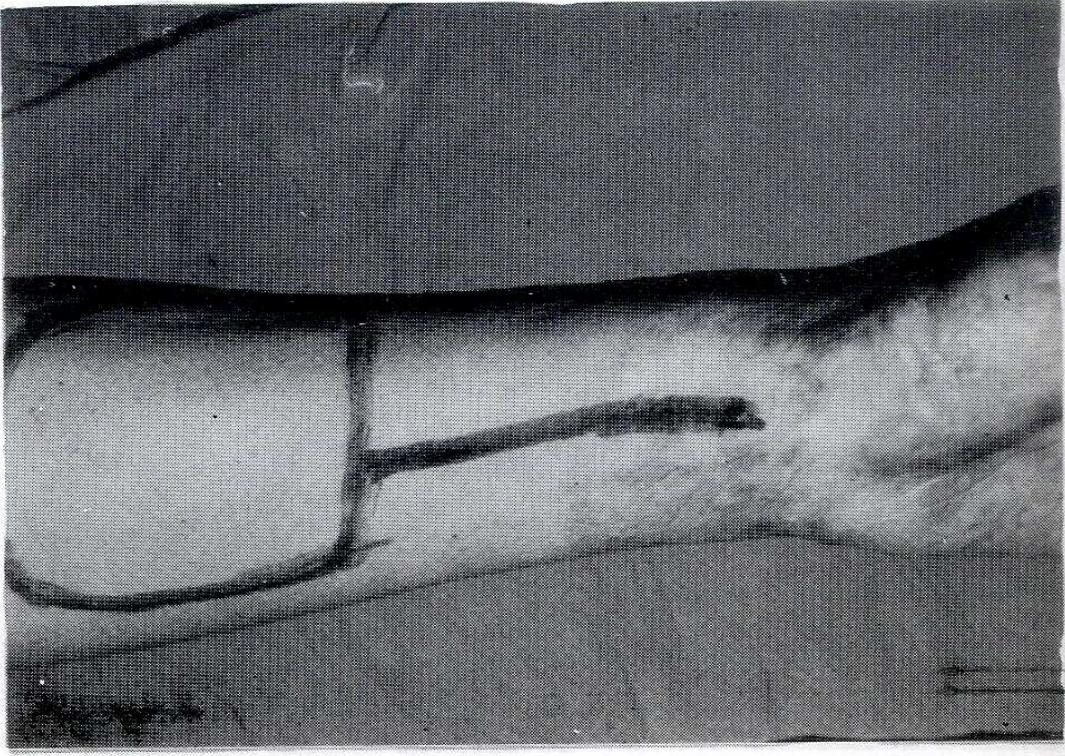
Hasta seçiminde, ulnar sistemle radial sistem arasındaki derin ve yüzeysel arkların bozulmamış olması çok önemlidir. Bu amaçla pre-op "Doppler flow-

meter" ile Allen testi yapılması, hatta operasyon sırasında radial arter proksimalinden klempe edilerek retrograt akım ve flebin kanlanması mutlaka kontrol edilmelidir. Radial arter trasesi saptandıktan sonra eldeki defekte göre flebin planlaması yapılır (Şekil 1a, 2a, 3a). Rezeksiyona distalden proksimale doğru bilek seviyesinde, radial arterin eksplorasyonu ile başlamaktayız. Burada dikkat edilecek en önemli nokta flebin venöz dolaşımını sağlayacak olan arter çevresindeki vena komitanteslere zarar vermemektir. Flep kaldırılırken dikkat edilmesi gereken bir diğer nokta da kaslar üzerinde bulunan yüzeysel fasyanın fleple birlikte zarar görmeden kaldırılmasıdır. Çünkü flebin kanlanması radial arter dallarının fasyadan üzerindeki cilde verdiği perforanlar yoluyla olmaktadır. Radial arterin proksimal ucu kontroller yapıldıktan sonra klempe edilerek bağlanır (Şekil 1b, 2b, 3b). Hazırladığımız flep, pedikülü kıvrım yapmayacak ve baskı altında

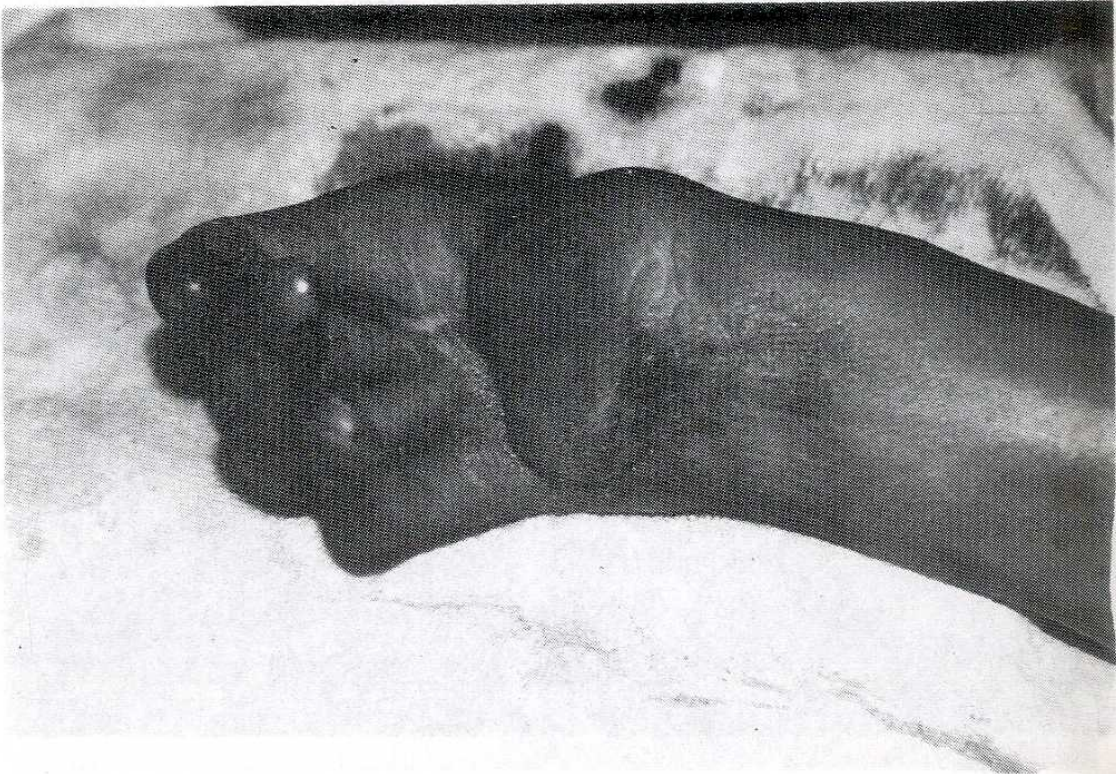kalmayacak şekilde altına bir adet penröz dren koyarak defekt alana sütüre edilir (Şekil 1c, 2c, 3c). Donör defekt alan ise mümkün olduğunca sütürasyonla küçültülerek deri greftiyle kapatılır. Donör defekt alana mümkün olduğu kadar tam kalınlıkta deri grefti koymaya çalışmamız post-op daha estetik bir görünüm sağlamaktadır. Flep görünecek şekilde basınçsız fonksiyonel el sargı yapılarak elevasyonda tutulan el ve flep dolaşımı, sürekli kontrol altında tutulur. Kontur garanti için koyduğumuz penröz dreni 24-48 saat içinde çıkarmaktayız. Onuncu günden itibaren pasif hareketlere başlayarak onbeşinci gün dikişleri alıp aktif el hareketlerine ve rehabilitasyona başlamaktayız. Yaptığımız erken ve geç kontrollerde bir hastada (60 yaşında, diabetik) venöz boşalım yetersizliği meydana gelmiş, diğerlerinde ilave venöz anastomoz yapmamamıza rağmen herhangi bir komplikasyona rastlanmamıştır (Şekil 1d, 2d, 3d).



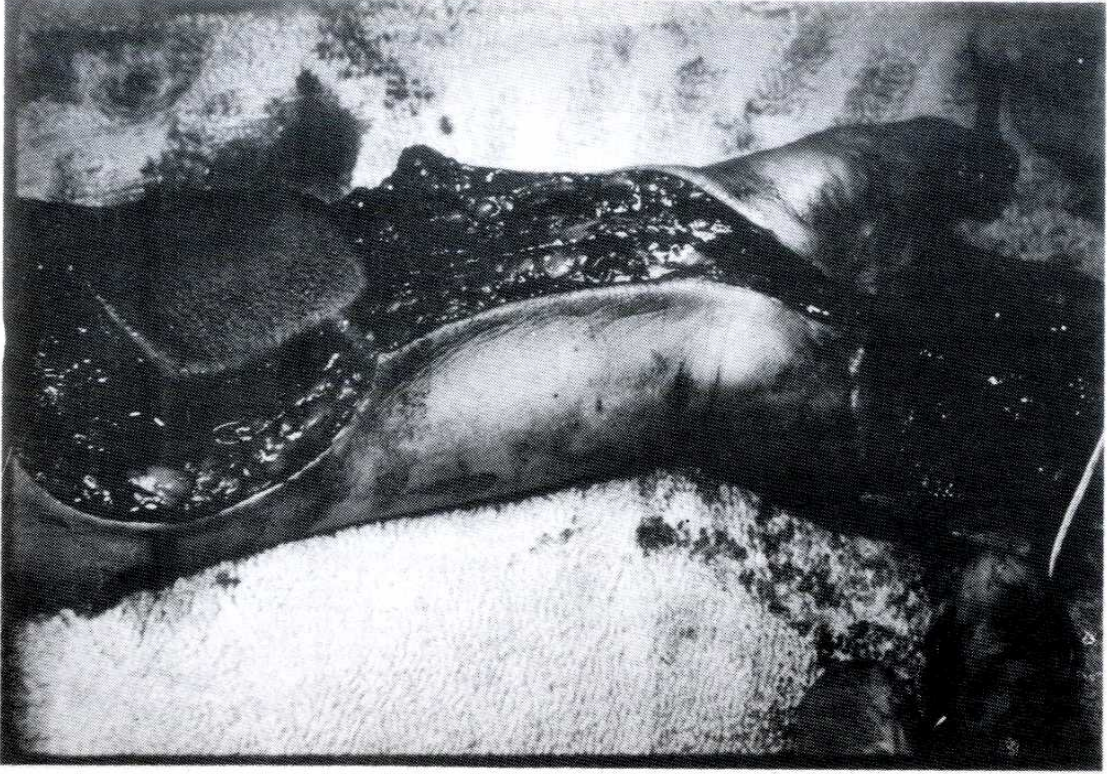Resim 1a. Flebin planlanması



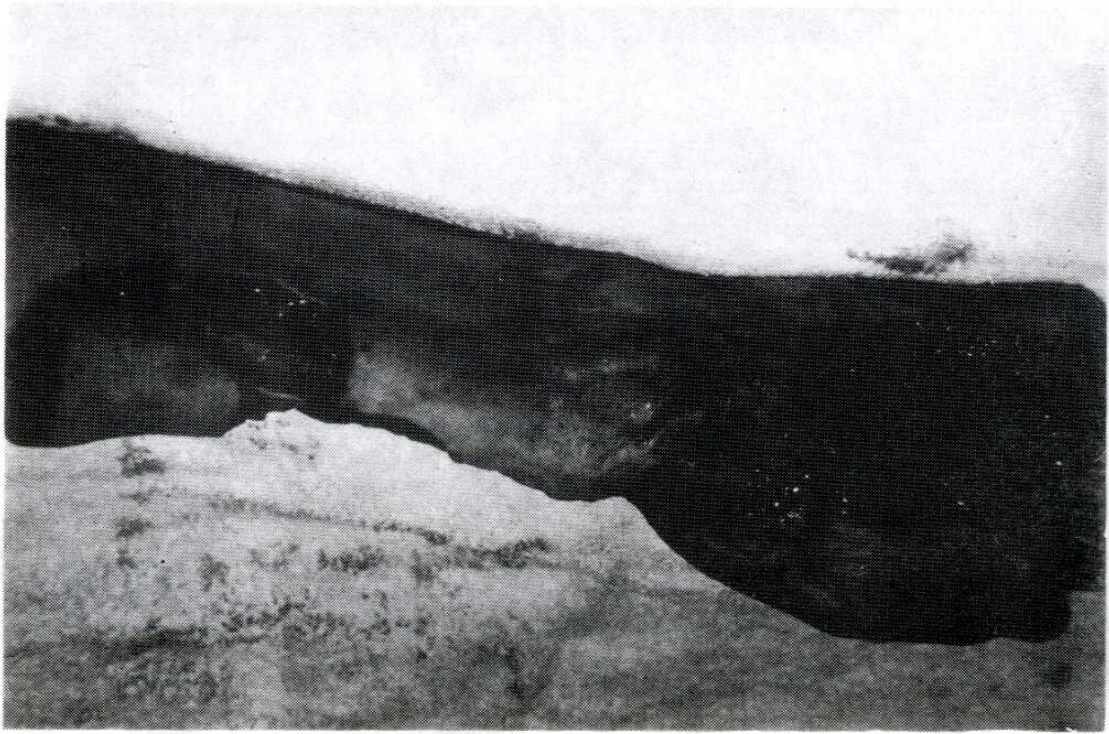
Resim 2a Flebin planlanması



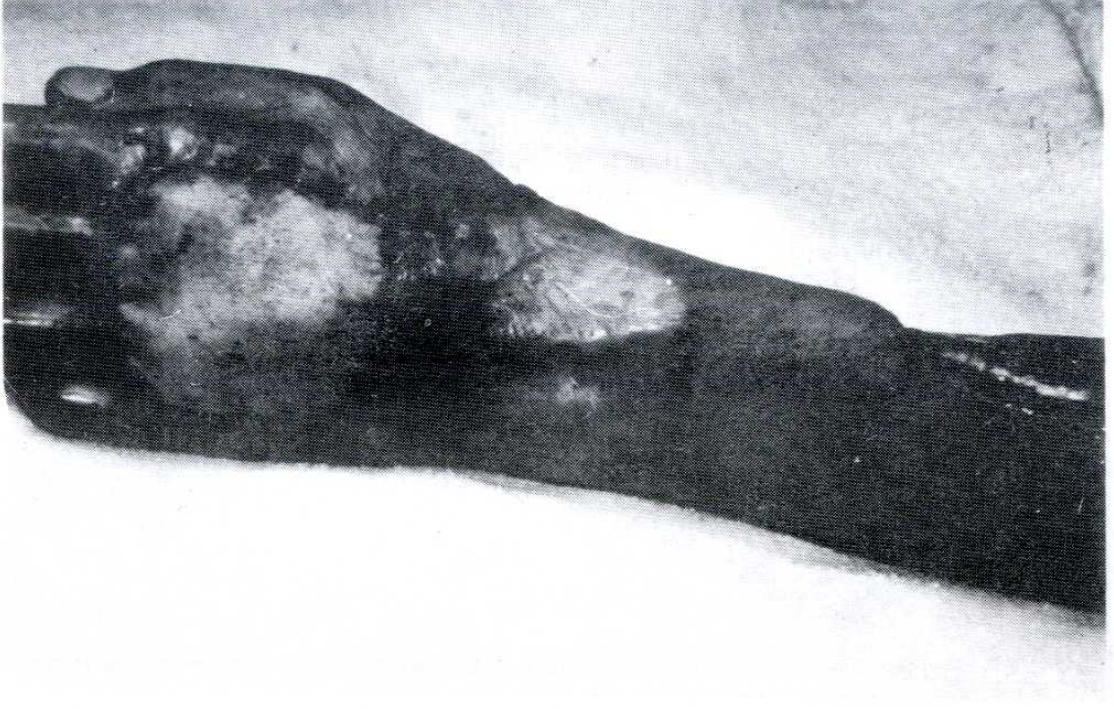Resim 3a Flebin planlanması



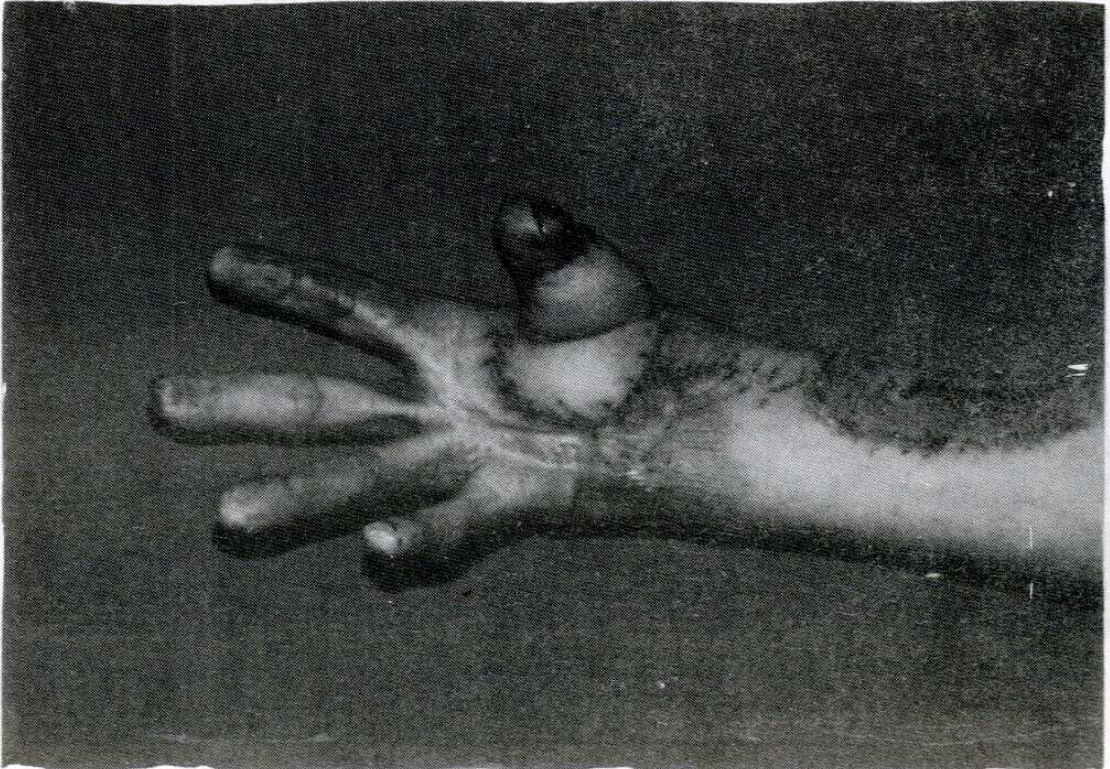
Resim 1b. Flebin hazırlanması



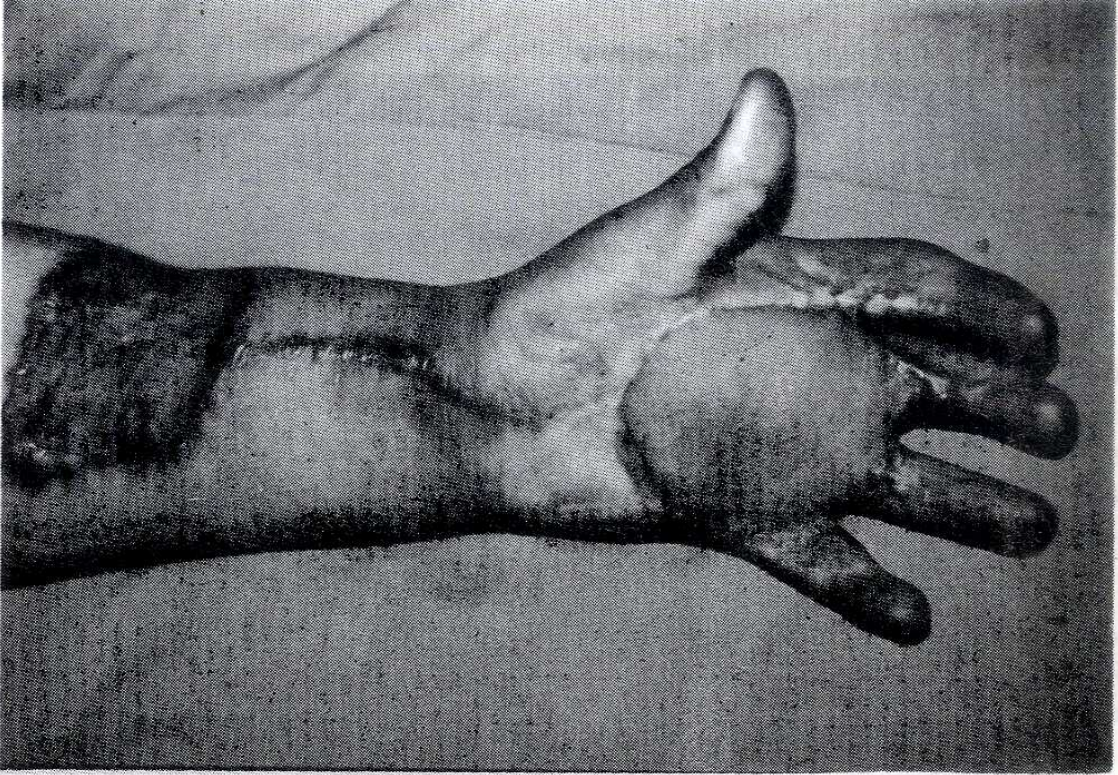
Resim 2b Flebin hazırlanması



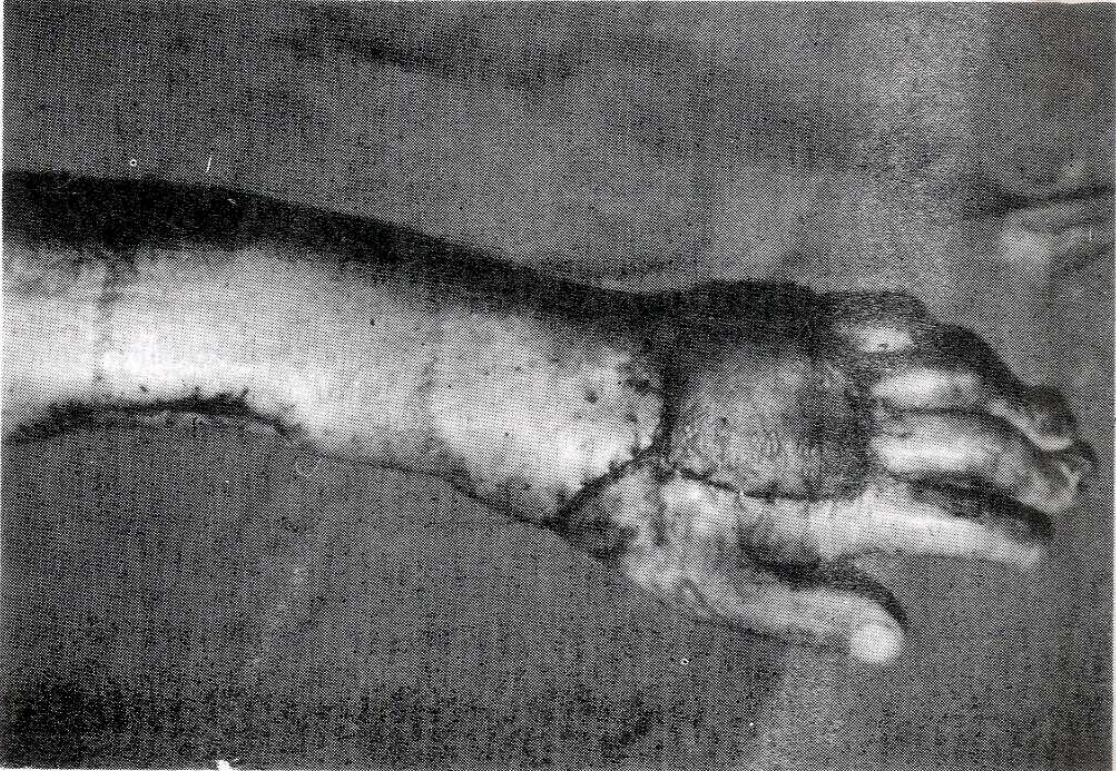Resim 2c Flebin recipient alana transpozisyonu



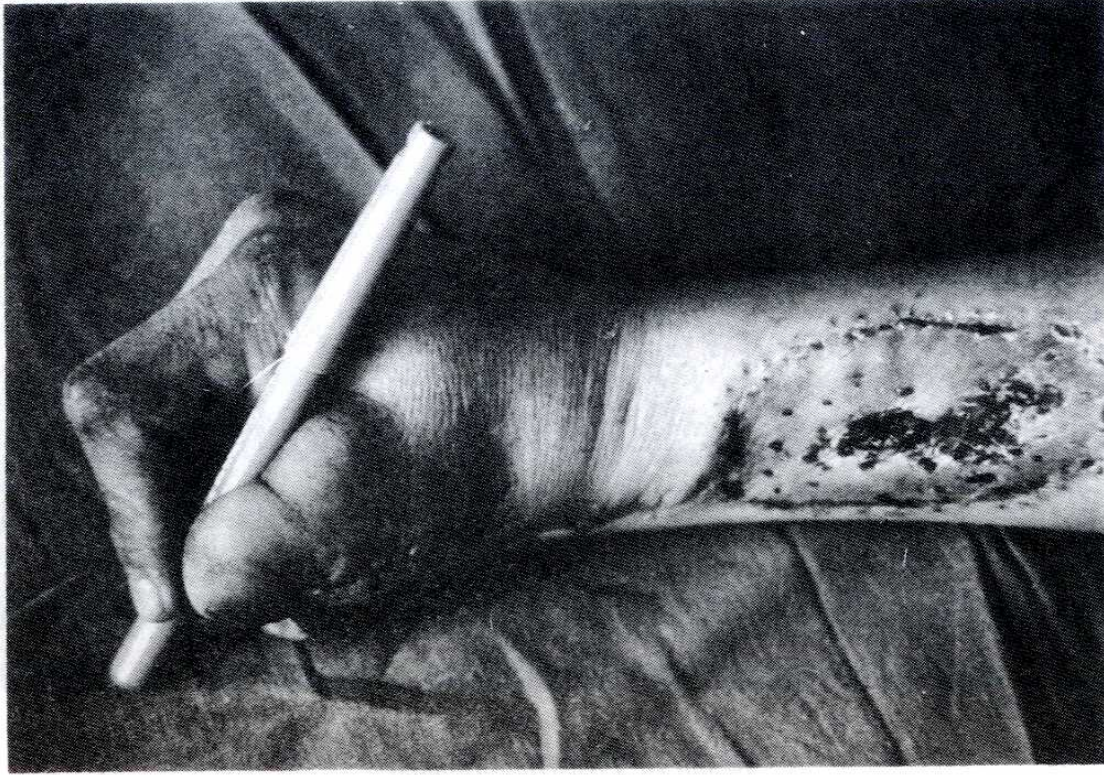Resim 3c Flebin recipient alana transpozisyonu



Resim 1d. Post-Op görünümü



Resim 2d Post-Op görünümü



Resim 3d Post-Op görünümü

BULGULAR ve TARTIŞMA

Son yıllarda yapılan mikroanjiyografik çalışmalar neticesinde elin dominant beslenmesinin ulnar arterden olduğunun ve önkol derisinin %80'ini radial arterden dallanan fasyasının üzerindeki deriyi perforanlar yoluyla beslediğinin anlaşılmasıyla 1979'da Yang tarafından "Radial forearm" flep rekonstrüktif cerrahinin hizmetine sunulmuştur (1,2,3). Cilt yapısı, subkutan dokunun azlığı, free flep yada ada flep olarak sinir, kemik ve tendon ilavesiyle kompozit olarak kullanılabilirliği ve uygulama kolaylığı nedeniyle maksillofasial cerrahide, penis rekonstrüksiyonunda, kanser cerrahisi neticesinde oluşan defektlerin oranımında ve el cerrahisinde çok geniş bir uygulama alanı bulmuştur (4,5). Eli besleyen ulnar ve radial arteriel sistemlerin derin ve yüzeysel arklarla bağlantılı olması radial önkol flebinin distal pediküllü olarak kullanılmasına imkan sağlamıştır (3,4,6).

Elde çeşitli nedenlerle oluşan doku defektlerinin onarılması, elin anatomik özellikleri nedeniyle, erken ve titiz bir müdahaleyi gerektirmektedir. Özellikle onarım amacıyla subpektoral veya inguinal fleplerin kullanılmasında ortalama üç hafta gibi bir süre el immobilize edildiği için defekt alan onarılsa bile fonksiyonel yönden iyi bir sonuç elde edilemeyebilmektedir. Bu süre zarfında hasta bütün ekstremitelerini de hareket ettiremediği için büyük rahatsızlık duymaktadır. Üstelik sürenin uzaması enfeksiyon ve yapışıklık riskini de artırmaktadır. Halbuki palmar arkın sağlam olduğu vakalarda tek seansta, ister dorsal tarafta olsun, ister palmar tarafta olsun eldeki defektlerin ters akımlı distal pediküllü radial önkol flebiyle onarımı mükemmel bir şekilde yapılabilmektedir (3,7). Gerekirse tendon, sinir ve kemik ilavesi ile kompozit olarak kullanılabilen bu flebin on gün gibi bir iyileşme süresini takiben el hareketlerine ve rehabilitasyona başlanabilmekte, enfeksiyon ve yapışıklık riski azal-

makta, tüm ekstremiteler serbest olduğundan hastalar daha az rahatsızlık duymaktadır. Doppler, plethysmograph ve soğuk stres testi ile yapılan çalışmalar radial arterin klempe edilmesinin el doşamında bir bozukluk oluşturmadığını göstermektedir. Radial arter ven greftiyle onarılabilen fakat rüptür ve total tıkanma gibi komplikasyonları nedeniyle pek tavsiye edilmemektedir (9). Donör alanın ince bir deri greftiyle kapatılması kozmetik problemler oluşturuyorsa da kalın deri greftlerinin kullanılması bu problemi oldukça azaltmıştır. Radial önkol flebi yüzeysel (sephalik) ve derin (komitantesler) olmak üzere iki venöz drenaja sahiptir.

Flep ters akımlı distal pediküllü planlandığında yüzeysel sistem kapanacağından venöz drenaj sadece artere eşlik eden vena komitantesler yoluyla olmaktadır. Yapılan venografik çalışmalar göstermektedir ki venöz drenaj proksimalden kapatıldığında vena komitanteslerdeki valvler kapanmakta fakat normalde kapalı duran bu venler

arasındaki, hatta aynı vende valvler arasındaki kolateral dallar açılarak zigzag bir şekilde retrograt bir venöz drenaj meydana gelmektedir (10,11,12). Ayrıca vena komitanteslerdeki düz kasları innerve eden radial arter çevresindeki sempatik sinirler de denerve olduğundan meydana gelen vazodilatasyon bu retrograt venöz drenajı kolaylaştırmaktadır (11). Operasyon esnasında venöz dolaşımın daha rahat olabilmesi için süperfisyel venöz anastomoz yapılması tercih edilebilmekte fakat yapılmadığı zaman bir problem yaratmamaktadır. Bunun içinde diseksiyon esnasında radial arter çevresindeki vena komitanteslerin zedelenmemesine azami dikkat gösterilmelidir.

Anatomik uygunluğu, kolay ve emniyetli bir yöntem olması ve erken dönemde mobilizasyonu sağlaması açısından "Reverse radial forearm flep" in el defektlerinin onarımında çok kullanışlı bir yöntem olduğunu söyleyebiliriz.

KAYNAKLAR

1. Yang, G. Chen, B. Gao, Y. Forearm free skin flap transplantation, National med. J. China 1981, 61: 139.
2. Song, R. Gao, Y. : The forearm flap Clin. Plast. Surg, 1982, 9: 21.
3. Chang, T.S. : The forearm flap in reconstruction of burns of the hand. in: Tubiana, R.: The Hand W.B. Saunders Comp. 1988, Vol 3: 819.
4. Biemer, E., Stock, W.: Radial artery skin and osteocutaneous flap in.: Strauch, B., Vascones, L.O.: Hal-Findlay, E.J.: Grabb's Encyclopedia of Flaps. Little, Brown and Comp. 1990, Vol.2: 1117-1120.
5. Foucher, G, Van Genechten, M, Merle, M, Michan J: Single stage thumb reconstruction by a composite forearm island flap. J. Hand Surg, 1984, 9 B: 245.
6. Jin, Y.T., Guan, W.Y., Shi, T., Quian, Y.L., Xu L.G. Chang, T.S.: Reversed island forearm fascial flap in hand surgery. Ann. Plast. Surg. 1985, 15: 340.
7. Soutar, D.S., Tanner, N.S.: The radial forearm flap in the management of soft tissue injuries of the hand. Brit. J. Plast. Surg, 1984, 37: 18.
8. Kleiman, W.B.; O'Connell, S.J.: Effects of the fasciocutaneous radial forearm flap on vascularity of the hand. J. Hand Surg. 1993, 18 A: 953.
9. Bootz, F., Biesinger, e.: Reduction of complication rate at radial forearm flap donor sites. Oto Rhino. Laryngol, 1991, 53: 160.
10. Lin, S.D. Lai, C.S., chio, C.C.: Venous drainage in the reverse forearm flap. Plast. Reconst. Surg. 1984, 74: 508.
11. Timmons, M.D.: The vascular basis of the radial forearm flap. Plast Reconst. Surg. 1986, 77:80.
12. Wee, J.T.: Reversed venous flow in the distally pedicled radial forearm flap: Surgical implications. Hand - Chir. Mikrochir. Plast Chir 1988, 20: 19.