

İNTRAKRANİAL KANAMALARDA LOKALİZASYON: BİLGİSAYARLI TOMOGRAFİK ÇALIŞMA

Dr. Saim AÇIKGÖZOĞLU, Dr. Mustafa ERKEN, Dr. Kemal ÖDEV,
Dr. Mehmet Emin SAKARYA, Dr. Scrdar TARHAN
S.Ü.T.F. Radiodiagnostik Anabilim Dalı

ÖZET

91 erkek, 46 kadın olmak üzere 137 intrakranial kanamalı hastada, intrakranial kanama; intraserebral, subaraknoidal, subdural ve epidural kanama olarak sınıflandırıldı. Intraserebral 85 (%62), subaraknoidal 27 (%19.7), subdural 14 (%10.3) ve epidural 11 (%8) olguda kanama vardır.

Intraserebral kanamalı hastalarda yaş ortalaması 56, diğer lokalizasyonlarda ise 34-42 arasında değişmektedir.

Anahtar Kelimeler: Intrakranial kanama, bilgisayarlı tomografi.

SUMMARY

Localization of Intracranial Hemorrhages: A Computed Tomographic Study

We reviewed 137 patients (91 men and 46 women) with intracranial hemorrhages. We classified intracranial hemorrhage; intracerebral, subarachnoidal, subdural and epidural hemorrhages. There was hemorrhage of 85 (%62) cases in the intracerebral, 27 (%19.7) in the subarachnoidal, 14 (%10.3) in the subdural, and 11 (%8) in the epidural localization.

The mean age of the patients was 56 in the intracerebral hemorrhages, and 34-42 in the others localizations.

Key Words: Intracranial hemorrhage, computed tomography.

GİRİŞ

Intrakranial kanamalar; anevrizma, aterosklerotik hastalıklar, vasküler malformasyonlar ve kaza gibi değişik nedenlere bağlı olarak oluşmaktadır (1,2,3). Bilgisayarlı tomografinin tıpta kullanılması ile intrakranial kanamalarda daha kolay ve daha kesin tanı konulabilmektedir (4).

Bu çalışmada BT ile intrakranial ve supratentorial kanama tanısı konulan 137 hastada bölgelere göre kanama sıklığı ve kanamaların yaş ve cinse göre dağılımını değerlendirdik.

MATERYAL VE METOD

Ekim 1986 - Temmuz 1988 tarihleri arasında C.Ü. Tıp Fak. Radyoloji Anabilim Dalı ve Ekim 1990 - Şubat 1991 tarihleri arasında Konya S.Ü. Tıp Fak. Radyoloji Anabilim Dalı'nda bilgisayarlı tomografik inceleme ile supratentorial intrakranial kanama tanısı olan 137 hasta çalışma kapsamına alındı. Beyin sapı ve serebellar bölge kanamaları çalışma kapsamına alınmadı.

Kanamalar 4 lokalizasyona sınıflandırılarak, her grup hastanın yaş ve cins dağılımları değerlendirildi.

BULGULAR

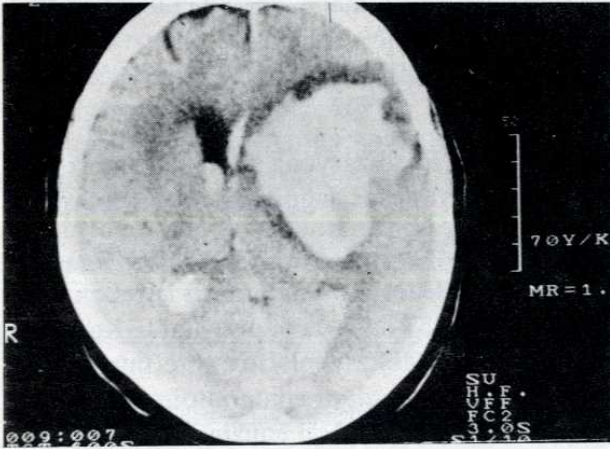
Çalışma kapsamına 91(%66.5)'i erkek, 46 (%33.5)'si kadın 137 kanama olgusu alındı. Kanamalar intrakranial lokalizasyonlarına göre intraserebral, subaraknoidal, subdural ve epidural olmak üzere 4 grupta toplandı. Intraserebral kanama olan 85(%62) hastanın 53(%62.4)'ü erkek, 32(%37.6)'si kadındır. Her iki cinste yaş ortalaması 56, fakat standart sapma erkeklerde 17, kadınlarda ise 7'dir (Tablo 1) (Resim 1).

Subaraknoid alanda kanaması olan 27(%19.7) hastanın 19(%70.3)'ü erkek, 8(%29.7)'i kadındır. Yaş ortalaması erkeklerde 39 ± 25 , kadınlarda 42 ± 28 'dir (Tablo 1) Resim 2). Subaraknoid kanamalı hastaların 8(%29.6)'inde anevrizma, 12(%44.4)'sinde intraserebral kanamanın ventriküllere açılması (Resim 1) ve 7(%26)'sinde travma hikayesi vardır.

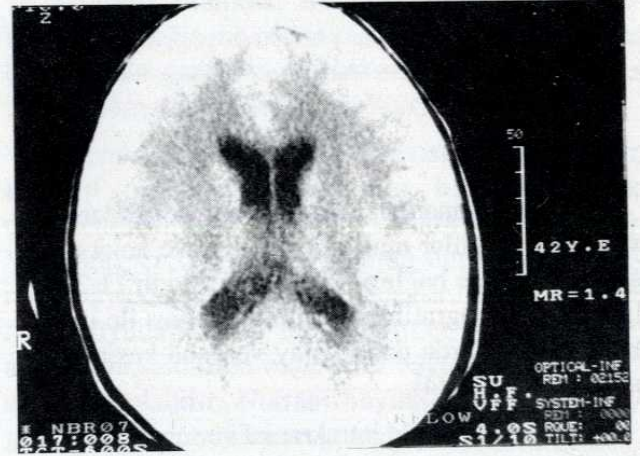
Subdural boşlukta kanaması olan 14(%10.3) hastanın 10'u(%71.4) erkek, 4'ü(%28.6) ise kadındır

Tablo 1: Intrakranial serebral kanamaların lokalizasyon, cins ve yaş dağılımı

Lokalizasyon	Erkek				Kadın				Toplam	%
	x	Sd	n	%	x	Sd	n	%		
İntraserebral	56	17	53	62.4	56	7	32	37.6	85	62
Subaraknoidal	39	25	19	70.3	42	28	8	29.7	27	19.7
Subdural	-	-	10	71.4	-	-	4	28.6	14	10.3
Epidural	-	-	9	81.8	-	-	2	18.2	11	8
	Toplam x: 34				Sd: 24					
Toplam			91(%66.5)				46(%33.5)		137	100



Resim 1: Sol serebral hemisferde yüksek dansiteli, az ödemli, lobule konturlu, ventrikül içine açılan, intraserebral akut kanama vardır.



Resim 2: Sulkuslarda hiperdens, subaraknoidal kanama görülmektedir

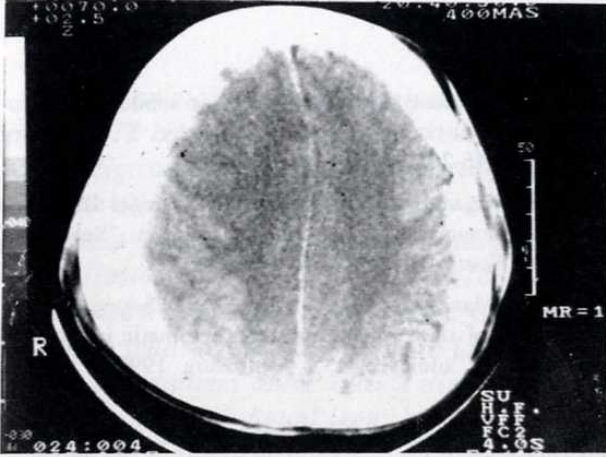
(Resim 3). Epidural boşlukta kanaması olan 11(%8) hastanın ise 9'u(%81.8) erkek, 2'si (%18.2) kadındır (Resim 4).

Subdural ve epidural kanaması olan hastaların yaş ortalaması 34 ± 24 'tür (Tablo 1). Subdural kanama, bazı olgularda iki taraflı ve farklı kanama zamanlı olarak görülmektedir (Resim 5).

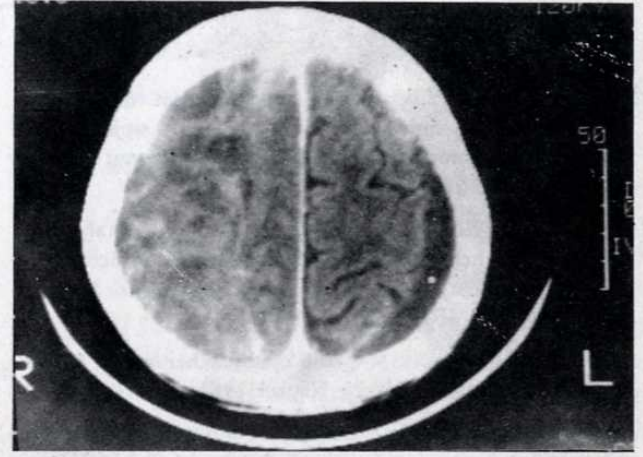
21 hastada travma hikayesi vardır ve bunların 17'si (%80.9) erkektir. Travmalı hastaların yaş ortalaması 25 ± 20 'dir. En küçüğü 1.5, en büyüğü 71 yaşındadır.

TARTIŞMA

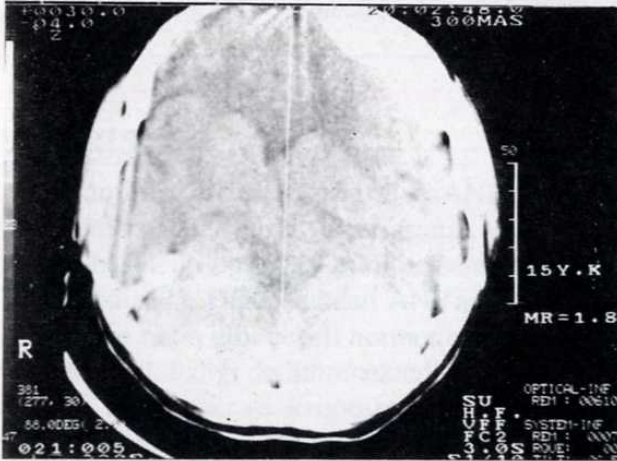
İntrakranial kanamalar genelde erkeklerde daha sık görülmektedir (5,6,7). Çalışmamızda 137 kanama olgusunun 91'i (%66.5) erkektir. Her iki cinsten intraserebral kanama görülen hastaların yaş ortalamasının 56 olması, literatür ile uyumluluk göstermektedir (5). Erkeklerde intraserebral kanamada, yaş standart sapmasının kadınlara göre erkek oluşu (Erkek Sd: 17, Kadın Sd: 7), erkeklerde intrakranial kanama nedenleri arasında, travmanın daha yüksek oluşuna bağlı olabilir. Travma sonrası erken veya geç dönemde int-



Resim 3: Sağda yarım ay şeklinde, medial kenarı keskin, gıruslar arasına uzanmayan akut subdural kanama vardır



Resim 5: Sağda subakut dönemde, nonhomojen; solda kronik dönemde effüzyon şeklinde bilateral subdural kanama vardır.



Resim 4: Sol frontalde keskin sınırlı, merceğe benzer şekilde, hiperdens akut epidural kanama görülmektedir.

raserebral kanama olabilmektedir (8). Travma hikayesi olan 21 hastanın 17'sinin (%80.9) erkek olması ve bunların yaş aralığının geniş olması, intraserebral kanamalı erkek hastalarda yaş standart sapmasını büyütülmektedir ($x: 25 \pm 20$, 1.5-71 yaş). Chan ve

ark. travmaya bağlı 13 intrakranial kanama olgusundan, 11'inin erkek olması dikkat çekicidir (9).

Anevrizma, travma ve intraserebral kanamanın ventriküllere açılması sonucu veya belirlenemeyen sebeplere bağlı olarak subaraknoid kanama olabilmektedir (2,10). Gijn ve ark. subaraknoid kanamalı 120 hastanın 92'sinde (%76.6) anevrizma bulunurken, 28'inde (%23.4) kanama nedeninin bulunmadığını bildirmektedirler (10).

Çalışmamızdaki 27 subaraknoid kanamalı olgunun 20'sinde (%74), kanama nedeni anevrizma veya intraserebral kanamanın subaraknoid boşluğa açılmasıdır.

Subdural ve epidural kanamalarda temel neden travmadır (11). Travmaya bağlı intrakranial kanaması olan hastalarda, erkek hasta oranı artmakta (6,7) ve yaş ortalaması azalmaktadır (11). Bu gruptaki 25 hastanın 19'u (%76) erkek, 6'sı (%24) ise kadındır. Yaş ortalaması 34 ± 24 'dür. Diğer gruptaki hastalarla karşılaştırıldığında yaş ortalaması düşüktür. Standart sapmanın büyük oluşu, yaş aralığının geniş olmasındandır (1.5-71).

Sonuç olarak, supratentorial intrakranial kanamalar en çok intraserebral yerleşimlidir (%62). Bu grupta yaş ortalaması yüksektir ($x: 56$). Kanamalar erkek-

lerde daha siktir (%66.5). Travmaya bađlı kanama oranında, yař ortalaması azalmakta, yař aralıđı art-

maktadır. Bu grupta da erkek hasta oranı yüksektir (%80.9).

KAYNAKLAR

1. Wakai S, Andoh Y, Ochiai C, Inoh S, Nagai M. Postoperative contrast enhancement in brain tumors and intracerebral hematomas: CT study. *J Comput Tomogr* 1990; 14(2): 267-271.
2. Nishioka T, Kondo A, Aoyama I, Nin K, Takahashi J. Subarachnoid hemorrhage possibly caused by a saccular carotid artery aneurysm within the cavernous sinus. *J Neurosurg* 1990; 73: 301-304.
3. Tabaddor K, Balagura S. Acute epiduralchematoma following epileptic seizures. *Arch Neurol* 1981; 38: 198-199.
4. Newell DW, LeRoux PD, Dacey RG, Stimac GK, Winn HR. CT infusion scanning for the detection of cerebral aneurysms. *J Neurosurg* 1989; 71: 175-179.
5. Utku U, Aktan S, Güleç HA. Talamik hematomalarda prognoza etki eden klinik ve CT bulguları. *GÜ Tıp Fak Derg* 1988; cilt IV, sayı 2: 227-237.
6. Shenkin HA. Acute subdural hematoma. *J Neurosurg* 1982; 57: 254-237.
7. Kao MC. Sedimentation level in chronic subdural hematoma visible on computerized tomography. *J Neurosurg* 1983; 58: 246-251.
8. Elsner H, Rigamonti D, Corradino G, Schlegel R, Joslyn J. Delayed traumatic intracerebral hematomas: "Spat Apoplexic". *J Neurosurg* 1990; 72: 813-815.
9. Chan KH, Mann KS, Yue CP, Fan YW, Cheung M. The significance of skull fracture in acute traumatic intracranial hematomas in adolescents. *J Neurosurg* 1990; 72: 189-194.
10. Gijn J, Dongen KJ, Vermeulen M, Hijdra A. Perimesencephalic hemorrhage: A nonaneurysmal and benign form of subarachnoid hemorrhage. *Neurology* 1985; 35: 493-497.
11. Lobato RD, Rivas JJ, Cordobes F, et al. Acute epidural chematoma: an analysis of factors influencing the outcome of patients undergoing surgery in coma. *J Neurosurg* 1988; 68: 48-57.