

AKCİĞER VE MALİGN MELANOMA

SOLAK, H. (1)

SOLAK, S. (2)

SOLAK, N. (3)

SOLAK, İ. (4)

YÜKSEK, T. (5)

ÖZKAN, F. (6)

Malign melanomalı hastalar genellikle, Dermatoloji ve Plâstik Cerrahi kliniklerinin vakalarıdır. Bu yazıda, sağ ayağında malign melanom olup, şiddetli öksürük, hemoptizi şikâyetleriyle bize müracaat eden, akciğere metastaz yapmış nadir görülen bir vaka takdim edilmiştir.

Patients with malignant melanoma are usually referred to Dermatology and Plastic Surgery Clinics. In this case a patient with malignant melanoma on the dorsal aspect of the right foot with diffused metastases to the lungs discussed. The patient complained of severe cough and hemoptysis.

Akciğerlerin malign melanomla ilişkisi, ilk planda metastaz yeri olmasındandır. Zira malign melanomun akciğerlerde metastaz sıklığı oldukça yüksek düzeydedir. Nitekim Delarue ve Laumonier (3) in Patolojik Anatomi kitabında akciğerin sekonder tümörleri bahsini yazan Roujeau'nun naklettiğine göre Willis'in yaptığı istatistikte, malign melanom %60 oranında akciğer metastazı yapmaktadır. Adı geçen istatistiğe göre, akciğerde en çok metastaz yapan tümörler, korioepitelioma, osteosarkomlar ve böbrek karsinomlarıdır. Bunlarda oran %75 i bulmaktadır. Malign melanom bunlardan sonra ikinci sırayı işgal etmektedir.

Akciğerin primer melanomlarından da söz edilmektedir. Cagle ve ar-

(1) S.Ü.T.F. Göğüs-Kalp-Damar Cerrahisi Anabilim Dalı Öğretim Üyesi

(2) E.Ü.T.F. Dermatoloji Anabilim Dalı Başkanı

(3) S.Ü.T.F. Göğüs-Kalp-Damar Cerrahisi Anabilim Dalı Araştırma Görevlisi

(4) E.Ü.T.F. Genel Cerrahi Anabilim Dalı Araştırma Görevlisi

(5) S.Ü.T.F. Göğüs-Kalp-Damar Cerrahisi Anabilim Dalı Öğretim Üyesi

(6) S.Ü.T.F. Göğüs-Kalp-Damar Cerrahisi Anabilim Dalı Araştırma Görevlisi

kadaşları, (1984 (2), kendilerinin inceleme imkânı buldukları bir vak'a nedeni ile, bu konuyu ele almışlar ve İngiliz literatüründe bu güne dek 9 vak'a bulabilmişlerdir. Ancak yazarlara göre bu vak'aların primer akciğer melanoması olduğu, hiç olmazsa bazılarında çok şüphelidir. Filhanka malign melanomda, ganglioner veya pulmoner, veya herhangi bir yerde metastaz meydana geldikten sonra, primer odakta spontan regresyon olabiliyor (Allen A. C. ve Stipz S.) (1). Bu itibarla, primer odak medikal gözlemden uzak kalmışsa, yalnızca hastanın ifadesi ile yetinmek kalıyor ki, konu bilimselliğini kaybediyor, veya bu bilimsellik zedeleniyor. Cagle ve arkadaşları (2) bütün bu güçlükleri müdrik olarak, kendi vak'alarını «primer akciğer melanomu» olarak kabul ediyorlar. Kaldı ki bu vak'a dahi şüpheden uzak değildir, zira hastanın ilk önce kendilerine gastrointestinal kanama ile başvurduğunu bildiriyorlar ve bunu hemoroidal kanama olarak kabul ediyorlar. Öte yandan hastanın kaybedilmesi üzerine yapılan otopside, ano - rektal kısımların otopsi bulgularından söz etmiyorlar.

Hülasa malign melanom akciğerler için primer bir tümör değil, metastatik bir neoplazmdır. Ancak unutmamak gerekir ki, biyolojinin kanunları istisnalardan zengindir.

Her ne olursa olsun, biz burada solunum sistemi ve akciğer belirtileri ile kliniğe başvuran akciğer metastazlı bir melanom malign vakası prezante ediyoruz.

VAK'A: R. A. 50 yaşında bir kadın hasta. 6 aydan beri devam eden öksürük, hemoptizi, kilo kaybı, göğüs ağrılarında yakınarak kliniğimize başvuruyor. Öksürük genellikle iritasyon öksürüğü tarzında olmakla beraber, bazan kirli balgamlı ve kanlı bir görünüm de tarif ediyor. Bazan balgasmız fakat fazla olmamakla beraber belirgin bir hemoptizi ile sonlanan öksürük akselerinden söz ediyor.

Klinikman genel görünümü itibariyle aktif ve bilinçli ise de, anemik ve bitkin bir hali var. Sistemik muayenesinde, sağ ayağında dorsal kısımda, 1 - 1,5 cm çapında, kısmen ülser ve dokunmakla kanamalı tümöral bir oluşum mevcut. Hastanın ifadesine göre bu lezyon 2 yıl evvel başlamış, bunun için gittiği hekimlerin verdiği topiklerden fayda görmemiş. Hastaya bu lezyon herhangi bir sübjektif yakınma vermediğinden, şimdilik hastanın bundan fazla bir şikâyeti yok. Ayrıca sağ inguinalde adenopati, sağ bacak ve gövdede, muhtelif kısımlarda deri altında, toplu iğne başından fındık büyüklüğüne kadar değişen çaplarda, normal deri renginde ve sertce kıvamda multipl ve dissemine nodoziteler saptanmıştır. Hatta saçlı deride dahi 2 adet aynı natürde nodozite tesbit edilmiştir. Akciğerlerde, her iki akciğerin solunuma iştirak ettiği, bazı kısımlarda

hafif submatite izlenimi alındığı, solunum seslerine ilâve olmuş nonspesifik seslerin duyulduğu hissedilmiştir. Kalp seslerinde herhangi bir patoloji tesbit edilememiştir. Sindirim sisteminde ağızda dişler noksan ve bakımsız. Dilin sağ kenarında oldukça geniş ve kenarları infiltrate ve sert bir ülserasyon dikkati çekmiştir. Bütün bunlar kendi ifadesine göre sağ ayak sırtındaki lezyondan sonra oluşmuş ve son 6 - 8 ay içerisinde ortaya çıkmış.

Gözler haricen normal ve santral sinir sistemi ile ilgili klinik belirti yok.

Karın muayenesinde karaciğer kosta kavsini 2 parmak geçmiş ve hafif ağrılı.

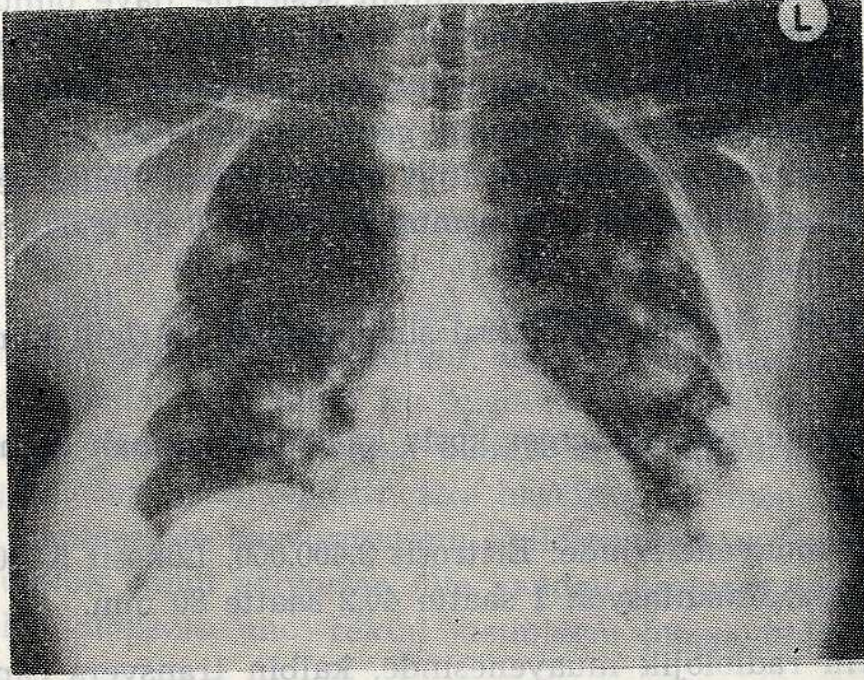
Laboratuar muayenelerinde: Eritrosit 2.400.000, Lökosit 5.000, formülde lenfosit %26, sedimentasyon 1 saatte 40,2 saatte 80 mm.

Akciğerlerin radiolojik muayenesinde, kalbin transvers çapı normal hudutlar içerisinde, her iki akciğer parankiminde 0,5 - 1,5 cm çaplarında, bazılarının hududu muntazam ve bazılarınıninki intizamsız, bir kısmı nekrotik karakterde nodüller saptanmıştır. Radiolojik tanı: Akciğerde multipl nodüler tümör metastazı (Grafik I).

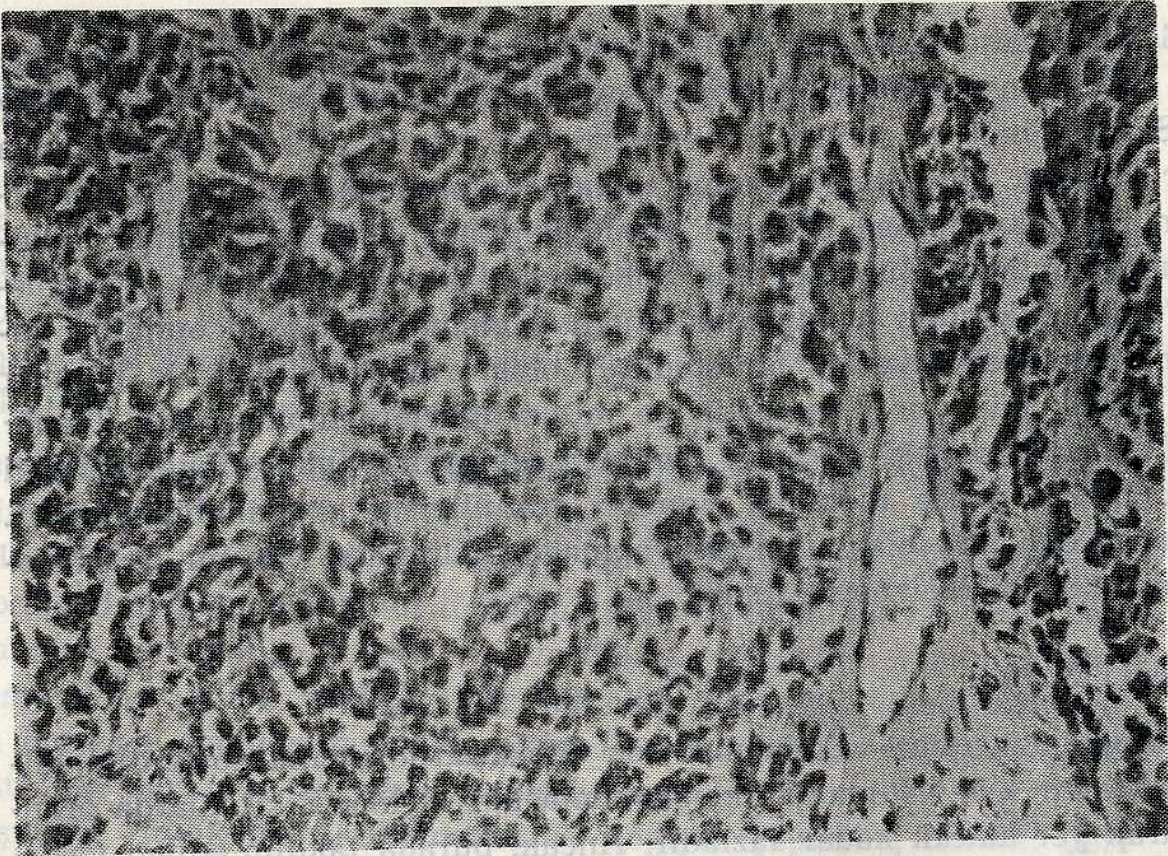
Sağ ayağının sırtındaki ilk lezyon olarak tarif ettiği oluşumdan yapılan biopsi materyalinin histopatolojik incelenmesinde (Prot. No: 668/84): Satıhta ince ve atrofik bir epiderma ve bunun altında hipodermaya kadar rahatca görülebilen derma sahası bulunmaktadır. Ancak epidermanın bazal kısmından itibaren bütün dermayı işgal eden tümör dokusu bulunmaktadır. Bu doku bağ dokusu şeritleri ile kısımlara ayrılmıştır. Tümör dokusunu teşkil eden hücreler bazan epitelial karakter göstererek alveoler bir strüktür oluşturmuştur. Bununla beraber genel olarak hücreler pleomorfik ve mitoz figürlerden zengindir. Tümörün alt kısımlarındaki hücreler füziform şekillidir. İyice dikkat edildiği zaman birkaç yerde melanin pigmenti granüllerine rastlanabilmektedir. Buralarda dahi alveoler strüktür yapmağa eğilimlidir (Resim I). Histopatolojik teşhis: Mélanome malin.

TARTIŞMA :

Malign melanoma vakalarının son zamanlarda artma gösterdiği bildirilmektedir (4, 5). Bunların akciğer metastazları klâsik kitaplarda oransal olarak yer alacak kadar fazladır. Ancak, burada takdim edilen vak'a, özellikle Göğüs Cerrahisi dalı açısından enteresandır. Melanom vakalarının hemen hepsi, dermatoloji ve plâstik cerrahi klinikleri ile onkoloji merkezlerine başvururlar. Hemoptizi ve diğer solunum sistemi yakınma-



Grafi I: P. A. Akciğer grafisinde, akciğerlerde bilateral multipl nodüler tümör metastazları.



Resim I: Aynı vak'anın ayağından alınan biopsinin histopatolojik görünümü (Malign Melanoma)

ları ile hasta kliniğimize müracaat etmiş ve derideki, gerek primer odağın ve gerekse metastazların amelanik olması nedeni ile özellik göstermiştir. Burada tanı kesin olarak deri biopsisi ile konmuştur. Ondan sonra vak'a, «dissemine olmuş ve bu arada akciğer metastazları sebebiyle ön planda solunum sistemi belirtileri gösteren bir malign melanoma vak'ası» olarak kabul edilmiştir. Bu vak'a münasebetiyle, akciğerin primer malign melanomları hakkında literatür araştırma yapılmış ve bu konudaki en son literatür incelenerek kritiği yapılmıştır. Sonunda, akciğerlerde primer malign melanom bulnabileceği, fakat tanı ve kabul etme şartlarının çok ağır olduğuna işaret edilmiştir.

KAYNAKLAR :

- 1 - Allen A. C., Spitz S.: *Malignant melanoma: A clinicopathological analysis of the criteria for diagnosis and prognosis. Cancer* 1953, 6 : 1 - 45.
- 2 - Cagle Ph. and all. - *Pulmonary Melanoma (Primary vs Metastatic)*, *Chest*, 85, 1, 1984, 125 - 126.
- 3 - Delarue J. et Laumonier R. - *Anatomie Pathologique (Ed. Méd. Flamm. Paris)*, 1969, (XVII. - *Cancers Broncho - pulmonaires Secondaires. Par J. Roupeau*).
- 4 - Huriez Cl., et coll. - *Problème de diagnostic et de traitement soulevés par une série de 34 naevocarcinomes. Bull. Soc. Derm. Syph.*, 1962, 326 - 330.
- 5 - Kresbach H. - *Untersuchungs und Behand lung sergebnisse beim melanomalignom. Zeitschrift für Haut - und Gesch.* 1965, 38, 11, 388 - 398.