

MALİGN HEMANJİOPERİSİTOMA (Bir Vaka Nedeniyle)

Dr. Ahmet KAYA *, Dr. Nuri A. SEZER **, Dr. Laika KARABULUT *, Dr. Fatih TUNCEL *

* S.Ü.T.F. İç Hastalıkları Kliniği, ** Nükleer Tıp Uzmanı

ÖZET

Hemanjioperisitoma nadir görülen benign vasküler tümörler arasında yer almasına karşın malign karakter de gösterebilir.

Yaklaşık bir yıldan fazla yakınması olan ve yaygın organ metastazları ile başvuran 20 yaşında malign hemanjioperisitoma tanısı alan vaka tümörün az görülmesi nedeniyle takdim edilmiştir.

Anahtar Kelimeler: Hemanjioperisitoma.

SUMMARY

Malign Hemangiopericytoma (A case report)

Although benign vascular tumors are rarely seen, hemangiopericytoma can also show malignant character.

A malignant hemangiopericytoma case of a 20 years old patient who had a history about more than one year and widespread organ metastases was presented because of rare occurrence of the tumor.

Key Words: Hemangiopericytoma.

GİRİŞ

İlk kez 1942 yılında Stout ve Murray tarafından tanımlanan hemanjioperisitoma perisitlerden kaynaklandığı kabul edilen vasküler bir tümördür (1,2).

Erişkinlerde görülebildiği gibi çocukluk çağında da karşımıza çıkabilir. Ayrıca çocukluk çağında görülen konjenital hemanjioperisitoma vakaları da bildirilmiştir (3,4).

Özellikle yumuşak dokuda yerleşen tümör benign seyirli olmasına karşın bir kısmı malign özellik gösterebilmektedir.

Yapılan çeşitli çalışma verilerine göre, tümörün infiltratif büyümesi %15-30, lenfojen ve hematojen yolla yaptığı uzak organ metastazları ise %11-57 olarak bildirilmektedir (5).

VAKA TAKDİMİ

A.İ., 20 yaşında, evli, bir çocuklu ev kadını. Halsizlik, kilo kaybı, nefes darlığı, yaygın vücut ağrıları, göğüste yara, idrarın az ve kırmızı, büyük abdestin beyaz gelmesi yakınmalarıyla başvuran hasta, yaklaşık 14 ay öncesine kadar hiçbir yakınması olmadığını belirtmekte. Daha sonra sağ uyluk üst

kısımında aniden şiddetli ağrı ve arkasından şişliğin belirgin hale gelmesi üzerine hekime başvurarak ismini bilmediği ilaçları kullandığını ancak bunlardan herhangi bir yarar sağlayamaması üzerine, bir başka doktora giderek ameliyat olduğu ve "kemikten alınan parçanın temiz" geldiğini bildiren hastamız; ameliyat olduğu bacakta ağrının dayanılmaz boyutlara ulaşması ve göğüste yara oluşması, idrarın kırmızı, büyük abdestin beyaz gelmesi, tüm vücudun sararması üzerine kliniğimize tetkik ve tedavi için yatırıldı.

Öz ve soy geçmişinde belirgin bir özellik saptanamadı.

Sorularına yerinde ve zamanında cevap veriyor. Uyku, iştah miksiyon ve defekasyon azalmış.

Fizik Muayenede, kan basıncı 100/80 mmHg, ateş 36.5 derece, Nabız 108/dk. ritmik, solunum sayısı 30/dk., zayıf görünümde. Cilt ve skleralar ikterik, sağ servikal ve sol aksiller bölgede 0.5 cm boyutlarında, orta sertlikte ağrısız lenfadenopati mevcut. Sternum üzerinde 4x8 cm büyüklüğünde kolaylıkla kanayan ülser lezyon saptandı. Akciğerlerde dinlenmekle kaidelerde solunum sesleri alınmıyor,

Haberleşme Adresi: Dr. Ahmet KAYA S.Ü.T.F. İç Hastalıkları Kliniği Öğretim Üyesi KONYA

perküsyonunda matite mevcut. Kalp sesleri derinden gelmekte, ek ses, üfürüm yok. Batın bombe, karaciğer kot kavsinin 12 cm geçmekte, epigastriumu doldurmuş, keskin kenarlı, ağırlı, üzeri pürütlü. Dalak ele gelmiyor. Perküsyonunda batında açıklığı yukarıya bakan matite saptandı. Sağ inguinal bölgede eski kesi izi, sağ uylukta bölgesel ödem gözlemlendi.

Laboratuvar Bulguları: Eritrosit $3.100.000/mm^3$, lokosit $7600/mm^3$, Htc %31, sedimantasyon yarım saatte 20, bir saatte 50 mm, periferik yaymada eritrositler normositer, normakrom özellikte, trombositler yeterli, parçalı %76, eosinofil %2, lenfosit %22 olarak bulundu. Açlık kan şekeri %90 mg, BUN %17 mg (N.7-23 %mg), kreatinin %1.7 ml (N.0.6-1.5 %mg), SGOT 82 ÜK (N.8-40 ÜK). SGPT 52 ÜK (N.5-35 ÜK), total protein %6.7 gm, alb. %2.8 gm, glo. %3.9 gm, alklen fosfotaz 18.19 BLÜ (N.0.8-2.3 BLÜ) Total Bilirubin %4.8 mg, direkt bilirubin %3.8 mg. Gaitada sterkobilinojen menfi. idrarda bilirubin artmış, ürobilinojen menfi olarak değerlendirildi.

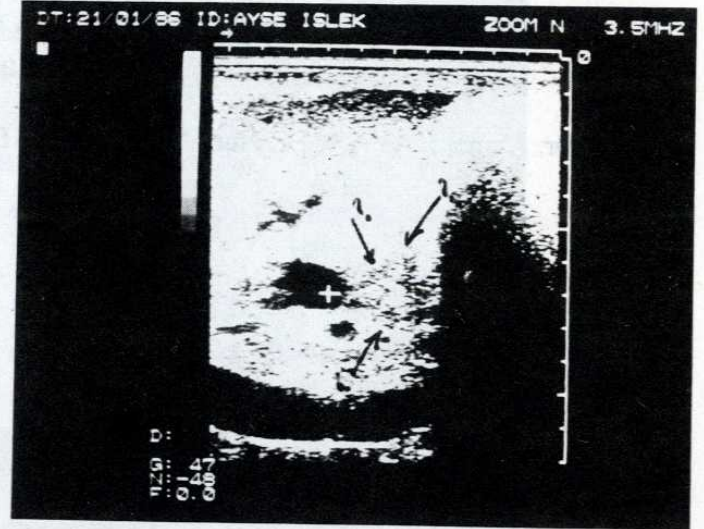
EKG: Düşük voltaj ve yaygın T negatifliği hakim. Teleradyografide her iki sinüs kapalı.

Ekokardiyografik incelemede az miktarda perikardiyal efüzyon saptandı.

Batın parasentez mayisinin dansitesi 1018, protein +++ , kültürde üreme yok.

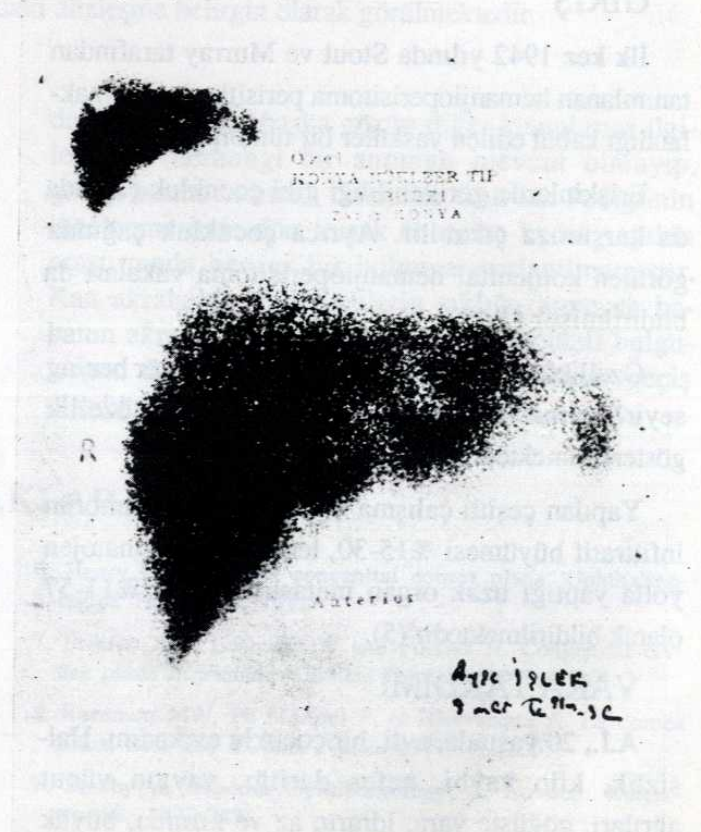
Batın ultrasonografisinde, karaciğer ekosu heterojen, karaciğer içi ve dışı safra yolları geniş, koledok takip edildiğinde distalinde 11 mm büyüklüğünde, heterojen ekolu, çevresinde ekolusent sınır içeren bir kitle imajı alınmıştır. Pankreas normal lokalizasyonda, ekosu artmış ve heterojen olup, başın ön kısmında tüberkülasyon yapan, muntazama yakın sınırlı 25 mm çapında bir kitle imajı alınmıştır. Batında serbest asit görünümü dikkati çekmiş, her iki böbrek ekosu artmış (ödem), ayrıca yer kaplayan oluşum saptanamamıştır. Overler normalden büyük olarak değerlendirilmiştir (Resim-1)

Hastaya 5 mCi Tc 99 m sülfür kolloid verildikten sonra yapılan karaciğer ve dalak sintigrafisinde; Karaciğer ileri derecede büyük, aktivite tutulumunun



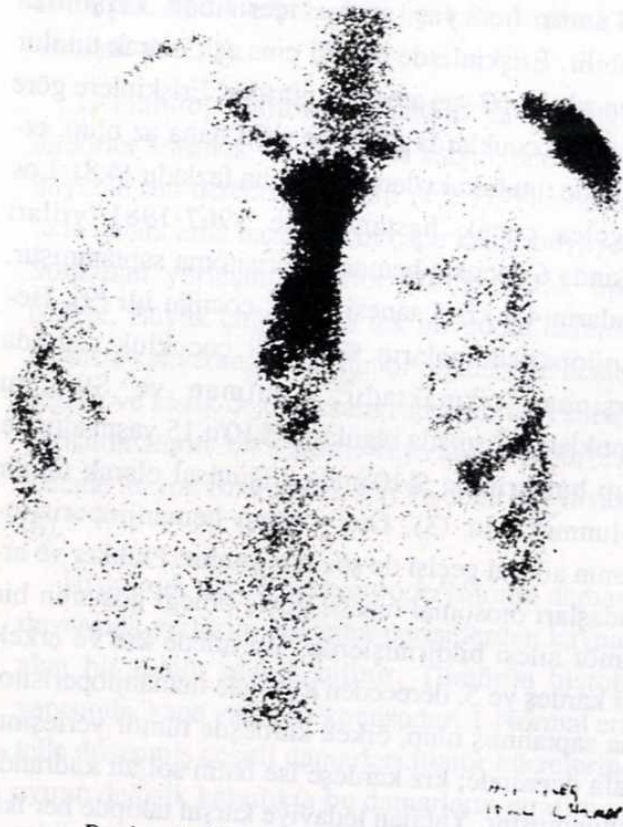Resim 1: Batın ultrasonu

heterojen olduğu görülmüş, karaciğer dışı organlarda, vertebra ve kostalarda tutulum gözlemlenmiş, dalakta da aktivite tutulumu artmış, difektif alan gözlenmemiştir (Resim 2).



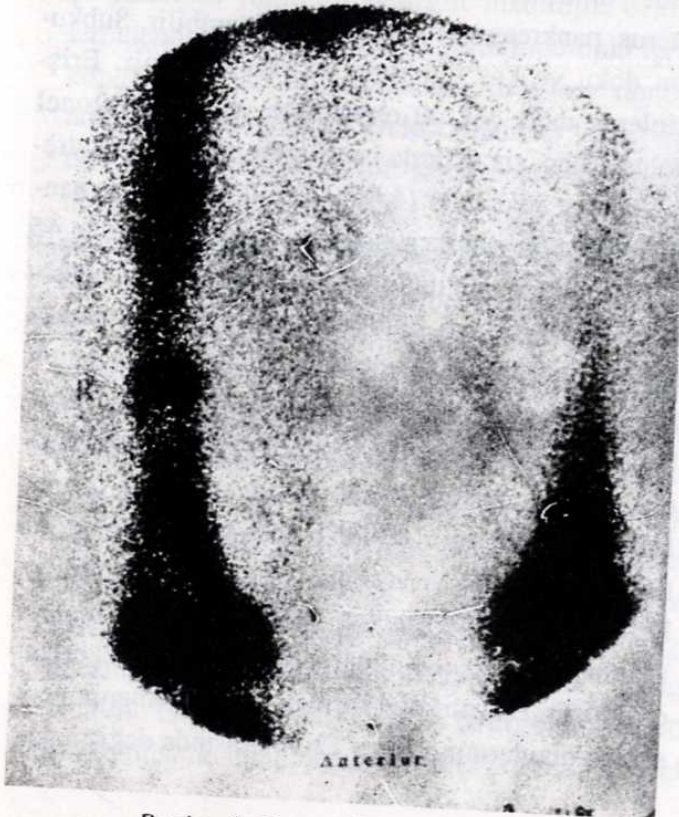
Resim 2: Karaciğer ve dalak sintigrafisi

Hastaya 15 mCi Tc 99m MDP verildikten sonra yapılan tüm vücut kemikleri sintigrafisinde; Sternum ile sağ femurda multipl anaktif (litik) alanlar gözlemlenmiştir. L3-L4 arasında, manibrium sterni

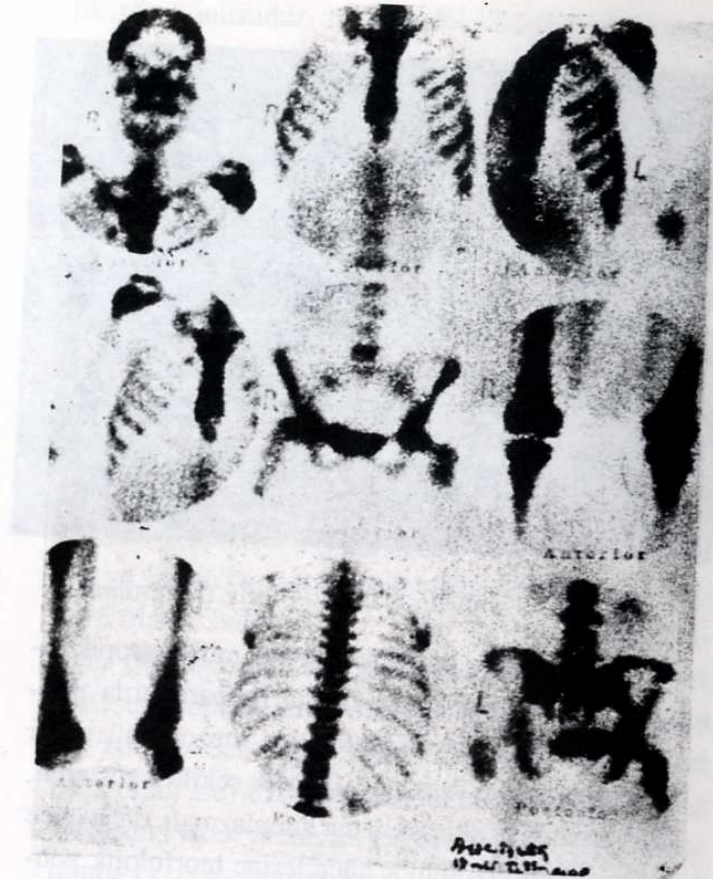


Resim 3: Göğüs Kemik Sintigrafisi

dışında ve sağında, kafatasının sağında çevreye göre yüksek aktivite tutulumları gözlenmiştir. Tüm vücut kemik sintigrafileri Resim III, IV ve V'de



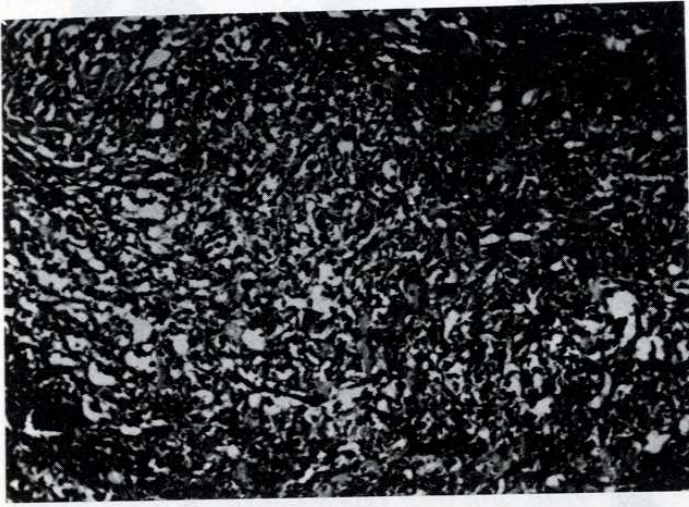
Resim 4: Femur Sintigrafisi.



Resim 5: Tüm Vücut Kemik Sintigrafisi.

görülmektedir. Bu çalışmalardan sonra: 1-Koledok alt ucu obstrüksiyonu (Pankreas başı Ca ?), 2- Pankreas dışı malignite ve 3- Yaygın kemik metastazları düşünülmüştür.

Hastaya Pektoral adele ve sternum üzerindeki ülserden yapılan biopsi sonucu: Deri ve pektoral kasta yapılan biyopsi materyalinin incelenmesinde, hücre yapısı benzer, ancak genel olarak pektoral kasta daha iyi diferansiye alanlar gösteren tümör dokusu bulunmaktadır. Tümör hücreleri orta boyda, yuvarlak ya da fusiform şekilli, kromatinden zengin çekirdeklere ve dar sitoplazmalara sahip atipik hücreler olup, bağ dokusu stroması içerisinde kitleler oluşturmuş, yer yer diffuz üreyiş göstermektedir. Deri, deri altı dokusu bu tümör ile infiltre olup, ülserasyona neden olmuştur. Özellikle pektoral kasta alınan parçalarda belirgin olmak üzere malign hemanjioperisitoma görünümü mevcuttur. Bu diferansiyasyona bakılarak vaka malign hemanjioperisitoma kabul edilebilir (Patolog Dr. A. Başöz). Resim VI'da hastanın biopsi sonucu mikroskopisi görülmektedir.



Resim 6: Tümörün Histopatolojik Görünümü.

Yapılan batın ponksiyon mayii mikroskopik incelemesinde; incelenen yayma preparatlarda polimorflar, eritrositler ve lenfositler, mezotel hücreleri içeren bir zemin üzerinde, değişik şekiller gösteren, hiperkromatik çekirdekli, dar sitoplazmalı, daha önce biopside görülen tümör hücrelerine morfolojik yönden benzer atipik tümör hücrelerinin oluşturdukları küçük kümeler - görülmektedir (Patolog Dr. A. Başöz).

Hastanın klinik takibi sırasında genel durum gittikçe bozuldu, belirgin kalb yetmezliği ortaya çıktı ve tüm ısrarlara karşın ailesinin isteğiyle taburcu edildi.

TARTIŞMA

Staut'a göre maling vasküler tümörler histolojik olarak intimal endotelial kökenli malign hemanjiyotelioma ve adventisiyal perivasküler perisitlerden gelişen hemanjioperisitoma olarak başlıca iki ana gruba ayrılır (4). Hemanjioperisitoma ilk kez Stout ve Murray tarafından 1942 yılında Zimmermann'ın perisitlerinden kaynağını alan kapillerin etrafında santrifugal ve radier tarzda yerleşen iğ şeklinde fusiform hücrelerden meydana gelmiş vasküler bir tümör olarak tanımlanmıştır (2,6,7). Literatür tarandığında hemanjioperisitoma olarak yaklaşık 400 olgu bildirilmesine karşın tümörün daha sık bulunduğu kabul edilmektedir. Örneğin ağrısız gövde ve ekstremitelerde yavaş büyüyen oluşumların hiç olmazsa bir

kısmı hemanjioperisitomadır (5).

Tümör her yaş grubu içerisinde karşımıza çıkabilir. Erişkinlerde her iki cins eşit olarak tutulur ve en sık 40-60 yaş arasında görülür. Erişkinlere göre tümörün çocuklarda görülme riski daha az olup, erkeklerde tutulum kızlara göre daha fazladır (4,8). Los Angeles çocuk hastanesinde 1967-1981 yılları arasında 6 çocukta hemanjioperisitoma saptanmıştır. Bunların 4'ü kız 1 tanesi erkek çocuğu idi (9). Hemanjioperisitomaların %10-15'i çocukluk çağında karşımıza çıkmaktadır. Kaufman ve Stout'un yaptıkları çalışmada olguların %10'u 15 yaşın altında olup bunların da %10'unda doğumsal olarak tümör bulunmaktadır (3). Öte yandan hemanjioperisitomanın ailesel geçişi de söz konusudur. Plukker ve arkadaşları otosomal resesif geçiş örneği gösteren bir tümör ailesi bildirmişlerdir. Bu ailede kız ve erkek iki kardeş ve 5. dereceden kuzende hemanjioperisitoma saptanmış olup, erkek kardeşde tümör yerleşimi kafa derisinde; kız kardeşe ise batın sol alt kadranda bulunmuştur. Yapılan tedaviye karşın takipde her ikisinde de nüks ve metastaz izlenmiştir (4).

Hemanjioperisitoma daha çok yumuşak dokularda yerleşim göstermektedir. Tümör baş-boyun, ekstremitelerin kas, fascia, subkutan doku ve nadiren cilt gibi yumuşak dokularında, retroperitoneal bölge, uterus, pankreas ve meninklerde oturabilir. Subkutan doku ve kas tutulumu sıklıkla gözlenir. Erişkinlerde daha çok alt ekstremiteler ve retroperitoneal bölgelerden, çocuklarda ise baş-boyun ve alt ekstremitelerden köken alır (4,6,7). Kemik kökenli hemanjioperisitoma oldukça nadirdir. Şimdiye kadar 45 primer kemik tutulumlu hemanjioperisitoma olgusu bildirilmiştir. Mayo klinikde yapılan bir çalışmada 8452 primer kemik tümörünün 7'sinde primer kemik kökenli hemanjioperisitoma saptanmış olup bunların büyük bir kısmı pelvis ve alt ekstremiteler yerleşimli olarak bulunmuştur. Mayo klinik serisinde primer kemik tümörlerinin %0.80'i, malign primer kemik tümörlerinin %0.1'i vasküler primer kemik tümörlerinin %4.7'si ve malign vasküler kemik tümörlerinin %11'i hemanjioperisitoma olarak değerlendirilmiştir. Bu çalışmada primer kemik hemanjioperisitoma olgularının yaşları 12-90 arasında değişmekte

olup, tümör en sık 40-50 yaşları arasında saptanmıştır. Kadın-erkek oranı ise 1.8'e 1 olarak belirtilmiştir (10,11).

Hemanjioperisitoma, genelde yavaş büyüyen tümörler arasında yer almasına karşın, bazı olgularda büyüme son derecede hızlıdır (1,2,7). Tümör genellikle küçük ama bazen 8 cm çapa kadar büyüyebilir. Subkutan yerleşimli tümör klinik olarak lipoma benzer. Büyük çoğunlukla tek bir nodül halindedir. Kırmızı-kahverengi olan tümör dokusunda hemoraji, nekroz ve kistik dejeneresans saptanabilir. Hemanjioperisitomaların 3/4'ü sınırlı veya kapsüllüdür(2,6,7). Kutane lezyon ise kırmızı, sert ve çoğu kez invazedir (6).

Histolojik olarak hemanjioperisitoma damar dışı duvarında yerleşim gösteren perisitlerden kaynağını alan bir tümör olarak bilinir. Tümörün histolojik yapısında 3 ana yapı söz konusudur: 1-Normal endotelle döşenmiş çeşitli damarları tümör hücrelerinden ayıran değişik kalınlıkta bu damarların etrafını yaka şeklinde saran bağ dokusu, 2- Proliferasyon gösteren parankimal hücrelerin şüpheli veya belirgin olduğu kabul edilen damarların konnektif bağ dokusu tarafından spiral şekilde sarılması, 3- Retikülün özellik gösteren fibrillerin hücre gruplarını ya da hücreyi çevrelemesi tümörün belirgin histolojik özelliklerindedir. Bu tablonun bazı yerlerinde lipid içeren köpük hücreleri bulunmaktadır. Böylece tümörde normal bazal membran, endotel hücreler ve kapillerden oluşan vasküler bir komponent ile gerçek büyümeyi sağlayan selüler bir komponent göze çarpmaktadır (3,8). Tümör hücreleri iğ şeklinde olup trikrom boyalarla myofibril saptanmaz. Damar endotel hücrelerinden gümüş boyaması ile bazal membran olmaması ile ayrılır. Bir çok dallanmış damar yapıları geyik boynuzu manzarası gösterirler. Tümör histolojik olarak benign, borderline malign ve malign olarak ayrılır. Benign tümörler iyi diferansiye, mitotik aktivitesi az, retikülün ve kollejen fibrillerin üniform dağılımı belirgindir. İnvazyon, vasküler patern ve iğ şeklinde perisit yoktur. Borderline malign hemanjioperisitomada tümör fazla selüler; malign tümörde ise mitoz sık, anaplazi belirgindir. Tümör morfolojisi ile tümör agresivitesi arasında paralel-

lik söz konusudur. Nekroz, hemoraji, artmış selülarite ve yüksek mitotik indeks tümör agresivitesi lehine alınmalıdır (1,2,12).

Hemanjioperisitoma lokal agresivite, uzak metastazlar ve nüksler ile malign bir klinik sergilemektedir. Doğumsal hemanjioperisitoma genelde benign özellik gösterse de malignite insidensi geç çocukluk ve erişkinlerde fazladır. Öte yandan tümör meningeal yerleşimli ise pratikman malign kabul edilmelidir. Meningeal yerleşimde %80 nüks, %23 metastaz söz konusudur. Meningeal yerleşim dışında gelişen hemanjioperisitomalarda nüks ve metastaz oranı çeşitli çalışma gruplarında farklılık göstermektedir. Enzinger ve Smith'in yaptığı çalışmada metastaz olasılığı %15 olarak bulunmuştur. Stout ise hemanjioperisitoma olgularının %11.7'sinde hızlı büyüme ve uzak metastaz saptamıştır. Metastaz gelişmesi ortalama 1.5 yılda olmaktadır. Cerrahi tedaviden sonra lokal nüks oranı ise %20-50 arasında bildirilmiştir. Lokal rekürrens uzak metastaz habercisidir ve genellikle tümör eksizyonundan 5 yıl ya da daha sonra lokal nüks karşımıza çıkmaktadır. Metastazlar hematogen ve lenfogen yolla ve sıklıkla akciğer (%50), karaciğer ve daha az olmak kaydıyla kemik, pankreas, böbrek, tiroid, adrenal bez ve mediasten gibi diğer bölgelere olabilir (3,5,13).

Klinik olarak subkutane hemanjioperisitoma çoğu kez lipoma benzer. Primer kemik tümöründe ağrı, nadiren patolojik kırık ve nörolojik belirtiler olabilir. Röntgende osteolitik kemik destrüksiyonu, periostal yeni kemik oluşumları, radyonüklid çalışmada ise soğuk alanlar görüntülenbilir. Özetle hemanjioperisitomada klinik ve radyolojik bulgular nonspesifiktir (11).

Hemanjioperisitoma; glomus tümörü, infantil fibrosarkoma, malign fibro-histiositoma, malign schwannoma, anjioblastik meningioma, sinovyal sarkoma, yüksek vaskülarite gösteren leiomyosarkoma ve mezenşimal kondrosarkoma ile ayırıcı tanıya gidilmelidir. Histolojik olarak ayırıcı tanı her zaman kolay değildir, bazen elektronmikroskopik çalışma gerekebilir (2,8,13).

Seçilecek tedavi mümkünse lokal rezeksiyondur. Radikal cerrahi yöntemler bazen gerekebilir. Cerra-

hidden sonra %20-50 arasında lokal nüks olabilir. Kemoterapi denenebilir. Adriamisin tek başına ya da diğer antimitotiklerle kombine uygulanabilir ve bu tedaviden yüksek başarı sağlandığı belirtilmiştir. Tümör genellikle radyoresistandır. Fakat bazı çalışma grupları radyoterapinin faydalı olduğunu savunmaktadırlar. Uzak metastaz yapmış olgularda 5 yıl içinde mortalite %50 civarındadır (1,5,12,13,14).

Takdim ettiğimiz olgumuzda primer kaynağı bulamadık. Ama yaklaşık 1.5 yıl içerisinde metastazların ortaya çıkmasını ve ilk yakınmaların uyluk üst

kısından başlaması göz önüne alınırsa, primer odağın uyluk olduğu kabul edilebilir. Hangi dokudan kaynaklandığını söylemek elimizdeki verilerle elbette olası değildir. Ultrason ve sintigrafi sonuçlarına göre yaygın kemik, karaciğer, pankreas metastazları bulunduğunu söyleyebiliriz. Hastanın geçmişi göz önüne alınarak sternum üzeri deri ve deri altı, pektoral adale metastazlarından da bahsedilebilir. Ayrıca batın mayiinde atipik hücreler belirlenmiştir. Perikardiyal ve plevral effüzyonun incelenmesi hastanın direnç göstermesi yüzünden yapılamadığı için bu bölgelerde metastaz olup olmadığını ortaya koyamadık.

KAYNAKLAR

1. Hajdu SI. Pathology of soft tissue tumors. Philadelphia: Lea & Febiger, 1979: 384-397.
2. Robins SL, Cotran R, Kumar V. Pathologic basis of disease. 3 ed. Philadelphia: WB Saunders, 1984: 543.
3. Kauffman SL, Stout AP. Hemangiopericytoma in children. Cancer 1960; 13: 695-710.
4. Plukker JT, Koops SH, Molenaar I, et al. Malignant hemangiopericytoma in three kindred member of one family. Cancer 1988; 61: 841-845.
5. Backwinkel KD, Diddoms JA. Hemangiopericytoma: Report of a case and comprehensive review of the literature. Cancer 1970; 4:896-901.
6. Lever FW, Schamburg-Level G. Histopathology of the skin. 6 th ed. Philadelphia: J.B. Lippincott, 1983; 635-636.
7. Rosai J. Ackerman's surgical pathology. vol 2.7 th ed. St. Louis: The C.V. Mosby, 1989: 1582-1584.
8. Lattes R. Tumors of the tissues. In: Atlas of tumor pathology. Armed forces Institute of pathology. Washington D.C, 1982: 79-81.
9. Atkinson JB, Mahour GH, Isaacs II, Ortega AJ. Hemangiopericytoma in infants and children: A report of six patients. Am J Surg 1984; 148: 372-374.
10. Dahlin DC. Bone tumors: General aspect and data on 8452 cases, ed. 4. Springfield. Illinois: Charles C. Thomas, 1986: 394-405.
11. Tang SHJ, Gold HR, Joseph MM, Eckardt J. Hemangiopericytoma of bone. Cancer 1988; 62: 848-859.
12. Enzinger FM, Smith BII. Hemangiopericytoma: An analysis of 106 cases. Hum Pathol 1976; 7: 61-82.
13. Tanabe SI, Soeda S, Mukia T, et al. A case report of pancreatic metastasis of an intracranial angioblastic meningioma and a review of metastatic tumor of the pancreas. J Surg Oncol 1984; 26: 63-68.
14. Morris DM, Vuthiganon C, Chang P, et al. Adriamycin in the management of malignant hemangiopericytoma. Am J Surg 1981; 47: 441-446.