

## MANDİBULA REKONSTRÜKSİYONU

Dr. Bedri ÖZER, Dr. Ziya CENİK, Dr. Levent SOLEY, Dr. Hasan UĞUR, Dr. Ersin BULUN  
S.Ü.T.F. KBB Anabilim Dalı

### ÖZET

*Mandibula kemik defekti rekonstrüksiyonunda karşılaşılan en önemli problem kullanılan materyalin reddedilmesidir.*

*Bugüne değin alloplastik rekonstrüksiyon, serbest vaskülarize greft, osteomiyokütanöz greft ve partiküle kemik greft uygulaması şeklinde pekçok teknik tarif edilmiştir.*

*Bu makalede trafik kazası sonucu multipl maksillofasyal fraktür ile birlikte mandibulanın kemik doku kaybı ile karakterize fraktürü olan bir hastaya uyguladığımız serbest kostal greft ile rekonstrüksiyon tekniği tarif edilmiş ve diğer teknikler literatür verileri ile birlikte gözden geçirilmiştir.*

*Anahtar Kelimeler: Mandibula defekti, defekt rekonstrüksiyonu.*

### SUMMARY

#### *Mandibular Reconstruction*

*The most important problem with the reconstruction of mandibular defect is the rejection of the material used.*

*Up to date, various methods such as alloplastic reconstruction, free vascularized flaps, osteomyocutanöz flap and particle osseous graft have been described.*

*In this article we presented a patient who had multiple maxillofacial fractures and osseous tissue loss in mandible due to an accident that we have used reconstruction with free costal graft for the defect of mandibular fractures and other techniques have been reviewed in literature.*

*Key Words: Mandibular defect, reconstruction of mandibular defect.*

### GİRİŞ

Maksilla ve mandibula oral kavitenin hacmini ve sınırlarını belirleyen esas anatomik yapılardır. Bu çatının alt yarımını oluşturan mandibula, mobil yapısı ve onun sonucu ileri fonksiyonel kapasitesi nedeniyle maksilladan farklı bir özellik gösterir.

Günümüz teknolojisindeki hızlı gelişimle birlikte artan trafik kazalarının, spor kazalarının, ev kazaları ve ateşli silah yaralanmalarının sonucu olarak gittikçe artan miktar ve ağırlıkta yaralanma ve ölümler görülmektedir. Travmanın şekline göre değişen oranlarda maksillofasyal yaralanmalar meydana gelmektedir. Bu konuda yapılan pek çok araştırmada maksillofasyal fraktürlerde en önemli etyolojik faktörün trafik kazaları olduğu gösterilmiştir, (1,2,3,4). Diğer etyolojik nedenler değişen oranlarıyla düşme, kavgaya yada ileri endüstri toplumlarında iş kazalarıdır (3, 5, 6, 7, 8).

Etyolojik nedenlerin yaş gruplarına göre dağılımına bakıldığında; çocuk yaşlarda düşmeye,

genç erişkinlerde trafik ve endüstriyel kazalara, dövülme ve ateşli silah yaralanmalarına bağlı olduğu görülmektedir. Daha ileri yaş erişkinlerde mandibula korpusunda incelme, kemik kortekste kalınlaşma ve ilerleyen osteoporozaya bağlı olarak künt travmaların sonucunda meydana gelmektedir. Primer yada metastatik tümörlere bağlı patolojik kırıklara hemen her yaşta ancak nadiren rastlanmaktadır.

Mandibula fraktürleri tüm maksillofasyal fraktürlerin yaklaşık 1/3 ünü oluşturmaktadır ve nazal fraktürler bir tarafa bırakılırsa maksillofasyal bölgenin en sık görülen fraktürüdür.

Mandibula fraktürlerinde tedaviye yönelik pekçok teknik tarif edilmiştir. Ancak seçilen teknik hangisi olursa olsun amaç; oklüzyonun tam ve yeterli derecede tesisi, anatomik bütünlüğün sağlanması, fragmanların immobilizasyonu, muhtemel enfeksiyon riskinin en azda tutulması ve tedaviden sonra fonksiyonel kapasitenin yeniden sağlanması olmalıdır. Ancak bu başarıda fraktürün tipi, dişlerin durumu ve



hastanın yaşının olduğu kadar cerrahi yaklaşım şeklinin ve kişisel yeteneğin önemli rolü vardır.

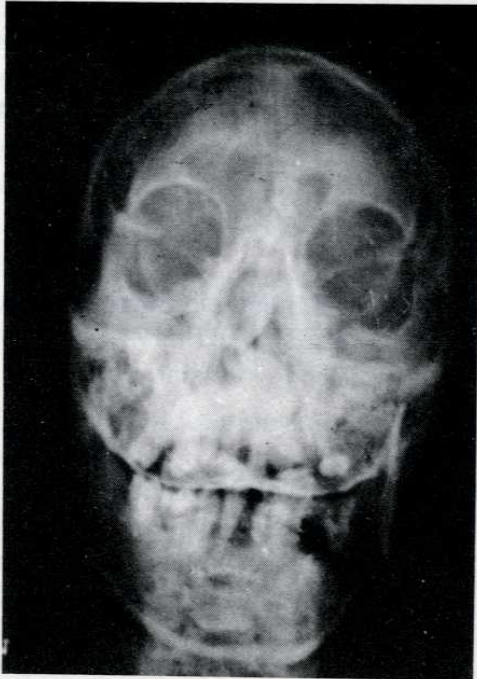
Bu makalede trafik kazası sonucu kemik doku kaybı ile karakterize mandibula fraktürü olan bir hastamıza uyguladığımız serbest kostal kemik greft tekniği anlatılmış, diğer greft uygulama teknikleri gözden geçirilmiştir.

### VAKA TAKDİMİ

L.S. 47 yaşında erkek hasta 31.5.1990 tarihinde geçirmiş olduğu trafik kazası nedeniyle S.Ü. Tıp Fakültesi Hastahanesi Acil Servisine getirildi. Hastanın yapılan ilk muayenesinde yüzde yumuşak dokuyu içeren cilt ve ciltaltı dokulara ait değişik boy ve derinlikte kesiler, özellikle sol yanakta ağız içi bukkal mukozayı da içine alacak derinlikte parçalı kesi tesbit edildi. Hastanın genel durumu ve kesileri nedeniyle solunum güclüğü geliştiğinden solunumun düzenlenmesi ve aspirasyonun önlenmesi amacıyla trakeotomi açıldı.

Çektirilen direkt radyogramlarda solda zigomatik arkusta tripot fraktür, sol maksiller sinüs ön duvarında ve üst alveolar arkusta yaygın çok parçalı fraktür, ve solda mandibula korpusunda 3 cm. boyunda kemik doku kaybı ile karakterize parçalı fraktür izlendi (Resim 1).

Hasta genel endotrakeal entubasyon anestezisi

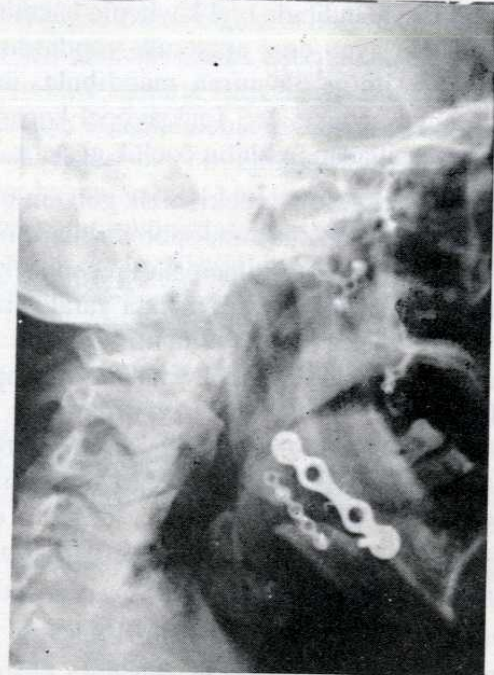

Resim 1: Hastanın preoperatif ön-arka direkt kraniyografisi

altında ameliyata alındı. Zigomadaki fraktür üç adet mini plak yardımı ile repoze ve tesbit edildi. Sol maksilla ön duvar ve üst alveolar arkustaki kemik sekestrel temizlendi. Maksiller sinüs tabanında kısmen sağlam fragmanlar zigomaya ve kontrateral maksilla yarımına miniplak yardımı ile tesbit edildi. Solda mandibula korpusdaki 3 cm. lik kemik doku kaybı ile karakterize korpus distal fragman kenarları debride edildikten sonra hastanın sağ hamitoraks 5. kostasından midaksiller hat hizasında 4 cm. lik bir kemik parça otogreft olarak kullanılmak üzere interkostal arter, ven, sinir ve plevra korunarak çıkartıldı. Bu kemik greft mandibuladaki boşluğa göre şekillendirilerek defekti tamamlayacak tarzda yerleştirildi ve mandibula fragman kenarlarına miniplak yardımı ile tesbit edildi.

Hastaya postoperatif dönemde 10 gün süreyle elastik bandaj ile eksternal bimaksiller tesbit yapılarak sıvı diyet antibiotik ve antievlamatuvar tedavi verildi.

Hastanın 1. ve 3. ayda yapılan kontrol muayenelerinde geçirdiği operasyonla ilgili herhangi bir şikayetin olmadığı görüldü. Çektirilen kontrol grafilerinde uygulanan greftin ve plakların fonksiyonel olduğu tesbit edildi. Hasta 3. ayda alt ve üst çeneye diş protez tatbiki amacıyla Diş Hekimliği protez servisine sevk edildi (Resim 2).



Resim 2: Hastanın postoperatif lateral direkt kraniyografisi



## TARTIŞMA

Gerek travma, gerekse tümöral rezeksiyonları takiben meydana gelen mandibula kemik doku kaybı hastalar açısından hem fonksiyon, hem de estetik yönden önemli bir sorundur.

Hastaların çiğneme, yutma ve artikülasyon gibi fonksiyonlarında değişik derecede bozulma olmaktadır. Bu nedenle meydana gelen defektin rekonstrüksiyonu oldukça önemli bir konudur.

Mandibula rekonstrüksiyonundaki başarı;

1. Kemik devamlılığın sağlanması,
2. Kemik hacmin korunması,
3. Diş restorasyonunda protez tatbiki için yeterli alveol yüksekliğinin temini,
4. Okluzal artikülasyon, çiğneme, konuşma ve salya akışının düzenlenmesi,
5. Uygulanılan greftin devamlılığı,
6. Fasyal kozmetik uyumun sağlanması ile ölçülür, (9, 10). Yaklaşık yüz yıldan buyana mandibular defekt rekonstrüksiyonunda pekçok teknik tarif edilmiştir (Tablo 1). ancak bu metodlardan hiçbirisi için en etkili budur denemez. Her metodun fizyolojik stabilite, hastanın rahatı, teknik uygulama kolaylığı ve sonuçta elde edilecek başarının kalıcılığı yönlerinden ayrı ayrı değerlendirilmesi ve metod seçiminin buna göre yapılması gereklidir.

**Tablo 1: Mandibula rekonstrüksiyonunda kullanılabilen metaryal tipleri**

### I. Alloplastik implantlar

#### A) Metaller

1. Çelik
2. Gümüş
3. Titanyum
4. Tantalum
5. Krom-kobalt karışımı (Vitalyum)

#### B) Metal yapıda olmayanlar

1. Vulkanize plastik
2. Akrilik
3. Seramik
4. Teflon
5. Silastik
6. Dakron-üretan
7. Proplast

### II. Autojen kemik greftler

#### A) Blok kortikal kansellöz greftler

#### 1. Autogreft

- a) Kaburga
- b) Tibia
- c) Mandibula
- d) İlium
- e) Kalvaryum

#### 2. Homogreft

- a) Mandibula
- b) Kaburga
- c) İliak

#### B) Pedikülü greftler

##### 1. Osteokütanöz

- a) Lateral boyun/klavikula
- b) Deltopektoral/klavikula
- c) Kaburga/Klavikula
- d) Alında frontal
- e) Alın zigoma
- f) Lateral boyun/sternum

##### 2. Osteomyokütanöz

- a) Pectoralis major/kaburga
- b) Trapezius scapula/klavikula
- c) Latissimus dorsi-kaburga
- d) Temporalis-temporal
- e) Sternokleidomastoid/klavikula

#### C) Serbest mikrovasküler

- a) Kaburga
- b) Tibia
- c) Fibula
- d) Trapezius-skapula
- e) Pectoralis major/kaburga
- f) Kasık/tensor fascia lata iliak
- g) Dorsalis pedis/ikinci metatarsal
- h) Latissimus dorsi/paraskapular kaburga
- i) Radial önkol/radius

#### D) Partiküle kemik kansellöz ilik

##### 1. Alloplastik oluk (tray)

- a) Titanyum
- b) Çelik
- c) Dakron-üretan

##### 2. Allogenic oluk (tray)

- a) Homograft mandibula
- b) Homograft kalça
- c) Homograft kaburga

Mandibula rekonstrüksiyonunda genel olarak kemik materyaller sentetik olanlarına göre daha fazla tercih edilmektedir. Çünkü kemik bilindiği üzere canlı olması, kendini iyileştirebilmesi, travma ve enfeksiyonlardan korunabilmesi ve sentetik materyallerden farklı yapısı ile doğal birrekonstrüktif madde



özelliğindedir. ancak iyi bir cerrahi iyileşme için iyi bir kanlanmaya ihtiyacı vardır. Özellikle genç yaş grubu hastalarda yeterli destek doku ve kanlanmaya sahip defektlerde kemik doku ile rekonstrüksiyon başarı ile uygulanırken, yaşlı, periferik vasküler hastalık yada radyasyon sonucu zayıf kanlanma ve destek dokuya sahip nütrisyonel bozukluk gösteren hastalarda kemik greftlerin başarısı düşük olmaktadır (11).

Rekonstrüktif amaçla fasyal iskelette kullanılan sentetik materyaller belli bir süreden sonra enfekte olmakta yada atılabilmektedir. Ancak sentetik materyal kalın, iyi kanlanan bir konnektif doku ile kaplanırsa özellikle kondil bölgesinde başarılı sonuçlar vermektedir (II). Maalesef mandibulaya uygulanan implant ve greftler ancak ağız içinin ince mukozal dokusu ile kaplanabilmekte, bu da daha sonraları enfeksiyon ve rejeksiyon problemlerine neden olmaktadır.

Bugün en çok rağbet gören otojen kemik greft rekonstrüksiyon tekniğinde dört tip kemik kullanılmaktadır. Bunlar;

1. Blok kortiko-kanselloz kemik greftler,
2. Pediküllü kemik greftler,
3. Serbest mikrovasküler greftler,
4. Kompozit partiküller kemik-kanselloz ilik greftleridir.

Autojen blok kortiko-kanselloz greftler 1800 lü yıllardanberi kaburga, tibia, fibula gibi kaynaklardan ve iliak kemikten hazırlanmaktadır. Bu tür greftler gerek simphisiz gerekse korpus defektlerinin onarımında son derece kullanışlıdır. Bu amaçla osteokonduktif kapasitesi yüksek, sellüler iliak kortikokanselloz otojen kemik greftler Sykoff'un ilk kullanımından bu yana büyük ilgi görmüştür (12, 13, 14). Kyle ve arkadaşlarının 34 vakalık titanyum plak destekli autogenöz iliak kemik greft uygulama serilerinde %100 başarı bildirmişlerdir (2). Postoperatif onyediyıla kadar takip edebildikleri hastalardaki bu yüksek başarıyı uygun hasta seçimine, müdahalenin titizliğine ve tam bir pre ve postoperatif takibe bağlamışlardır. Ancak bilinmesi gereken bir başka nokta böylesi yüksek rekonstrüksiyon başarısına rağmen donör bölgede sıkça rastlanılan postoperatif rahatsızlıkların olabildiğidir. Oysa kostal greft uygulamalarında donör bölgeyle ilgili problemlere son derece az oranda rastlanmaktadır. Kosta greft uygulamalarının dezavantajları; kemik rezorpsiyonu, zayıf direnç, uyum güçlüğü ve geniş defektler için yetersiz hacimdir.

Pediküllü osteokütanöz greftler alında frontal-zigoma, lateral servikal klavikula-sternum yada deltopektoral-klavikula flepleri şeklinde hazırlanabilir (15, 16, 17). Baş ve boyun defektlerinde yumuşak doku rekonstrüktif amaçla sternokleidomastoid-klavikula, trapezius-klavikula/skapula ve temporalis-temporal osteomiyokütanöz pediküllü greft örnekleri Conley tarafından bildirilmiştir (16). Bu teknikler tek basamaklı, acil ve yeterli rekonstrüksiyon sağlanması, kemikleşmenin ilerlemesi, destrüksiyonun az, uyumun yüksek olması ve uygulamada %50-80 oranında canlı bir greft elde edilmesi gibi nedenlerle güvenle önerilmektedir (18). Ancak greftin alındığı bölgede görülen kontur ve hacimde azalma, ikinci, hatta üçüncü bir kozmetik müdahale gereksinimi en önemli dezavantajdır.

Serbest mikrovaskülerize kaburga ilk kez Ostrup tarafından eksperimental olarak kullanılmıştır (19). İnsanda ilk kez Daniel kullanmıştır (20). Daha sonraları tensor fasiası lata/iliak greft, paraskapular/lattisimus dorsi-kot, dorsalis pedis/ikinci matatarsal ve radial önkol/radius serbest greft teknikleri tarif edilmiş ve kullanılmıştır.

Serbest radial önkol grefti ilk kez 1978 yılında kullanılmaya başlanmış ve o tarihten buyana değişik anatomik bölgelerde rekonstrüksiyon materyali olarak tercih edilmiştir (21). Greft cilt, fasya, kemik ve vasküler pedikülü içerir. Greft bölgeye yerleştirildikten sonra vasküler pedikül mikroanastomoz yöntemi ile fasyal yada superior tiroid arterle ve asosiyasyon venleri ile anastomoz yapılmaktadır. Fasikülökütanöz yada osteofasikülökütanöz radial önkol greftleri baş ve boyun bölgesi rekonstrüksiyonunda gittikçe artan bir orandakabul görmekte, hatta radyoterapi görmüş hastalarda bu başarının %90 seviyelerinde olduğu bildirilmektedir (22). Tekniğin dezavantajı greft alınan bölgede artık radius kemiğinde fraktür açısından yüksek risk oranıdır. Muldaney ve arkadaşları cerrahi rezeksiyon yaptıkları 14 vakalık serilerinde yüksek başarı sağladıklarını vurgulamışlardır (23).

Serbest vaskülerize pediküllü greft ile rekonstrüksiyonların tek zamanlı olması, enfeksiyonların kontrolü için yeterli vasküler yapıya sahip olmaları gibi avantajları yanında alınan kemik greftin morfolojik yapısı, donör bölgede görülen rahatsızlıklar, teknik güçlük ve uygulama bölgesinde ortaya çıkabilecek enfeksiyon ve iyileşme problemleri gibi dezavantajları vardır (18). Bugün mikro-



vasküler anastomozlu kemik greftlerin başarı ile kullanıldığı yönünde yayınlar mevcutsa da henüz yeterli sayı ve istatistiki bilgiler olduğu söylenemez.

Partiküler kemik kanselöz ilik greftleri bir başka autogenos greft uygulama tekniğidir. Buradaki fizyolojik esas greft olarak taşınan hücrelerin proliferasyon ve yeni osteoid doku oluşturma yeteneğidir. Autojen donör partikül kanselöz yada ilik olabilir. Hazırlanan greft metal plakla oluşturulmuş yada korteksi nisbeten korunmuş bir yatak içerisine yerleştirilmektedir. Burada iyileşme ilk etapta transplante edilen hücrelerin proliferasyonu yani osteojenez ile, ikinci aşamada ise bu dokunun rezorpsiyonu ve yeniden şekillenmesi ile olmaktadır. En büyük dezavantajının homogreft olarak kullanılan kemik doku yetersizliği ve greftin yerleştirildiği metal oluğun geçen süre içerisinde yabancı madde reaksiyonu

göstermesi yada oral mukozada kompresyona bağlı ülserasyonlara neden olmasıdır.

## SONUÇ

Mandibular bütünlüğün tesisinde pekçok metod tarif edilmesine rağmen herbirinin kendine has avantaj ve dezavantajları görülmektedir. Mandibular rekonstrüksiyonda kemik greft uygulama tekniği başarı oranının artmasına rağmen en iyi teknik olduğu söylenememektedir.

Bizce rekonstrüksiyondaki amaç; kemik devamlılığın yeniden tesisi, yeterli hacim ve greft yüksekliğinin zaman içinde korunabilmesi, oklüzyon ve artikülasyonun düzenli, greftin devamlı, fasyal kozmetik uyumun yerinde olmasıdır.

Biz uygun vakalarda serbest kostal kemik greft uygulama tekniği ile sayılan hedeflere ulaşılabileceği kanısındayız.

## KAYNAKLAR

1. Uyar Y, Cenik Z, Soley L. Maksillofasyal fraktürler. S.Ü. Tıp Fakültesi Dergisi 1989; 5(5): 42-48.
2. Eugene MT. Surgical correction of facial deformities. In: Ballanger JJ, ed. Diseases of the Nose Throat Ear Head and Neck. Philadelphia: Lea Febiger Comp, 1985: 26-34.
3. Schults RC, Ebel WR. Facial bone fractures. In: Stork RB, ed. Plastic surgery of the head and neck. New York; Churchill Livingstone, 1978: 1039-1078.
4. Schults RC. One thousand consecutive cases of major facial injury. Rev Surg 1970; 2: 394-398.
5. Kaban LB, Mulliken J, Marray Je. Facial fractures in children an analysis of 122 fractures in 109 patients. Plast Reconstr Surg 1977; 59: 15-17.
6. Usel S, Özmen E. Yüz kemikleri kırıklarında vakalar üzerine bir analiz. Gülhane Ask. Tıp Akad Bül 1972; 14 (1): 13-17.
7. Davidson IM, et al: Mandibular fracture complications. Arch Otolaryngol 1970; 102(10): 628-630.
8. Borçbakan C. Çene kırıkları üzerine bir klinik araştırma. Türk Otorinolarenoloji Bül 1978; 3: 257-263.
9. Kelly JF: Maxillofacial missile wounds. Evaluation of long term results of rehabilitation and reconstruction. J Oral Surg 1973; 31: 438-447.
10. Marx RE, and Ames JR. Use of hyperbaric oxygen therapy in bony reconstruction of the irradiated and tissue-deficient patient. J Oral Maxillofacial Surg 1982; 40: 417-420.
11. Tidstorm KD, Keller EE. DDS. Reconstruction of mandibular discontinuity with Autogenous iliac bone graft. Report of 34 consecutive patients. J Oral Maxillofac Surg 1990: 336-346.
12. Cohen M, Schults RC. Mandibular reconstruction. Clin Plast Surg 1985; 12: 411-415.
13. Ivy RH. Iliac bone graft to bridge a mandibular defect: Forty nineyear clinical and radiographical follow-up. Plast Reconstructive Surg 1972; 50: 485.
14. Leake DL, Habal MB. Craniofacial and Mandibular osseous contour reconstruction. The use of new "combination" graft. Laryngoscope 1976; 86: 1879.
15. Snyder CC, Bateman JM, Davis CW, et al. Mandibulofacial restoration with five osteocutaneous flaps. Plast Reconstr Surg 1970; 45: 14-19.
16. Conley J. Use of composite flaps containing bone for major repairs in the head and neck. Plast Reconstr Surg 1972; 49: 522-526.
17. Canalis RF, Saffouri M, Mirra J, et al. The feate of osteocutaneous grafts in mandibulofacial restoration. Laryngoscope 1977; 87: 895-908.
18. Gullane PJ, and Holmes II. Mandibular reconstruction: New concepts. Arch Otolaryngol Head and Neck Surg 1986; 112: 714-719.
19. Ostrup LT, and Fredrickson JM. Distant transfer of a free living bone graft by microsurgical anastomoses: An experimental study. Plast Reconstr Surg 1974; 54: 274-287.
20. Daniel RK. Free rib transfer by microvascular anastomoses. Plast Reconstructive Surg 1977; 59: 737-738.
21. Sauter DS, McGregor IA. The Radial forearm flap in intraoral reconstruction: The experience of 60 consecutive cases. Plastic Reconstructive Surg 1986; 78: 1-3.
22. Sauter DS, Widdowson WP. Immediate reconstruction of the mandible using a vascularized segment of radius. Head and Neck Surg 1986; 8: 232-246.
23. Muldowney JB, Cohen JJ, Pato DP, Maisel RH. Oral cavity Reconstruction using the free Radial Forearm flap. Arch Otolaryng Head and Neck Surg 1987; 113: 1213-1224.