

MEDIASTİNAL KİTLELER

Dr. Mehmet YENİTERZİ *, Dr. Hasan SOLAK *, Dr. Tahir YÜKSEK *,
Dr. Cevat ÖZPINAR **, Dr. Galip AKHAN ***, Dr. Ayşegül ÖGMEGÜL ****

ÖZET

1984-1990 yılları arasında S.Ü. Tıp Fakültesi Göğüs ve Kalp Damar Cerrahisi Anabilim Dalında tetkik ve tedavi ettiğimiz 20 mediastinal kütleli hasta değerlendirildi. Erken teşhis ve tedavi ile, malign tümörlü hastalarda daha uygun prognoza sahip olunabileceği kanaatine ulaşıldı.

Anahtar kelime: Mediastinal kitle.

SUMMARY

Mediastinal Tumors and Cysts

The cases of twenty patients, treated for tumors and cysts of mediastinum between 1984-1990, have been investigated. It has been established that a more favourable prognosis could be obtained through early diagnosis and treatment of the patients with malignant tumors.

Key word: Mediastinal mass.

GİRİŞ

Günümüzde mediastinal kitlelerden neoplazmlar ve kistlerin, artan tanısal yöntemlerle ayırıcı tanıları kolay bir şekilde yapılabilmektedir. Normal rutin göğüs filmlerine sahip mediastinal lezyonlu asemptomatik hastalarda, bu yöntemlerle kesin tanıya ulaşılmakta ve tedavi planlanmaktadır.

Mediastinumda mevcut multipl anatomik yapılardan farklı primer lezyonlar gelişir. Bu bölge aynı zamanda; vücudun diğer kısımlarındaki lezyonlara, sekonder metastazları bulundurabilir.

Jones ve arkadaşları 1881 yetişkin mediastinal tümör veya kistli hastada sıklık sırasına göre %21 timoma, %20 nörojenik tümör, %19'la kistleri; 354 çocukta ise %38'le nörojenik tümörleri, %19'la lenfomaları, %17'yle kistleri rapore etmiştir (1).

S.ü. Tıp Fakültesi Göğüs ve Kalp-Damar Cerrahisi Anabilim Dalında 1984-1990 tarihleri arasında teşhis ve tedavi edilen 20 mediastinal kütleli vakanın değerlendirilmesi yapılarak, literatür gözden geçirilmiştir.

MATERYAL ve METOD

20 vakanın 14'ü (%70), 6'sı (%30) kadın idi. Bunların en küçüğü 12, en büyüğü 65 yaşında olup yaş ortalaması 34 idi. En sık rastlanan belirti ve semptom, göğüs ağrısı ve öksürüktü (Tablo I).

Tanı da; posteoanterior ve lateral göğüs filmleri, endoskopi, baryumlu ösefagus tetkiki, CT, thyroid sintigrafisi, EMG, ECHO ve torakotomi'den faydalanıldı (Resim 1-3).

* S.Ü.T.F. Göğüs-Kalp ve Damar Cerrahisi A.B.D. Öğretim Üyesi.

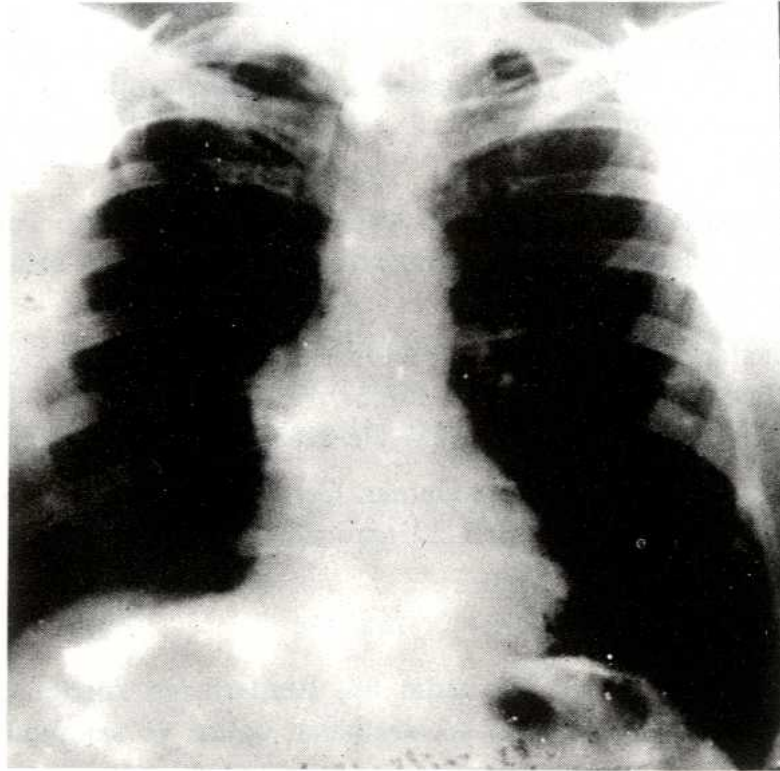
** S.Ü.T.F. Göğüs-Kalp ve Damar Cerrahisi A.B.D. Araştırma Gör.

*** S.Ü.T.F. Nöroloji A.B.D. Araştırma Gör.

**** S.Ü.T.F. Nöroloji A.B.D. Öğretim Üyesi

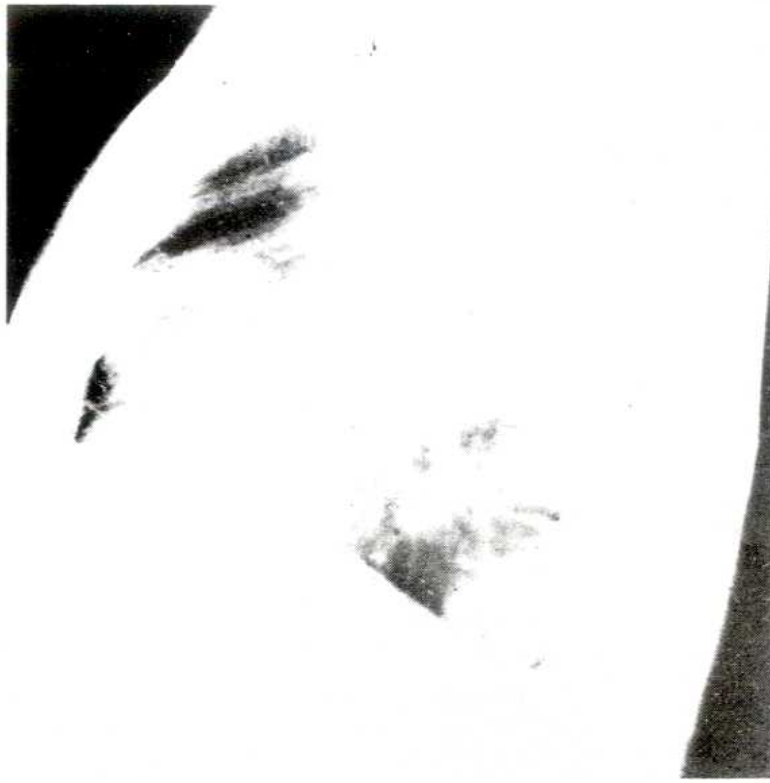TABLO I
Belirti-Semptom ve Sendromlar

Belirti-Semptom ve Sendromlar	Vaka Sayısı	%
Göğüs ağrısı	8	40
Öksürük	5	25
Dyspne	4	20
Ateş	2	10
Ses kısıklığı	1	5
Dysfaji	1	5
Tümoral oluşum	1	5
Mystenia gravis	2	10
Homer sendromu	1	5
Vena Cava Superior sendromu	1	5
Asemptomatik	5	25
Perikardial tamponad	2	10



RESİM 1
P.A. Akciğer grafisinde sağ parakardiak dansite artımı.

Vakalara torakotomi veya median sternotomi uygulandı. 14 vakada tümör lokal olarak eksize edildi. 6 vakaya parsiyel rezeksiyon, biopsi, ve drenaj yapıldı. Ayrıca bu altı




RESİM 2

Lateral akciğer grafisinde ön mediastende dansite artımı

hastanın üçüne radyoterapi, 1'ine radyoterapi ve kemoterapi, 2'sine de kemoterapi ilave edildi (Tablo II).

Asemptomatik hastaların tümü (%100) benign bening'di. Semptomatik olanların %60'ı benign, %40'ı malign bulundu (Tablo III).



RESİM 3

Komputerize tomografide subkarinal kitle.

Kistler, timomalar, lenfoma ve nörojenik tümörler en sık rastlanan patolojilerdi (Tablo IV). Daha sonra; teratodermoid tümörler, mezenkimal ve endokrin tümörlere rastlandı.

TABLO II
Tedavi Şekilleri

Tedavi	Vaka Sayısı	%
1. Total eksizyon	14	70
2. Parsiel rezeksion, biopsi ve perikardial drenaj	6	30
a-Radyoterapi	3	15
b-Radyoterapi ve Kemoterapi	1	5
c-Kemoterapi	2	10

TABLO III
Semptomların Önemi

	Benign	%	Malign	%
Asemptomatik	5	100	0	0
Semptomatik	9	60	6	40

TABLO IV
Kitlelerin Patolojik Dağılımı

Kitle Patolojisi	Vaka Sayısı	%
Kistler	7	35
-Perikardial	1	5
-Perikardial kist hidatik	4	20
-Myokardial kist hidatik	1	5
-Bron kojjenik kist hidatik	1	5
Timoma	3	15
Nörojenik tümör (Nöroblastoma)	2	10
Lenfoma	3	15
-Hodgkin	2	10
-Nonhodgkin	1	5
Teratodermoid tümör	1	5
Mezenkimal tümör	1	5
Endokrin tümörler (intratorasik thyroid)	1	5
Primer karsinomalar	1	5
Tüberküloz lenfadenopatisi	1	5

Postoperatif ciddi bir komplikasyonla karşılaşılmasına rağmen hastaların uzun süreli takipleri, kontrollere gelemedikleri için yapılamamıştır.

TARTIŞMA

Mediastinal kitleler anatomik lokalizasyonları itibariyle Anterior mediastende; timomalar, teratodermoid tümörler, mezenkimal tümörler, karsinomalar, Superior mediastinumda; timomalar, lenfomalar, thyroid ve parathyroid adenomaları, Posterior

mediastinumda; nörojenik tümörler ve enterik kistler, orta mediastinumda; perikardial kistler, bronkojenik kistler ve lenfomalar yerleşir (1). Bu yerleşimler kesin sınırlarla ayrılamaz ve her cins lezyon mediasteninin herhangi bir bölgesinde bulunabilir.

En yaygın neoplazm olan nörojenik tümör, çoğunlukla benignidir. İnterkostal sinir veya sempatik zincirden orijin alırlar. Hormonal aktiviteye sahip olan ganglionöroma ve nöroblastoma da; hipertansiyon, diare, yüzde kızarma görülebilir. Nöroblastomalar, çocuklarda sık görülen sempatik sinir sisteminin malign tümörüdür. Nörofibromalar, paragangliomalar ve feokromasitomalarda yine nörojenik orijine sahip tümörlerdir.

Multip doku tiplerini bulunduran terato-dermoid tümörler, büyük hacimlere ulaşmaları nedeniyle komşu organlara kompresyon veya rüptüre olabilirler. Büyük çoğunluğu benign olup, alfa fetoproteinlerin yüksek düzeyleri malign formlarla beraberdir (2).

Timoma'da, yaygın mediastinal lezyonlardandır. Bunlarda, myastenia gravis insidansı %10-50 arasında değişirken, myastenia gravis'li hastalarda timoma insidansı %8-20'dir (3). Timoma'nın; Cushing sendromu, hipogamaglobulinemi ve kollagen damar hastalıkları ile beraber olabildiği bildirilmiştir (4). Myastenia gravis'in tedavisinde timektomi, artan bir uygulama alanı bulmuştur ve primer tedavi şekli olarak kullanılmaktadır. Generalize kuvvetsizliğinin gelişmesinden sonra timektomi düşünülür (1). Timektomiyi takiben düzelme, %57-86 arasında rapore edilmiş olup, %20-36 oranında da sürekli remisyon sağlanmıştır (1-5). Timektominin bugünkü operatif mortalitesi yüksek risk gruplu hastalarda bile %1'in altındadır (1).

Mediastinal lenf nodları, lenfoma ile tutulabilir. Lenfoma da cerrahi eksizyon lokalize lezyonlarda radyasyon ile beraber kullanılabilir (6).

Mediastinum kistleri, primer lezyonların %20'sini teşkil eder. Perikardium, bronş, trakea ve ösefagus'tan orijin alırlar. Perikardial kistler bazı serilerde en büyük grubu oluşturur. Bronkojenik kistler en sıklıkla karina arkasına yerleşmiştir. Trakeal lümen ile ilişkili olabilir. Kompresyonla ciddi solunum sıkıntısı ve paroksimal taşikardiler yapabilir (7). Enterik kistler ösefagus duvarı ile çoğunlukla birleşirler. Bu kistler gastrik mukoza ile örtülü oldukları için ülserasyon, perforasyon ve kanama ile tanınır (8).

Karsinomalar, thyroid tümörleri, parathyroid adenomaları, mezenkimal tümörler, vasküler ve lenfatik tümörler diğer nadir neoplastik hastalıkları oluştururlar.

Mediastinal primer lezyonların %59-70'inin benign olduğu rapore edilmiştir (2). Yetişkin grubunda en sık timoma, nörojenik tümör ve kistler; pediatrik grupta nörojenik tümörler, lenfomalar ve kistler görülmektedir (1). Bizim serimizde mediastinal kistler, timoma ve lenfomalar çoğunlukta bulunmuştur.

Asemptomatik hastaların %95'i benign iken, semptomatik hastaların %53'ü benign, %47'si malign bulunmuştur (9). Bizim serimizde de yaklaşık aynı sonuçlar alınmıştır. Semptomların başında göğüs ağrısı, öksürük ve nefes darlığı gelir. Direk anatomik invazyonun neticesi olarak ses kısıklığı, Horner sendromu, Vena Cava Superior sendromu gelişebilir.

Mediasteninin primer lezyonu ile ilişkili spesifik sendromlar olabilir. Timomanın varlığında myastenia gravisin sık olarak meydana gelmesi gibi, multipl endokrin adenomalarla birlikte timik tümörlerin bulunabileceği de gösterilmiştir (10). Hipogliseminin teratomalarla; hipertansiyonun ve hipertrofik osteoartropatinin nörojenik tümörlerle; Von Reckling hausen hastalığının enterik kistlerle ilişkisi bulunmuştur (1). Vakalarımızda 3 Timoma'nın 2'sinde Myastenia gravis vardı.

Tanı da; klinik değerlendirmenin yanında ilk işlem standart göğüs filmleri ile lokalizasyonu, yakın strüktürlerle ilişkisi ve dansitesi ortaya konur. Radyoaktif Iodine ve ultrasoundun kullanılması, ösefagus tetkiki, mediastinoskopi, anjiokardiografi ayırıcı tanıda gerekebilir. Komputerize tomografinin yeni teknikleri, lezyonların tanısında major etkiye sahiptir. bu teknikle normal radyografili 144 hastanın 41'inde mediastinal anormalliği ortaya koydular (11). Yine komputerize tomografinin; timomaları, parathyroid adenomalarını ve vasküler strüktürleri ayırmada rolü büyüktür (1).

Malignite insidansı fazla olduğu için, hem objektif tanıya, hemde etkili tedaviye götürmesi yönünden torakotomi genellikle endikedir. operatif mortalitesi düşük olup, malign tümörlerde postoperatif 5 yıllık survi %36'dır (12). Bizim vakalarımızda operatif mortalite olmamakla beraber uzun süreli takipleri yapılamamıştır.

Özellikle malign mediastinal kitleli hastalarda erken teşhis ve tedavi ile, daha uygun bir prognoza sahip olunacaktır.

KAYNAKLAR

1. Sabiston DC, Spencer FC. Gibbon's surgery of the chest. Philadelphia: WB Saunders 1983; 414-436.
2. Silverman NA, Sabiston DC. Primary tumors and cysts of the mediastinum. Curr Probl Cancer 1977; 2: 1.
3. Wolfe WG, Sealy WC, Young WG. Surgical management of myasthenia gravis. Ann Thorac Surg 1972; 14: 645.
4. Rubin M, Stavo B, Allen L. Clinical disorders associated with thymic tumors. Arch Intern Med 1964; 114: 389.
5. Ertekin Ç. Nörolojide fizyopatoloji ve tedavi. İzmir: Bilgehan Matbaası, 1987; 438.
6. Burk WA, Burford TH, Dorfman RF. Hodgkin's disease of the mediastinum. Ann Thorac Surg 1967; 3: 287.
7. Volpi A. Left atrial compression by a mediastinal bronchogenic cyst presenting with paroxysmal atrial fibrillation. Thorax 1988; 43: 216.
8. Kirwan WO, Walbaum PR, Mc-Cormack RJ. Cystic intrathoracic derivatives of the foregut and their complications. Thorax 1973; 28: 424.
9. Oldham HN, Sabiston DC. Primary tumors and cysts of the mediastinum. Monogr Surg Sci 1967;4: 243.
10. Rosai J, Higa E, Davie J. Mediastinal endocrine neoplasm in patients with multiple endocrine adenomatosis. Cancer 1972; 29: 1075.
11. Crowe JK, Brown LR, Muhm JR. Computed tomography of the mediastinum. Radiology 1978; 128, 75.
12. Oldham HN, Sabiston DC. Primary tumors and cysts of the mediastinum presenting as cardiovascular abnormalities. Arch Surg 1968; 96: 71.