

MORGAGNİ HERNİSİ VE CERRAHİ TEDAVİSİ

Dr. Sami CERAN*, Dr. Güven Sadi SUNAM*, Dr. Mehmet GÖK***, Dr. Tahir YÜKSEK**,
Dr. Tunç SOLAK, Dr. Hasan SOLAK**

* S.Ü.T.F. Göğüs Cerrahisi Anabilim Dalı, **S.Ü.T.F. Kalp Damar Cerrahisi Anabilim Dalı,
S.Ü.T.F. Göğüs Hastalıkları Anabilim Dalı

ÖZET

Klinik olarak sessiz seyreden, morgagni hernisi tanısı alan, künt abdominal ağrısı olan, 62 yaşında bir erkek hasta takdim edilmiştir. Morgagni hernisi PA Akciğer graifisi ve Pnömooperitoneum ile teşhis edilmiştir. Defekt cerrahi olarak tamir edilmiştir. Modern görüntüleme yöntemlerinin rutin kullanıma girmesiyle morgagni hernisi tanısı olan olgu sayısının artacağı beklenilmesi doğaldır.

Anahtar Kelimeler: Morgagni hernisi, cerrahi tedavisi.

SUMMARY

Morgagni Hernia and Surgical Treatment's

A case of clinically silent morgagni hernia is presented. The patient has blunt abdominal pain and asymptomatic. The diagnosis of morgagni hernia is X-Ray pnemöperitoneum and CT. The patiend was repair surgical treatment. THE diagnosis of silent morgagni hernia can be revealed bly using modern imaging techniques such as CT or MRI.

Key Words: Morgagni hernia, Surgical treatment.

GİRİŞ

Morgagni hernisi parasternal veya retrosternal bölgedeki morgagni deliği veya larrey aralığı olarak bilinen potansiyel boşluğun defekti neticesinde oluşan hernilerdir (1,2).

Görülme sıklığı, diafragma hernileri içinde % 2 kadar olup genellikle sağ diafragma bölgesinde izlenirler. Kadınlarda daha sıktır (3).

Konjenital olup major etyolojik faktör, embriyolojik dönemde diafragma diferansiasyonunda oluşan bozukluktur (4,5). Yeni doğanlarda kromozomal anomalilerle birlikte olma ihtimali fazladır (6). Hastaların büyük çoğunluğu asemptomatiktir.

Genellikle 40 yaşından sonra veya travma ve şişmanlığa bağlı karın için basınç artmasından sonra semptomatikleşirler. Gastro intestinal sistem bul-

guları çoğunluktadır (7). Morgagni hernili semptomatik vakalar çoğunlukla cerrahi tedavi gerektirirler. Genellikle herniler periton kesesi ihtiva ederler. Ancak geniş olduklarında mide barsak veya karaciğer hernileri şekindedirler. Radyolojik olarak PA AC grafilerinde kardiofrenik açı bölgesinde içinde hava olabilen yuvarlak kitle şeklinde görüntü oluştururlar.

Kliniğimizde morgagni hernisi tanısı ile ameliyat edilen 1 olgu sunulmuştur.

VAKA TAKDİMİ

69 yaşında sağ üst abdominal ağrısı olan, travma hikayesi olmayan erkek hasta. Bu ağrı 10 yıldır zaman zaman oluyormuş. Tüm rutin laboratuvar ve pulmoner fonksiyon çalışma bulguları normaldi. Hastaya çekilen PA Akciğer grafinde sağ alt zonda kalbe komşu 4. kot ön yüzeyine kadar uzanan düz-

gün konturlu içinde havalı alanlar içeren yer yer homojen olan gölge koyuluğu mevcuttu (Resim 1). Periton boşluğuna 400 cc hava verilerek uygulanan pnömoperitoneumdan sonra çekilen PA Akciğer ve yan akciğer grafisinde periton boşluğu ile iştiraklı sağ hemitoraksa herniye olmuş peritoneal kese ve kese içinde homojen gölge koyulukları izlendi (Resim 2).

Çektirilen baryumlu kolon grafisinde sağ diyafragmadan fıtıklaşan petion kesesi içinde kolon gözlendi (Resim 3).

Sağ tarafta morgagni hernisi teşhisi konan hastaya strangulasyonu önlemek için ameliyata alındı.

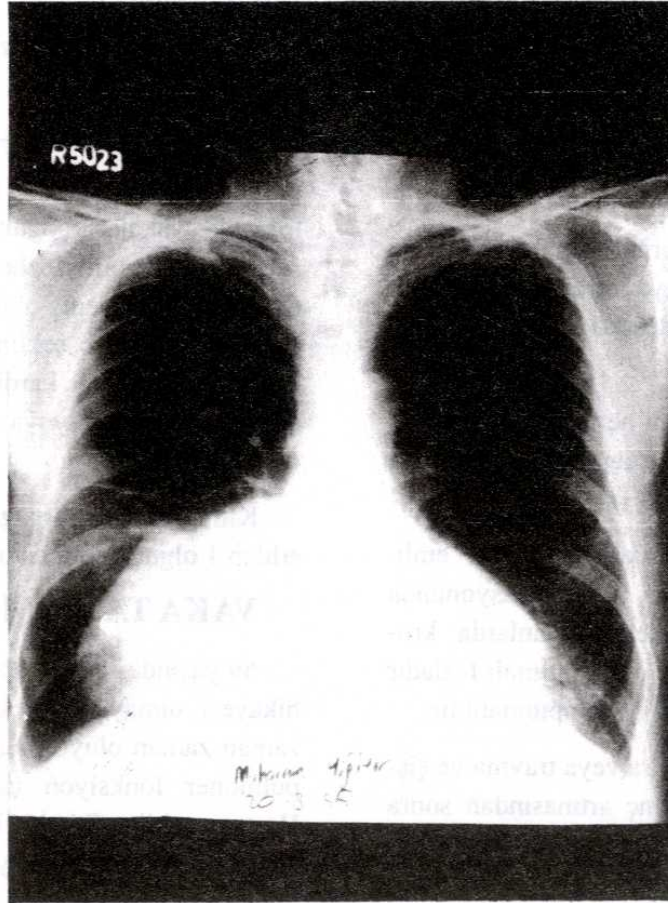
Ameliyatta median abdominal insizyonla batına girildi. Diafragma (orta hatta yakın) sağ crusundan peritonu, omentumu, hepatic flexuru içine alan herni gözlendi. Herni içindekiler batına alındı. Diyafragmadaki defekt tek sıfır ipeklerle primer kapatıldı.

TARTIŞMA

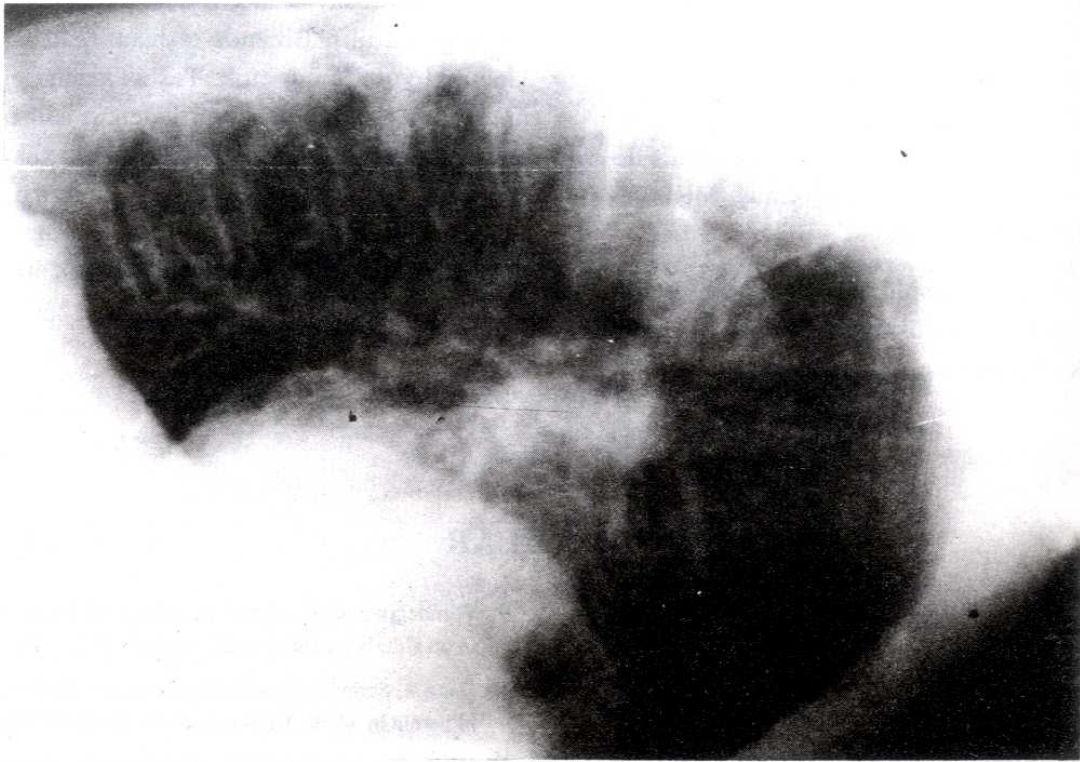
Morgagni hernisine eskisine göre daha sık rastlanmaktadır. Bunun 2 nedeni vardır. Birincisi toraks grafisinin rutine girmesi, ikincisi son zamanlarda meydana gelen teknolojik gelişmelerin tıpta uygulanması ile asemptomatik olan morgagni hernilerinin mediastinal tümör, perikardial kist, akc Ca ya da, akc kist hidatiği gibi hastalıklarla ayırıcı tanıya gidilmesindeki başarılarıdır (8).

40 yaşın üzerinde morgagni hernisi predispoze faktörlerin etkisiyle artış göstermektedir. Bu faktörler literatürde obesite, kronik konstipasyon, konjektif dokunun değişimi ve travma olarak belirtilmektedir (5,6,8,9). Hastamız 40 yaşın üstünde olmasına rağmen bu faktörleri taşımamaktaydı (Şişman değildi. Travma tarif etmiyordu).

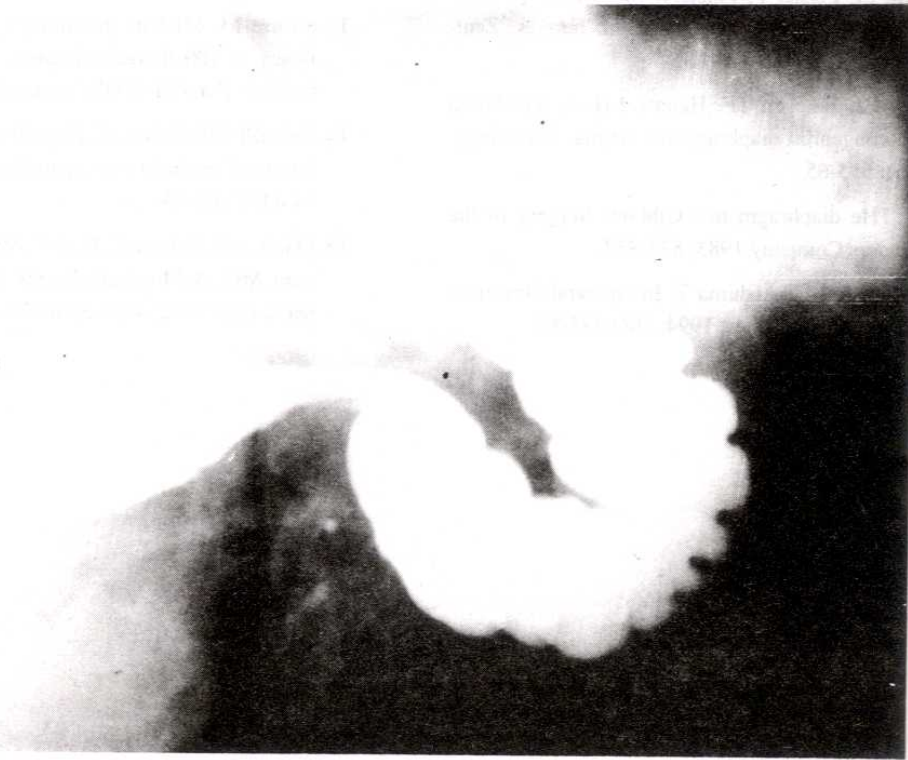
Morgagni hernilerinin teşhis edilmesinde radyolojik tetkikler kullanılmaktadır. Bunlar sırasıyla



Resim 1.



Resim 2.



Resim 3

PA AC grafisi, baryumlu gastrointestinal sistem grafisi, pnömoperitoneum, komputere tomografi (CT), manyetik rezonans görüntüleme (MRI) olarak sıralanır (10,11,12,13). Olgumuzda sırasıyla çekilen PA AC grafisi, pnömoperitoneum, baryumlu GIS grafisi ve CT kesin tanıyı koydurmuş MRI çekilmesine gerek kalmamıştır.

Morgagni hernisi komplikasyonları olan gastrik volvulus, intestinal obstrüksiyon nedeni ile hasta asemptomatik olsa bile cerrahi tedaviye alınmalıdır (10,14,15).

Cerrahi tedavide herni tanısı kesinse abdominal yol tercih edilir. Bizimde teşhisimiz kesindi ve abdominal yolu tercih ettik. Teşhis kesin değilse kitle imajından dolayı, torasik giriş tercih edilir. Bu yolla herni kesesine direk ulaşılarak yapışıklıklar ayrılır ve batin organları yerine itilir. Abdominal girişimde ise karın organları görerek yerine konur. Kese aşağıya çekilerek kesilip çıkarılır. Tek tek sütürlerle diafragma kapatılır.

KAYNAKLAR

1. Shields TW. Foramen of morgagni hernia miscellaneous congenital diaphragmatic hernias, and cardial incompetence. In: Shields TW ed. General Thoracic Surgery. Philadelphia: Lea Febiger 1989; 584-88.
2. Süerdem M. Diafragma Hastalıkları. In: Balcı Kemal ed. Göğüs Hastalıkları. Konya: Atlas Kitabevi, 1993, 565-74.
3. Arel F. Göğüs Cerrahisi, 1964, 464.
4. Solak H. Morgagni Hernisi. In: Solak H. Göğüs Cerrahisi. Konya, 1993: 257.
5. Winde G, Blum M, Pelster F, Phisterer M, Krings W. Morgagni hernia. A care form of diaphragmatic hernias. ZentrblChir. 1988; 113(12): 782-9.
6. Torfs CP, Crry CJ, Bateson TF, Hanore LH. A population based study of congenital diaphragmatic hernia. Teratology. 1992 Dec; 46(6): 555-65.
7. Pomerantz M. The diaphragm in : Gibbons Surgery of the chest. WB Saunders Company 1983; 833-837.
8. Sekijuehi Y, Shimara S, Takishima T. Intrapleural Omentum Simulating pleural effusion Chest 1994; 106: 285-87.
9. Wondegrem JHM, Bleem JL, M.R.I. of hernia of morgagni in on elderly patent. J med Imaging 1989; 3: 189-91.
10. Daou R, Serhal S, Jureidini F, Demian P. Retro-casta xyphoid hernia in adults. Chirurgie 1992; 118(1-2): 59-62.
11. Yeager BA, Guglielmi GE, Schiebler ML, Gefter WB, Kressel HL. Magnetic resonance imaging of morgagni hernia. Gastrointes-Radial 1987;12(4): 296-8.
12. Bernal L, STringer D, Ein SH, Shandling B. The late presenting pediatric morgagni hernia: a benign condition J pediatric Surg 1989; 24 (10): 970-2.
13. Furuse M. MRI of the thorax; clinical application and efficacy in 100 thoracic diseases. Nippon Kyobu - Shinkon-Gokkoi- Z assihi- 1992; 30 supply: 272-81.
14. Cebrelli CF, Cabon of, Zuncchermaglio mI, Arare Cause of intestinal occlusion: morgagnilarrey harnia. Chir Hel 1992; 44: (1-2): 69-79.
15. Mariani G, Bakara G, Basi C, Monaco R, Andre Oli M, Mariani MC. A Morgagni Larrey harnia. A Case Report. Minerva Chir 1992; 47(1-2): 69-72.