

## MULTİFOKAL KOLOREKTAL KANSERLER

Dr. Adil KARTAL \*, Dr. Adnan KAYNAK \*\*,  
Dr. Osman YILMAZ \*\*\*, Dr. Şakir TAVLI \*\*\*\*, Dr. Ömer KARAHAN \*\*\*\*\*,  
Dr. Yüksel TATKAN \*\*\*\*\*, Dr. Yüksel ARIKAN \*\*\*\*\*,

### ÖZET

1983-1989 yılları arasında karşılaştığımız 3 multifokal kolorektal kanser vakası sunuldu. Üç vakadan yalnız 1'i ameliyattan önce doğru tanı almış, diğer iki vakanın multifokal olduğu laparotomide ortaya konmuştu. Rektumda yer alan multifokal vakada tümörler arasında çok sayıda polip vardı. Bu polipler distal tümörün yaptığı darlıktan dolayı preoperatif olarak tanımlanamadı. Kolorektal kanserler çok odaklı olabileceği ve ileride kanserleşmesi muhtemel poliplerle bir arada bulunabileceğinden tedavilerinde geniş rezeksiyonlar savunulmaktadır.

### SUMMARY

#### *Multifocal Colorectal Cancers*

We presented three cases of multifocal colorectal cancer that we encountered between 1983-1989, only one of the three cases was correctly diagnosed preoperatively. We observed that the other two cases had multicentricity during operation. The case of multifocal carcinoma of rectum had a number of polyps between tumors. These polyps were unidentified preoperatively owing to distal narrowing of the tumor. Recently, in the treatment of colorectal cancers extensive resection has been suggested because they may be multicentric or will be found with some polyps carrying malignancy risk.

### GİRİŞ

Multifokal kolorektal kanserler eskiden zannedildiğinin aksine seyrek değildir. Çok odaklı kolorektal kanserler senkron veya metakron olabilirler. Senkron tabiri herbiri tümör için gerekli özelliklere sahip, birbirinden ayrı kolorektal tümörler için kullanılmaktadır (1). Metakron tümörler ise farklı zamanlarda, mesela bir ameliyattan sonra gelişen ve nüks özellikleri olmayan tümörler için kullanılır. Multifokal kolorektal tümörlerde büyük olan tümöre indeks tümör, bunun dışındaki primer 2. veya 3. odaklara senkron tümör adı da verilmektedir (2). Aşağıdaki bulgular multifokal kolorektal kanserlerde bulunması gereken özelliklerdir (1, 3).

a) Primer tümörün etrafında birkaç santimetrelik de olsa tümörden arınmış sağlam bir bölgenin bulunması.

b) Normal doku ile tümör dokusu arasındaki geçiş bölgesinde displazi ve atipi görülmesi.

c) Önceden mevcut anastomozda tümör bulunmaması.

Değişik çalışmaların sonuçlarına göre senkron kolorektal kanser oranı %1.7-8.1, metakron olanlar ise %1.7 - 2.8 arasında bulunmaktadır (1).

\* S.Ü. Tıp Fak. Genel Cerrahi A.B.D. Öğr. Üyesi, Doç.

\*\* S.Ü. Tıp Fak. Genel Cerrahi A.B.D. Öğretim Üyesi, Prof.

\*\*\* S.Ü. Tıp Fak. Patoloji A.B.D. Öğr. Üy., Yard. Doç.

\*\*\*\* S. Ü. Tıp Fak. Genel Cerrahi A.B.D. Uzmanı, Uzm.

\*\*\*\*\* S.Ü. Tıp Fak. Genel Cerrahi A.B.D. Öğr. Üy. Yard. Doç.

\*\*\*\*\* S.Ü. Tıp Fak. Genel Cerrahi A.B.D. Öğretim Üyesi, Prof.

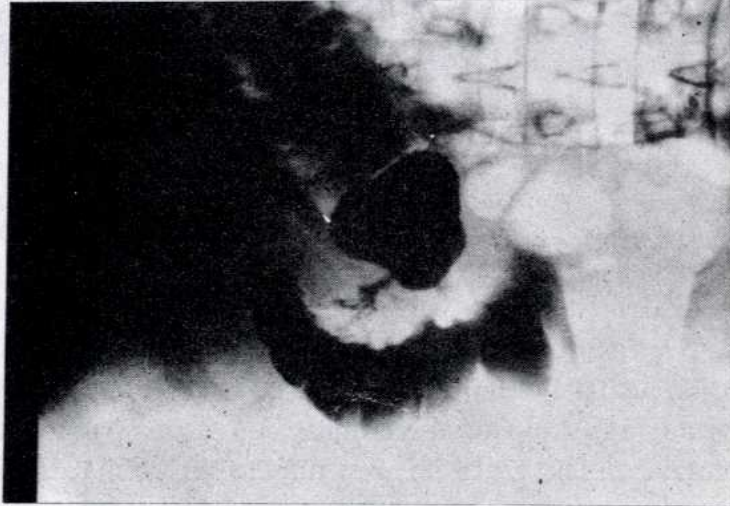
\*\*\*\*\* S.Ü. Tıp Fak. Genel Cerrahi A.B.D. Araştırma Görevlisi

Son zamanlarda giderek artan sıklıkta görülmesi, tanı ve tedavide özellik göstermeleri nedeni ile 3 multifokal kolorektal kanser vakasını sunmayı uygun bulduk.

### VAKA TAKDİMİ

**Vaka 1:** E.K, 53 yaşında kadın. Sağ hipokondrium ve sağ alt kadranda ağrı, ishal, bulantı-kusma şikayetleri ile yatırılan hastanın şikayetleri 2 yıldan beriymiş. Fizik muayenesinde sağ alt kadranda 10x10 cm ebadında hareketli, düzensiz kitle saptanan hastanın ultrasonografisinde safra kesesinde taş, lavman opak tetkikinde ise hepatik fleksurada lümeni daraltan kitle görüldü (Şekil-1). Laparatomisinde çıkan kolon ortalarında 10x10x10 cm ve hepatik köşede ise 5x5x5 cm boyutlarında iki ayrı tümör tespit edildi. Hastaya kol-esistektomi ve sağ hemikolektomi yapıldı.

**Patoloji Raporu:** 30 cm uzunluğunda kolon. Bir alanda 7x6x2.5 cm ölçülerinde ülserovejetan kitle ile bundan 14 cm uzakta kolon lümenini anüler tarzda daraltan 2x2x1 cm ebadında ikinci tümoral kitle. Çekum ve kolondaki tümörler adenokarsinom, lenf ganglionları reaksiyonel hiperplazi.

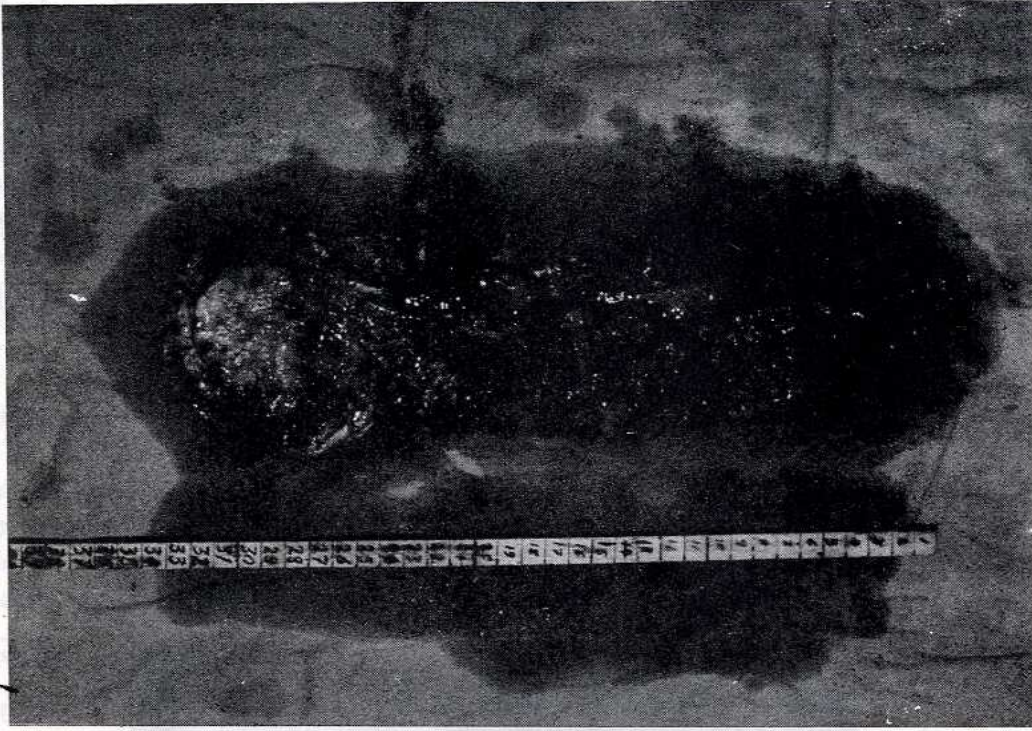


ŞEKİL-1

*Vaka 1'de hepatik fleksurada dolum defekti izlenmektedir.*

**Vaka 2:** H.G, 74 yaşında erkek. Büyük abdestinin kanlı çıkması ve makatta ağrı nedeniyle başvuran hastanın rektal-digital muayenesinde anal verge'den 6 cm mesafede anüler karakterde tümör tespit edildi. Rektoskopide tümör geçilemedi, biopsi yapıldı. Sonuç adenokarsinom geldi. Lavman opakla tümör geçilmesine rağmen net imaj elde edilemedi. Laparatomide peritoneal foldun üstündeki rektumda sigmoid köşeye yakın yine anüler tarzda takriben 4-5 cm lik bir rektum bölümünü tutuyordu (Şekil 2). Karaciğer sol lob lateralinde 2 adet metastatik görünümlü odak vardı. Bunlar eksize edildi. Abdominoanal Pullthrough rezeksiyon yapıldı. Hasta 20. gün eksterne edildi.

**Patoloji raporu:** beş santimetrelik sağlam barsak ile ayrılmış iki ayrı odak halinde tümöral kitleler (7 x 4 x 4, 5 x 4 x 4 cm) ihtiva eden 32 cm lik barsak parçası. Bu iki tümör arasında çok sayıda polip mevcuttu. Mikroskopik sonuç: Adenokarsinom, karaciğerden çıkarılan metastatik odakların da adenokarsinom olduğu görüldü. Poliplerin histopatolojisi: Adenomatöz polip olarak değerlendirildi (Mikrofoto 1-2).

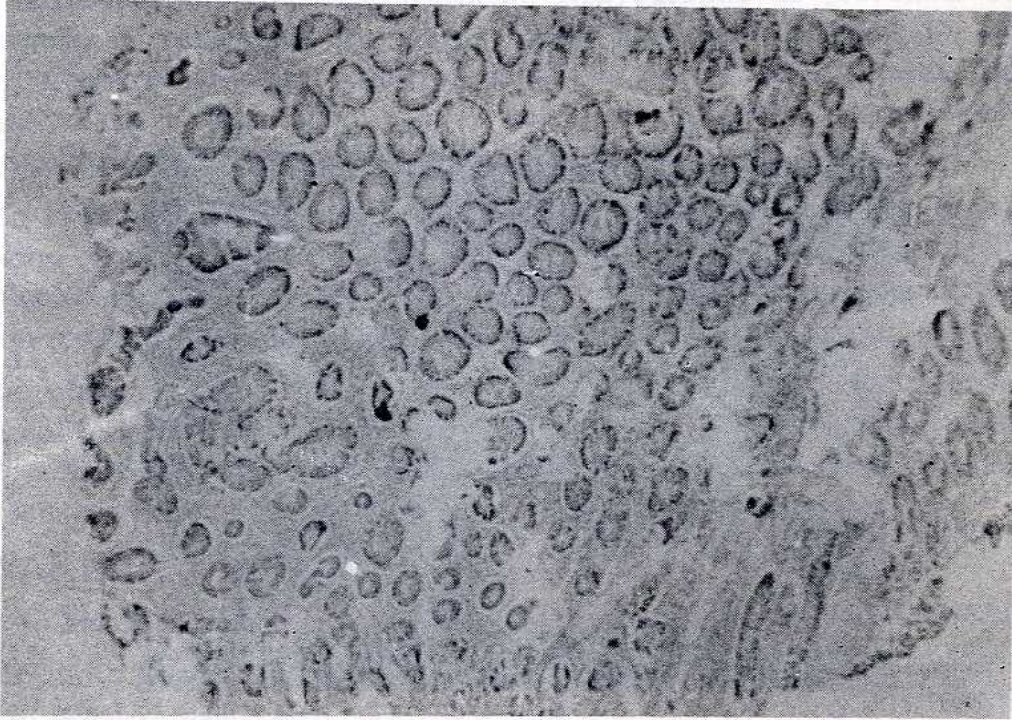

ŞEKİL-2

*Biri distal rektum diğeri rektosigmoid köşeye yakın yerleşim gösteren multifokal rektum kanseri vakası. Tümörler arasında çok sayıda polip görülmektedir (Vaka II).*

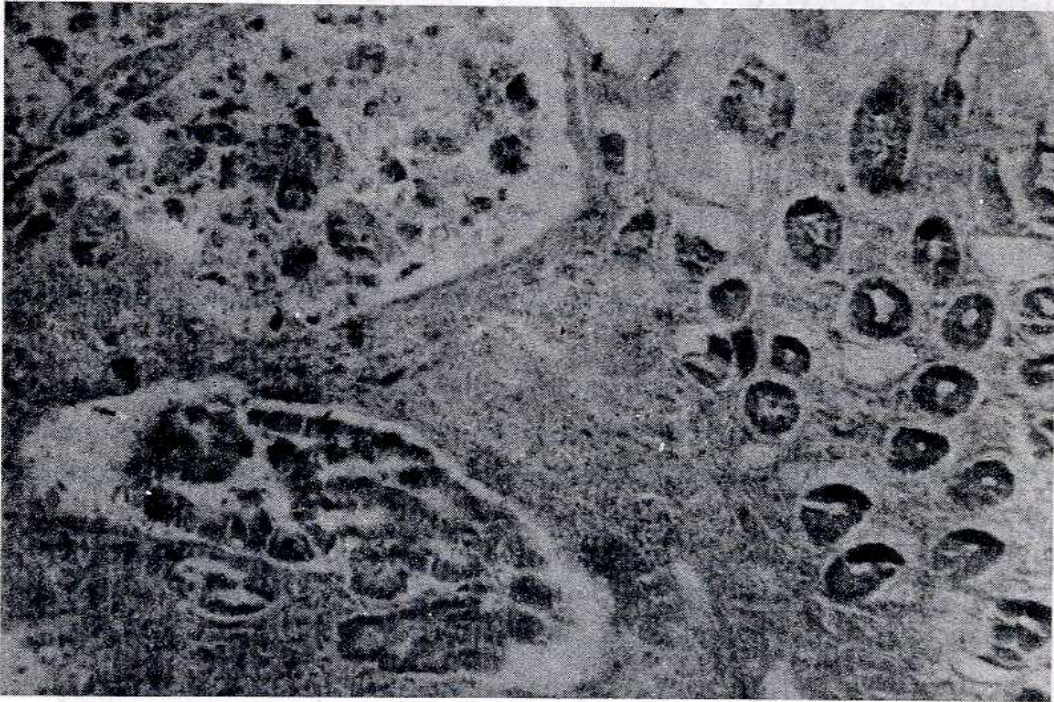
**Vaka 3:** M.K, 59 yaşında erkek. Sürekli karın ağrısı ve ishali olan hasta dört ay önce akut abdomen ön tanısı ile acilen ameliyat edilmiş ve kolon tümörü perforasyonu (?) tanısı almış. Transvers loop kolostomi yapılmış. Lavman opakla biri inen kolonda geniş, diğeri transvers kolonda olmak üzere iki ayrı tümöre ait dolma defekti tesbit edildi (Şekil-3). Sol hemikolektomi yapıldı.

**Patoloji Raporu:** 28 cm uzunluğunda kalın barsağın bir ucundan 6 cm uzaklıkta 7 x 5 x 5 cm ebadında ülserovejetan tümörol kitle, diğər uçtan 7 cm uzaklıkta 5 x 3 x 3 cm ölçülerinde ülserovejetan başka bir tümörol kitle. Bu barsak segmentinin ortalarında 3 cm çapında 3. bir vejetan tümörol kitle mevcuttu. Mikroskopi: Adenokarsinom.



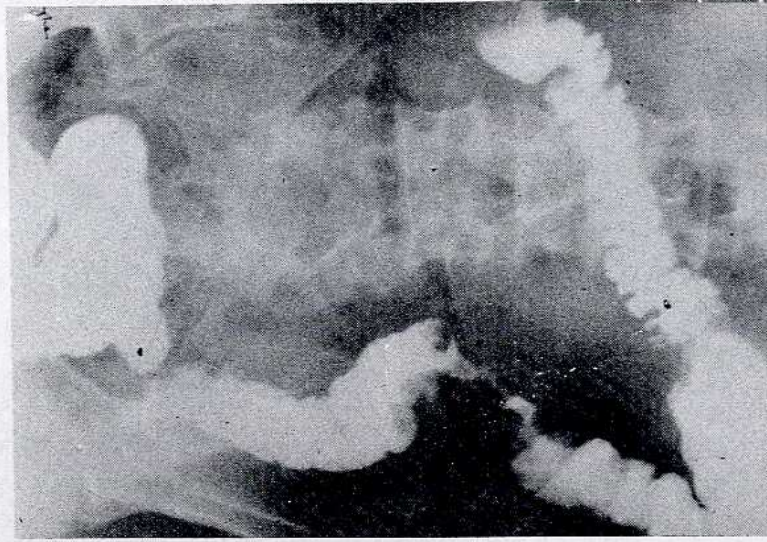
MİKROFOTO-1

İki tümör odağı arasındaki poliplerden birinin mikroskopik görünümü, HE x 60



MİKROFOTO-2

Normal kolon mukozasının tümöre geçiş bölgesi, HE x 120.



ŞEKİL-3

*Transvers ve inen kolonda dolum defekti saptanan vaka. Aradaki 3. odak radyolojik olarak değerlendirilememiştir.*

## TARTIŞMA ve SONUÇ

Son zamanlarda multifokal kolorektal kanserlerin oranı bilinmeyen nedenlerle giderek artmaktadır (1). Multifokal tümör tabirini kullanmak için indeks tümör dışındaki tümör odaklarının metastatik olmadığını ortaya koymak gerekir. İki tümör odağı arasında sağlam bir barsak bölümünün bulunması bunun en güzel kanıtlarındandır (1, 3). Değişik kaynaklarda multifokal kolorektal kanserlerin değişik cerrahi segmentlerde yer aldığı ve mikroskopik olarak tümörler arasında bir bağlantı olmadığı ifade edilmektedir (1, 2, 4). Üç vakamızda da tümörün hemen çevresinde ve tümör odaklarının arasında normal histolojinin devam ettiği görülmüştür.

Soliter kolon tümörü nedeni ile rezeksiyon uygulanan barsaklarda %15 - 25, multifokal tümör ihtiva eden kolonlarda ise %38-86 oranında polip beraberliği bildirilmektedir (1). ayrıca polip-kanser ilişkisi gözönünde bulundurularak genelde senkron tümörlerle aynı barsak segmentinde yer alan poliplerin çıkarılması gerektiği vurgulanmaktadır (1, 2). İkinci vakamızda piyesin incelenmesinde 1/3 üst rektumla sigmoid arasında yer alan tümörle, distaldeki indeks tümör arasında çok sayıda polip görüldü. Bu polipler hem kolon grafisinde hem de - anüler distal tümör geçilemediği için- sigmoidoskopi ile tespit edilememiştir.

Multifokal kolon kanserlerini ortaya koymakta kolonoskopinin önemli bir yeri vardır (2). Ancak bazı hallerde tümörün lümeni daraltmasına bağlı olarak tümör geçilemez, bu yüzden kolonoskopi ile tümörün proksimali gözlenemez. Böyle hallerde kolonların lavman opakla tetkiki tanıya katkıda bulunur. Kolonoskopi ve lavman opağa rağmen senkron tümörlerin tanısı yeterli olamayabileceğinden kolorektal kanserlerde laparotomide çok iyi bir gözle ve geniş cerrahi rezeksiyon önerilmektedir (1,2). Böylece görülmemiş karsi-

nom odakları ve varsa poliplerin çıkarılma şansları artacaktır. Bizim multifokal kanserli 2. vakamızda rektoskopi ile rektumdaki primer distal odak aşamadığı için proksimal indeks tümöre varılamadı ve polipler görülemedi. Radyografide de proksimal odağın varlığı gösterilemedi. 3. vakamızda ise indeks tümör inen kolonda geniş bir dolma defekti yapmıştı, transvers kolonun ikinci yarısında da dolma defekti vardı. Üçüncü tümör görülemedi. Hastaya kolonoskopi yapılamadığı gibi ameliyatta da orta segmentteki küçük üçüncü odak palpe edilemedi, ancak proksimal odak net olarak görüldü.

Kolon ve rektum kanserlerinin multifokal olabileceği düşünülerek önce imkan varsa kolonoskopi yapılmalı sonra radyografi ile, kolonoskopinin bulguları teyit edilmelidir. Eğer kolonoskopi imkanı yoksa veya başarılı olamamışsa lavman opak yapılmalı fakat tümörlerin radyografi ile gözden kaçabileceği de unutulmamalıdır.

Sonuç olarak kolorektal kanserlerin multifokal olabileceği ve beraberlerinde ileride kanserleşebilecek poliplerin yüksek oranda bulunabileceği düşünülmeli; tanılarında kolonoskopi, radyografi ve diğer labaratuvar yöntemlerinden yararlanmalı ve ameliyatta iyi bir gözlem sonucunda geniş cerrahi rezeksiyonlar yapılmalıdır.

## KAYNAKLAR

1. Karlis, A.: Multifocal Carcinoma of the Colon. Surg. Cli. North Am. 66: 793-798, 1986.
2. Chawler, S.K., Marcelo, J.Y., Lopresti, F., Chawla, K: Synchronous Cancers of the Colon and Rectum: report of eight Cases. American Journal of Gastroenterology. 81: 1065-1067, 1986.
3. Taşpınar, A.H., Babacan, C., Koç, A.E., Bükey, Y.: Multipl Primer Kolon Tümörleri. 1. Ulusal Proktoloji Kongresi özet Kitabı. 13-16 Eylül 1982 Marmariz.
4. Goligher, J.: Surgery of the Anus Rektum and Colon (5 th ed.) Bailliere Tindall London pp. 437, 1984.
5. Dağoğlu, T., Keçer, M., Bozfakioğlu, Y., Tezelmen, S.: Kolonda Birden Fazla Primer Kanser Odağı, 2. Ulusal Proktoloji Kongresi Özet Kitabı. 15-18 Eylül 1986 Daça.