

NOONAN SENDROMU

Dr. Sevim KARAASLAN*, Dr. Ibrahim ERKUL**, Dr. Kenan ŞEN***

ÖZET

Heriki dirsek, el başparmağı eklemlerinde fleksiyon kontraktürleri, heriki ayağın ikinci parmağının dışa, dört ve beşinci parmaklarının içe doğru klinodaktilisi şeklinde anomalilere sahip olan Noonan sendromlu bir bebekle, Noonan fenotipinin bazı özelliklerini gösteren babası sendromun nadir raslanması nedeniyle takdim edildi.

SUMMARY

Noonan Syndrome

We have reported an infant with Noonan Syndrome that has some anomalies of flexion contractures of the elbows and first fingers of both hands, and the clinodactyl of toe fingers such that: The second toe fingers showed outward protrusion while the fourth and fifth toe fingers showed inward protrusion. Also, his father showed some phenotypic anomalies of Noonan Syndrome. We have written this case report because of the rarity of the syndrome.

GİRİŞ

Noonan sendromu nadir rastlanılan bir sendromdur. İnsidensi, 1000-2500 canlı doğumda bir olarak bildirilmektedir (1). 1883 yılında Kobylins (2) tarafından yayınlanan vaka muhtemelen literatürde bu konuda yayınlanmış olan ilk vakadır. Noonan ve Ehmke (3) pulmoner valvüler stenoz ve ekstrakardiyak anomali gösteren dokuz vaka bildirdiler. Daha sonra Opitz (4) isimli araştırmacı, hipertelorizm, epikantal kıvrım, pitozis, düşük ve dışa doğru kıvrık kulak şeklinde tipik yüz şekli, boy kısalığı, hafif mental retardasyon, boyunda yeelenme, göğüs deformitesi, kalp anomalileri ve gecikmiş matürite şeklinde bulgularla ortaya çıkan bu hastalık tablosuna Noonan Sendromu ismini verdi.

Değişik ekstremite anomalileri gösteren Noonan sendromlu bir erkek bebekle, Noonan fenotipinin bazı özelliklerine sahip olan babası sendromun nadir rastlanması nedeniyle takdim edildi.

VAKA TAKDİMİ

M.K. isimli erkek bebek, doğumun altıncı gününde başlayıp giderek atma gösteren sarılık, sol ayakta eğrilik ve dirsek eklemlerinin açılmaması şikayetleri ile 14.6.1989 tarihinde ondörtgünlük iken Selçuk Üniversitesi Çocuk Sağlığı ve Hastalıkları Anabilim dalı Polikliniğine getirildi.

Bebek normal bir hamilelik döneminden sonra hastanede normal spontan doğum ile Dünyaya gelmişti. Anne ve babası ikinci dereceden akraba idi. Ailede buna benzer başka bir vaka tarif edilmiyordu.

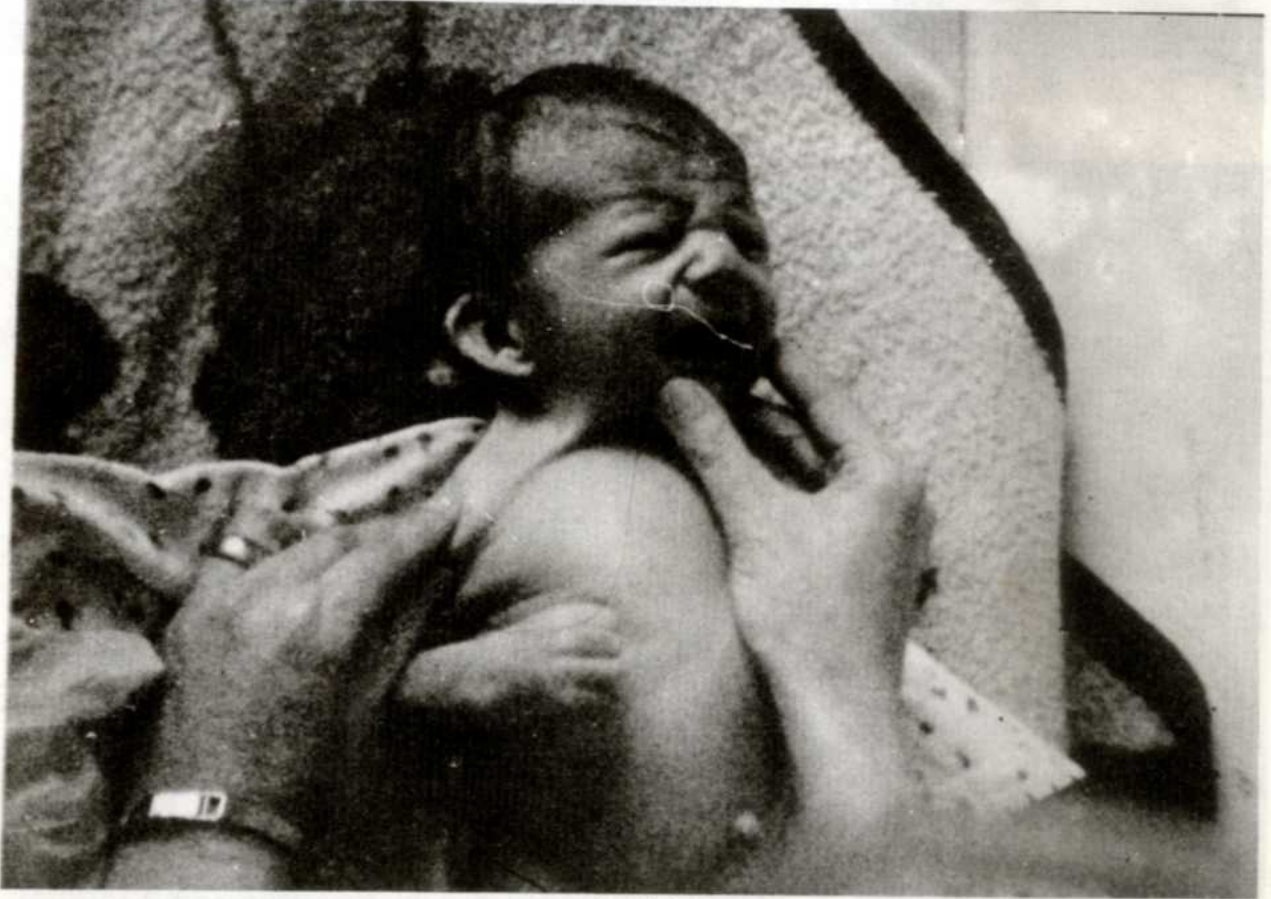Bebek geldiğinde yapılan fizik muayenesinde ağırlık 3000 m (25. Persantil), boy 46 cm (5. pensantilden düşük), başçevresi 34 cm (25-50. persantil) olarak bulundu. Flush metodu ile yapılan tansiyon ölçümleri sağ kolda 70 mmHg. sol kolda 60 mmHg, sağ

* S.Ü.T.F. Çocuk Sağlığı ve Hastalıkları A.B.D. Öğr. Üyesi, Doç. Dr.

** S.Ü.T.F. Çocuk Sağlığı ve Hastalıkları A.B.D. Öğr. Üyesi, Prof. Dr.

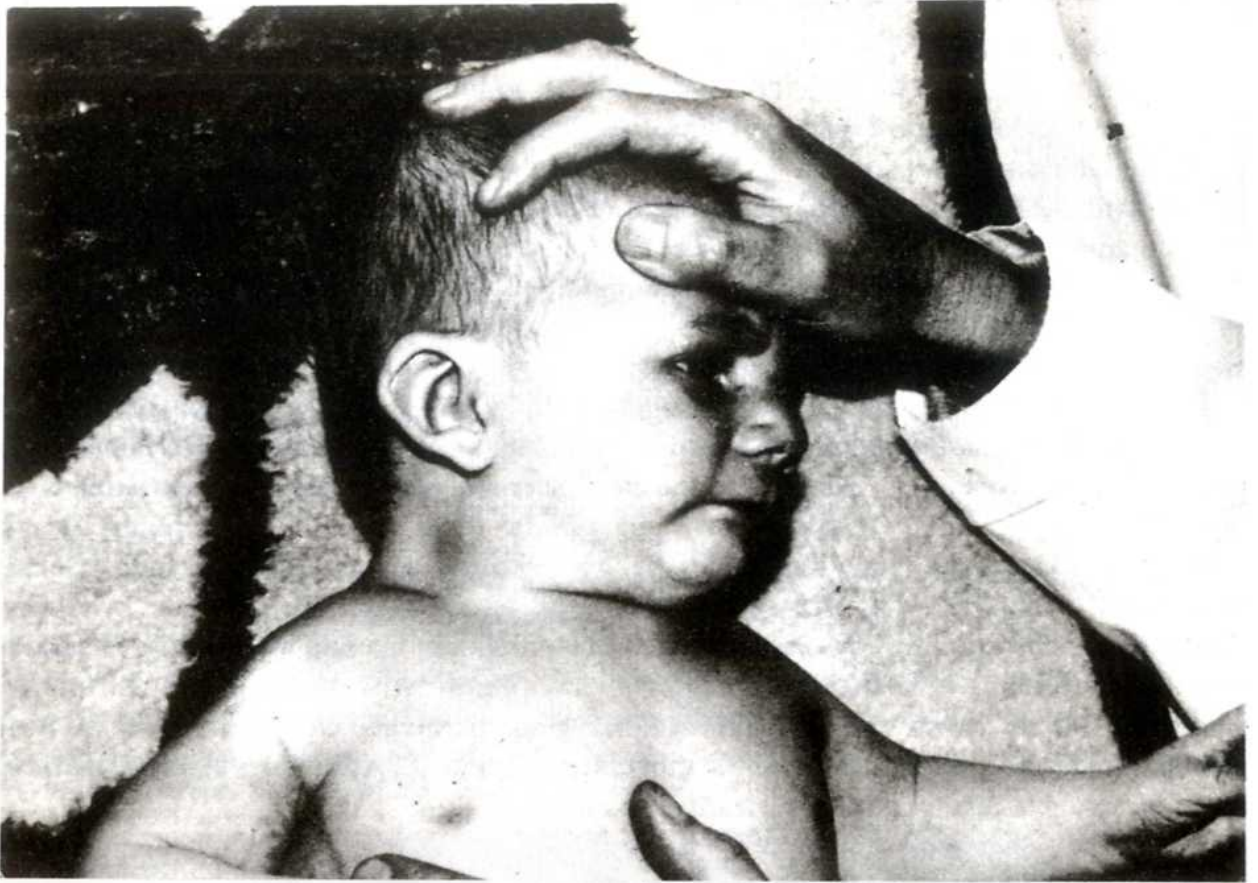*** S.Ü.T.F. Çocuk Sağlığı ve Hastalıkları A.B.D. Araştırma Görevlisi.

bacakta 90 mmHg, sol bacakta 80 mmHg olarak bulundu. Genel durumu iyi, ciltte ikter dışında bir patolojiye rastlanmadı. Burun, üst dudak ve alın ortasında kapiller hemanjiom mevcuttu. Göz kapakları şiş ve palpebral fissürler aşağı doğru kıvrımlı idi. Sol gözde miyopi ve strabismus mevcuttu. Burun ucu künt, burun kökü basıktı. Ağız muayenesinde kubbe damak mevcuttu (Resim-1). Kulaklar arkaya doğru lokalize olup, heliks orta kısımda incelmış, antiheliks sağ kulakta, soldan daha az belirgin, kulak loplarında ufak bir oyukluk mevcuttu (Resim-2). Ense saç çizgisi aşağı kadar iniyor ve boyunda yelesenme mevcuttu (Resim-3,4). Göğüs inspeksiyonunda göğsün üst kısmında pektus carinatus, bunun alt kısmında ise pektus ekskavatus olduğu görüldü. Her iki meme başı arasındaki mesafe artmıştı. Kardiyovasküler ve solunum sistemi normal bulundu. Karında umbilikal herni mevcuttu (Resim-5). Genital sistem haricen erkek görünümünde solda skrotum boş, sol testis inguinal kanalda lokalize ve sağa oranla daha hipoplazik bulundu. Fimozis mevcuttu. Ekstremiteler muayenesinde her iki kolda dirsek eklemlerinde fleksiyon kontraktürü vardı. Her iki elin başparmağı avuç içinde fleksiyon şeklinde kıvrılmış ve ekstansiyona karşı bir direnç gösteriyordu. El parmakları uzundu (Resim-6). Her iki ayak sırtında lenfödem mevcuttu. Sol ayakta pes ekinovarus deformitesi vardı. Ayak parmaklarının uç kısmı künt, her iki ayağın ikinci parmaklarında dışa, dört ve beşinci parmaklarında içeri doğru klinodaktili mevcuttu (Resim-7). Ayak bir ve ikinci parmakları arasında hafif bir furrow görünümü vardı (Resim-8).

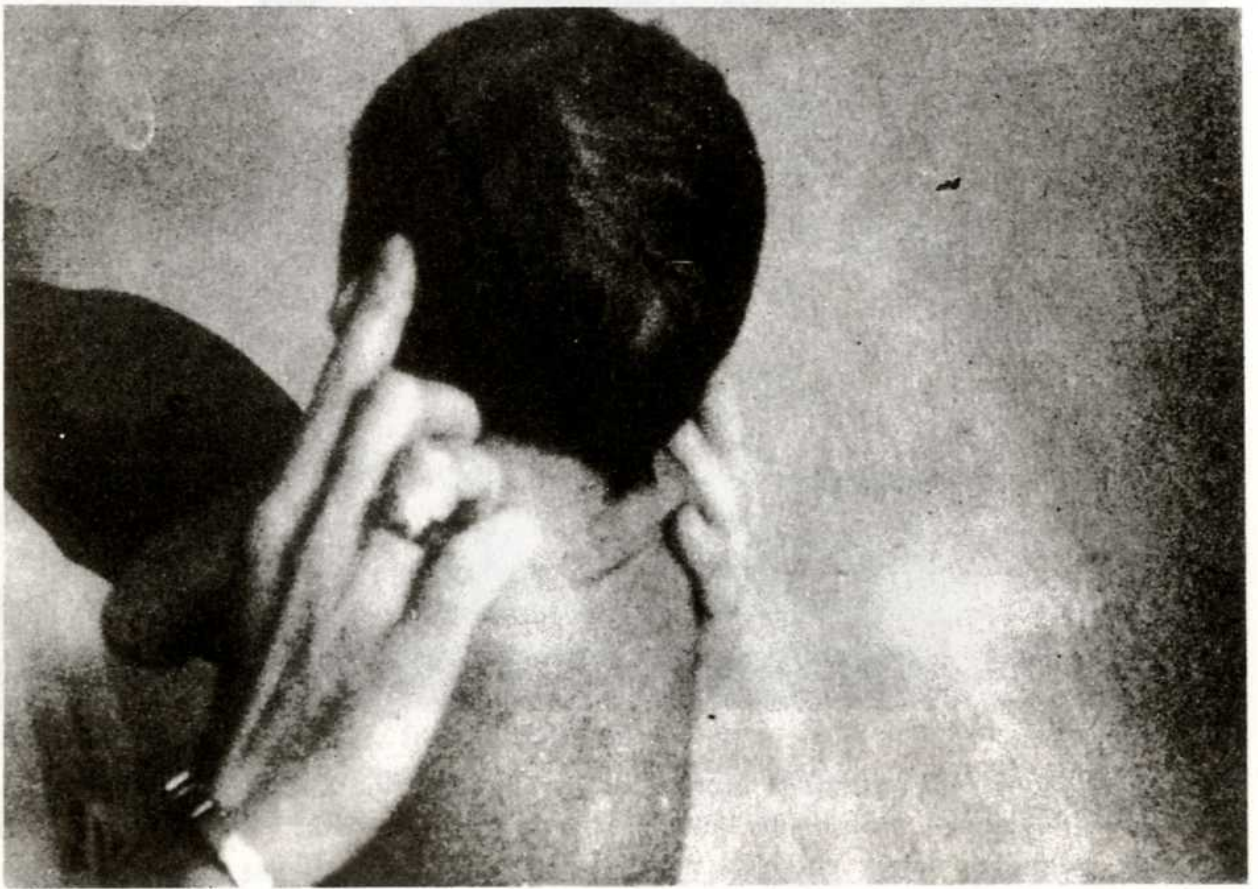


RESİM 1

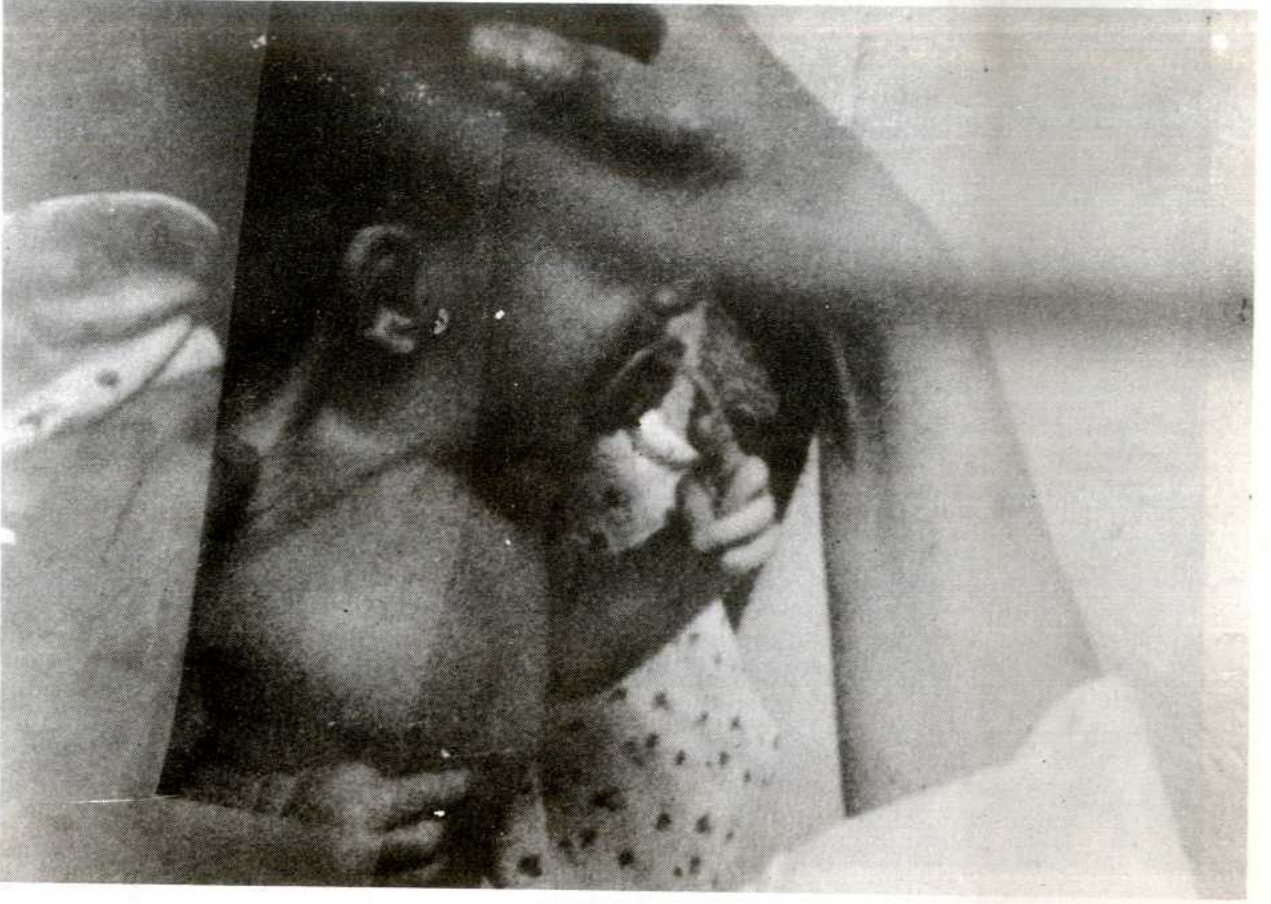Bebeğin kromozom analizinde kromozom kuruluşunun 46, XY olduğu tesbit edildi ve herhangi bir yapısal kromozom düzensizliğine rastlanılmadı. Tele'de kalp normal sınırlarda. Pulmoner damar gölgeleri normal. Elektrokardiyografi yaş için normal olarak değerlendirildi. Vertebra, pelvis ve uzun kemik grafileri normal bulundu.



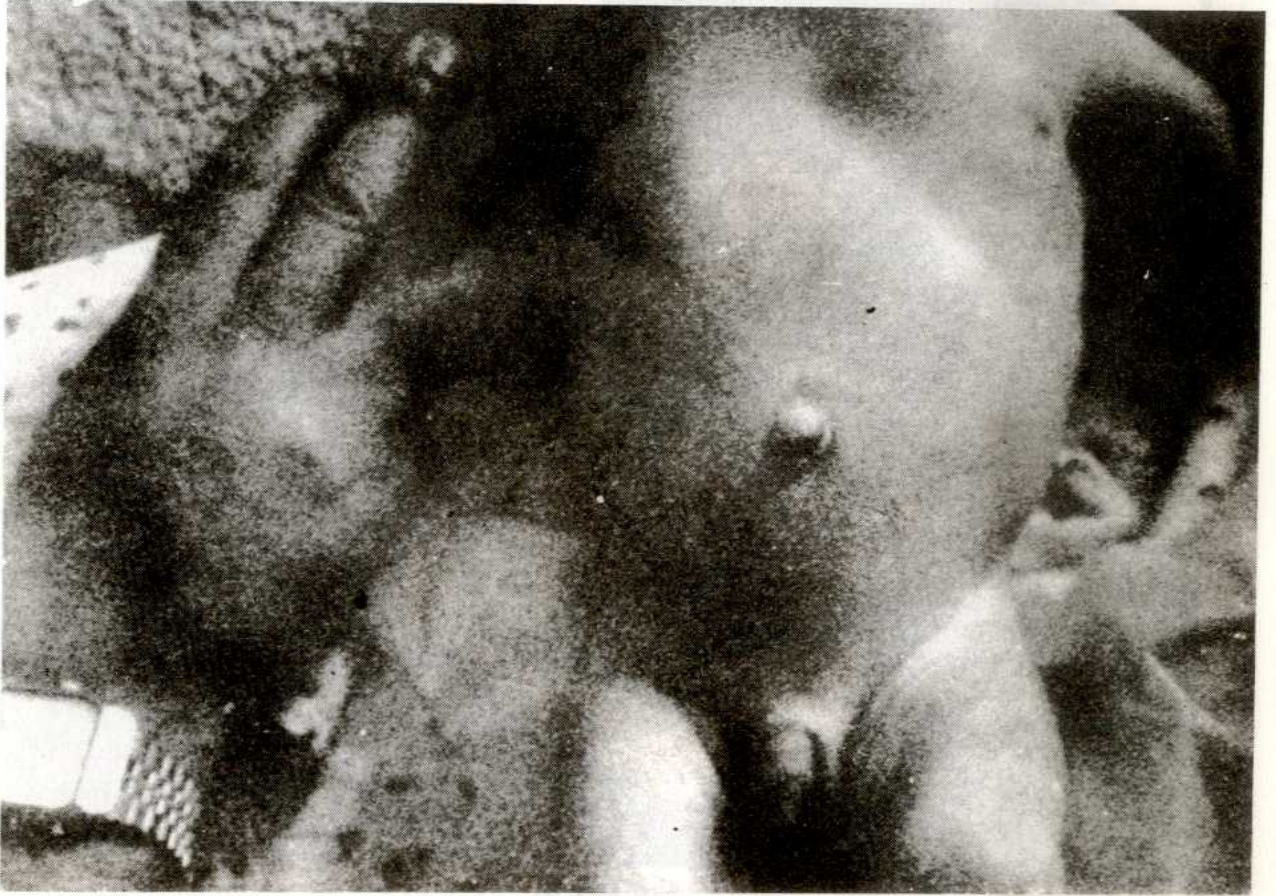RESİM 2



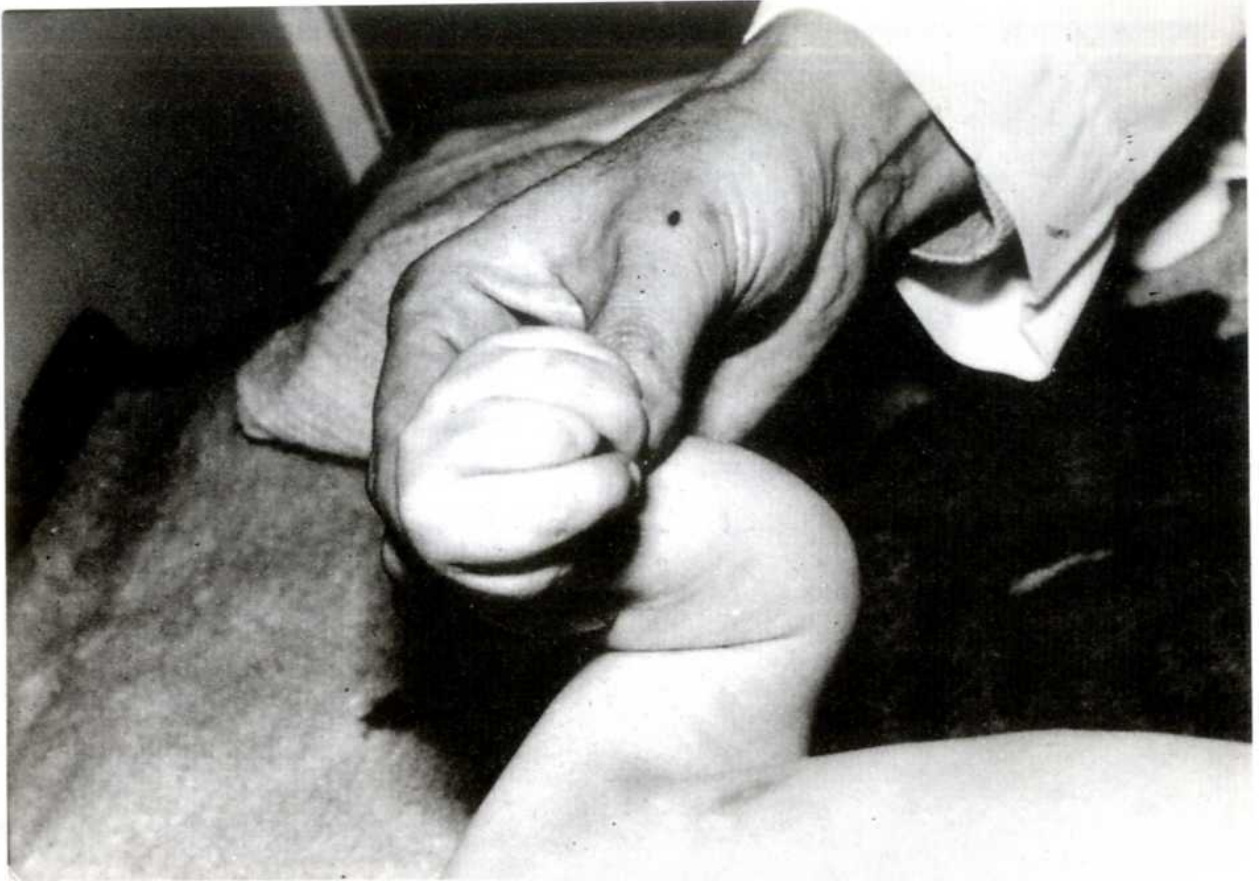RESİM 3



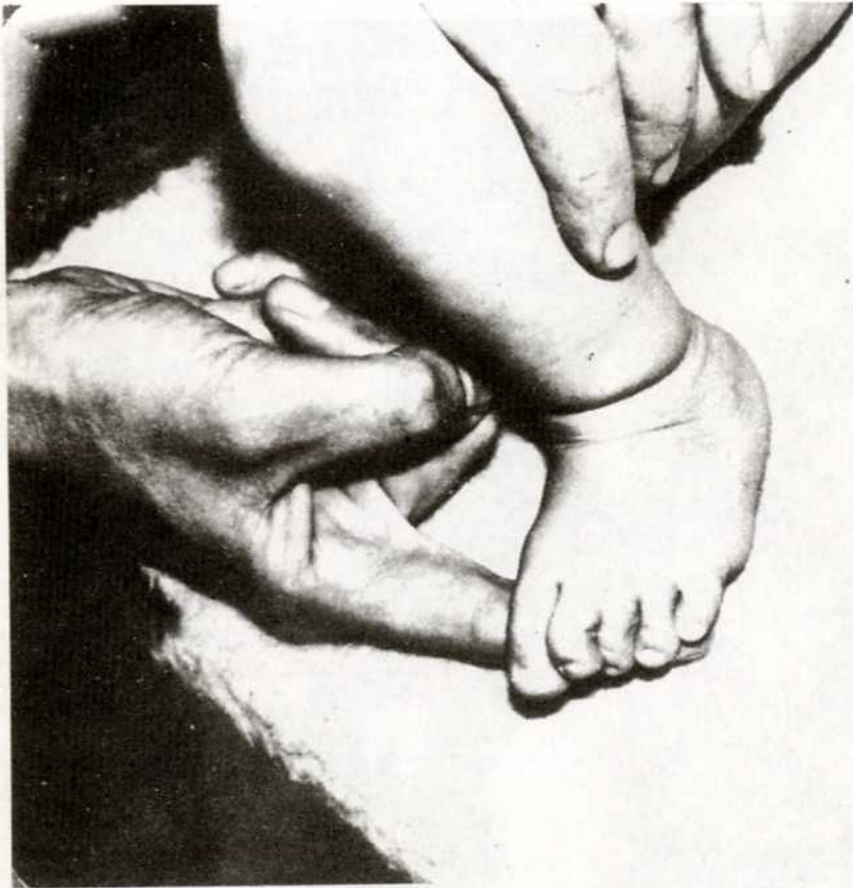RESİM 4



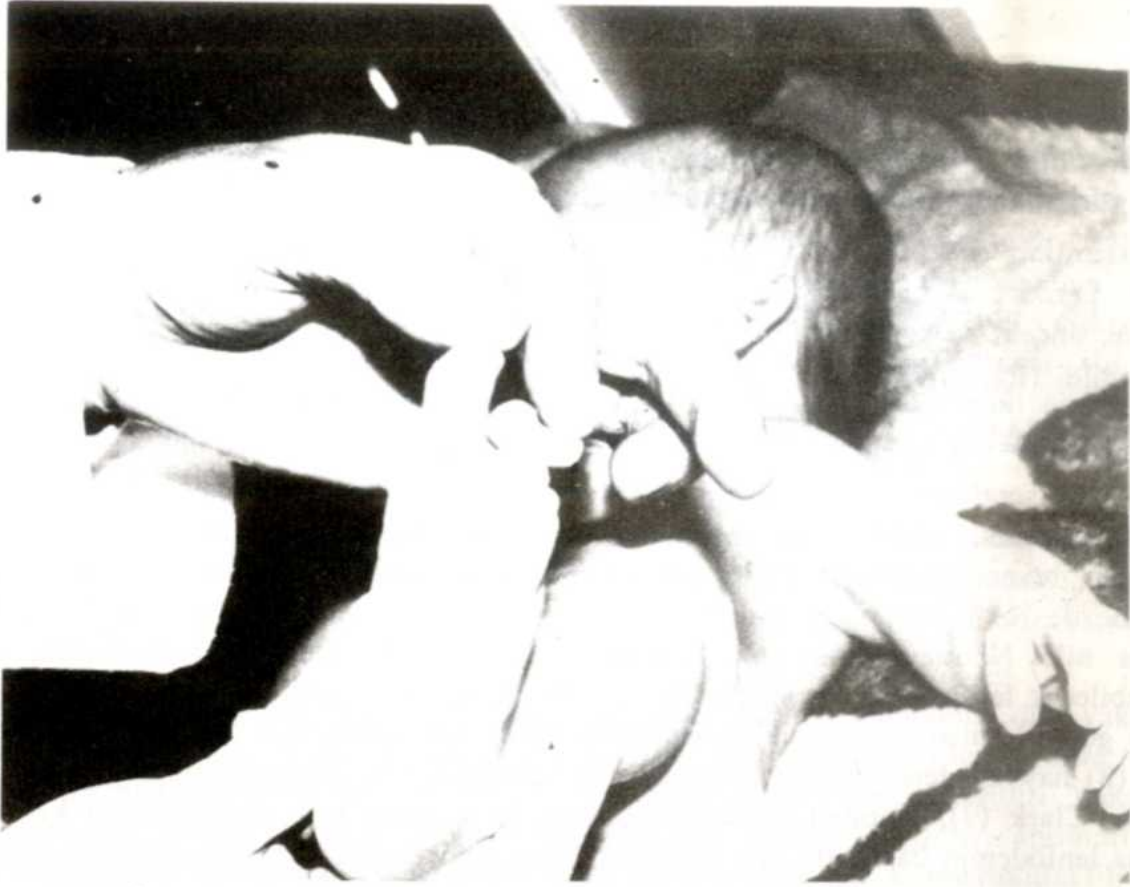RESİM 5



RESİM 6



RESİM 7



RESİM 8



RESİM 9

Bebeğin 4,5 aylık iken yapılan kontrolünde her iki elin başparmakları ve dirsek eklemlerindeki fleksiyon kontraktürü düzelmişti (Resim-8). Göz kapaklarındaki şişlik azalmış, göğüs deformitesi düzelmiş ve umbilikal herni kaybolmuştu. Kulak deformitesi devam ediyor ancak lokalizasyonunun daha iyi durumda olduğu görüldü.

Hastamızın dört yaşında bulunan ablasının fizik muayenesi normal bulunmasına karşılık, heriki ebeveynin boy uzunluğu 5. persantilin altında bulundu. Babanın yüzü üçgen şeklinde, önceki saç çizgisi yüksek ve heriki kulağında olgumuzdakine benzer anomaliler tesbit edildi (Resim-9).

TARTIŞMA

Noonan sendromunun patogenezi halen tam olarak bilinmemektedir. Sanchez ve Cascos (5) isimli araştırmacılar sendromda baş, ense ve kalp anomalilerinin görülmesi nedeniyle, branchial arch'in adult yapılarla dönüşmesindeki bir transformasyon defektinin patogeneze rol oynayabileceğini ileri sürdüler. Lanning ve arkadaşları (6) klinik bulgu olmasa bile Noonan sendromlu hastaların birçoğunda spesifik yöntemlerle ortaya konulabilecek lenfatik damar anomalilerinin bulunduğunu bildirdiler. Patogeneze diğer bir görüşe göre Noonan fenotipinin oluşmasında etkili olan en önemli faktör lenfödemdir (7). Clark (8) hayvan deneylerinde anormal sıvı birikiminin morfogenezi etkilediğini gösterdi ve yine Clark (9), Noonan sendromunda neydana gelen kalp defektlerinin kalbin sağ tarafına lenfödem basısı ile kan akımının azalması sonunda meydana geldiğini bildirdi.

Lenfödem ortaya çıkış zamanı, lokalizasyonu, rezolüsyonun başlangıç zamanı ve hızındaki farklılıklar fenotipteki farklılıklardan ve fenotipin yaşla değişikliğe uğramasından sorumlu olduğu bildirilmektedir (7). Allanson (1) yaşla yüz şeklinde meydana gelen değişiklikleri yüzün üçgen şeklini alması, burun kökünün incelenmesi, burun köprüsünü daha ince ve yüksek olup zemininin daha geniş olması, boynun uzaması, boyunda yelesenme veya trapezius kasının belirginleşmesi, nasolabial kıvrımlarının belirgin olması, öndeki saç çizgisinin yüksek olması, kulağın posterior rotasyon göstermesi ve heliks kalınlaşması şeklinde tarif etmektedir. Adult fenotipin tanınmaya başlaması herediter formun daha sık olarak tesbit edilebilmesine olanak sağlamıştır. Son yıllarda yapılan çalışmalarda herediter geçiş %30 ve %75 oranlarında bildirilmektedir (10). Genetik geçiş şekli büyük bir çoğunlukla değişik ekspresiviteye sahip otozomal dominant olarak gerçekleşmektedir. Biz olgumuzun babasında boy kısalığı, üçgen şeklinde yüz, alın çizgisinin yüksek olması ve kulak anomalileri gibi Noonan sendromunun bazı fenotipik özelliklerine rastladık.

Olgu sunusunda detaylarını verdiğimiz fizik muayenede en göze çarpan bulgular boyunca yelesenme, ense saç çizgisinin aşağıda olması ve meme başlarının birbirinden ayrık olması gibi özellikler başka sendromlarda da rastlanabilmektedir. Örneğin boyunda yelesenme Klippel-Feil anomalisi, Turner, XXXX, Zellweger, 13q-, Y/18 translokasyonuna sıklıkla refakat etmesine karşılık Aase, Down, Distichiasis-Lenfödem, fetal trimethadione, Meckel Gruber, Trisomy 18, XXY, 18p-sendromlarına daha nadir olarak refakat edebilmektedir (11).

Y/18 translokasyonunda meydana gelen otosomal kromozom eksikliğinin tabiatına bağlı olarak oluşan fenotipik değişiklikler Noonan sendromunda meydana gelenlere benzerlik gösterebilir (12). Vakamızın kromozom analizinin normal olması ile gerek Y/18 translokasyonundan ve gerekse de Turner, XXXX, 13q-, trisomy 18, XXY, 18p-, Down sendromu gibi diğer kromozomal bozukluklardan rahatlıkla ayrılabilir.

Olgumuzun boyun hareketlerinde herhangi bir kısıtlılık olmaması ve servikal vertebra grafilerinin normal olması ile Klippel-Feil anomalisi ayırt edilmiştir.

Fetal trimethadione sendromunun en önemli özelliği olan yüzün orta kısmına ait hipoplazinin olgumuzda olmayışı ve fetal hayatta bu ilaca maruz kaldığına ait bir anemnezin bulunmaması fetal trimethadione sendromunu ayırt ettirmektedir. Zellweger sendromundan genel hipotoni, solunum, emme, konvülziyon gibi problemlerin ve hepatomegalinin olmayışı ile, Meckel grubu sendromundan ansefalosel, mikrosefali, yarık damak, polidaktili gibi anomalilere hastamızda rastlanılmaması ile, Aase sendromundan başparmağın üç falankslı olmaması, anemi, lökopeni, radial hipoplazisine rastlanılmaması ile, Distichiasis- lenfödem sendromundan kirpiklerin çift sıralı olmaması ile ayırt edilebilmektedir.

Normal kromozom yapısına sahip hastamızda boy kısalığı, tipik yüz şekli, kulak anomalisi, meme başlarını ayırık olması, ense çizgisinin aşağıda olması, boyunda yelesenme, inmemiş testis, ayak sırtlarının ödemli olması gibi anomalilerin saptanması Noonan sendromunu düşündürmüştür.

Literatürde Noonan sendromunda fleksiyon kontraktürlerinin bulunduğu dört vaka daha önceden bildirilmiştir (13). Hastamızın her iki kol dirsek eklemlerinde ve el başparmaklarında fleksiyon kontraktürünün bulunmuş olması ilgi çekicidir. Vakamızın diğer bir ilgi çekici özelliği ayak parmaklarında tesbit ettiğimiz anomalilerdir. Araştırdığımız kadarı ile bu sendromda el parmaklarına ait klinobrakidaktili ve el parmağı uçlarının küntlüğü şeklindeki anomaliler önceden bildirilmiştir (1). Olgumuzda bu bulguların aksine el parmaklarının uzunluğu dikkati çekti. Ancak olgumuzda tesbit ettiğimiz ayak parmağı uçlarının küntlüğü, her iki ayağın ikinci parmağının dışa ve dört, beşinci parmaklarının içeri doğru klinodaktili ve furrow gibi anomaliler bu sendromda daha önceden tesbit edilmemiştir. Vakamızın tek olması nedeniyle bu bulguların tesadüfi olup olmadığını söyleyememekteyiz. Witt ve arkadaşlarının (7) belirttiği gibi lenfödemin ortaya çıkış zamanı, lokalizasyonu fenotipteki farklılıklardan sorumludur.

Özellikle ayak sırtında lenfödemli bulunan olguların bu tipteki ayak anomalileri açısından dikkatle araştırılması konuya daha fazla açıklık getirecektir.

KAYNAKLAR

1. Allanson, J.E.: Noonan Syndrome. *Journal of Medical Genetics*. 24, 9-13, 1987.
2. Kobylins, O.: Ueber Eine Flughautähnliche Ausbreitung am Halse. in Allanson, Noonan Syndrome. *Journal of Medical Genetics*. 24, 9-13, 1987.
3. Noonan, J.A., Ehmke, D.A.: Associated non Cardiac Malformations in Children with Congenital Heart Disease. *J. Pediatr.* 63, 468-70, 1963.
4. Opitz, J.M. Editorial Comment. The Noonan Syndrome. *Am. J. Med. Genet.* 21, 515-518, 1985.
5. Sanchez-Cascos, A.: The Noonan Syndrome. *Eur. Heart. J.* 4, 223-9, 1983.
6. Lanning, P., Simila, Suramo. I., Paavilainen, T.: Lymphatic Abnormalities In Noonan's Syndrome. *Pediatr. Radiol.* 7, 106-109, 1978.
7. Witt, D.R., Hoyme, E.H., Zonana, J et al.: Lymphedema in Noonan Syndrome: Clues to Pathogenesis and Prenatal Diagnosis and Review of the Literature. *American Journal of Medical Genetics*. 27, 841-856, 1987.
8. Clark, E.B.: Neck Web and Congenital Heart Defects: A Pathogenic Associations in 45X0 Turner Syndrome. *Teratology*. 29, 355-361, 1984.

9. Clark, E.B.: Cardiac Embryology: Its Relavance to Congenital Heart Disease. Am. J. Dis. Child. 140, 41-44, 1986.
10. Mendez, H.M.M., Opitz, J.M.: Noonan Syndrome: A Review. Am. J. Med. Genet. 21, 493-506, 1985.
11. Smith, D.W.: Web Neck or Rebundant Skin, Recognizable Patterns of Human Malformation, 2nd. Ed. W.B. Saunders Company, Philadalphia, 485-486, 1976.
12. Maserati, E., Waibel, F., Weber, B et al.: A 45X male with Yp/18 Translocation, Human Genetics. 74, 126-132, 1986.
13. Krieger, I., Espiritu, C.E.: Arthrogryposis Multiplex Congenita and the Turner Phenotype. Am. J. Dis. Child 123, 141-4, 1972.