

Parkinsonizm-Demans

Zehra AKPINAR*, Betigül YÜRÜTEN*, Ali Ulvi UCA*, Yahya PAKSOY**

*Selçuk Üniversitesi Tıp Fakültesi Nöroloji Anabilim Dalı,
**Selçuk Üniversitesi Tıp Fakültesi Radyoloji Anabilim Dalı, KONYA

ÖZET

Bu yazıda bir yıl önce başlayan ilerleyici konuşma bozukluğu, hareketlerde yavaşlama ve istem dışı hareket yakınmaları ile başvuran 27 yaşında bir erkek olguyu sunduk. Nörolojik muayenesinde bradikinezi, tüm ekstremitelerinde rijidite ve tremor saptanan olgunun kognitif fonksiyonları da bozulmuştu. Kan sayımı, rutin biokimya sonuçları, serum seruloplazmin ve bakır düzeyi, karaciğer biopsisi normal olan hastanın kranial manyetik rezonans görüntülemesinde (MRG) T2 ağırlıklı kesitlerde frontotemporal atrofi, globus pallidus ve substansianigrasında hiperintensite mevcuttu. Elektromyografide (EMG) motor ve duysal iletinin normal, servikal ve ekstremitelerde kaslarında motor ünit potansiyellerin (MÜP) uzun süreli olduğu görülen olgunun klinik ve laboratuvar bulguları literatür eşliğinde tartışıldı.

Anahtar Kelimeler: Nörodegeneratif Parkinsoniyen sendromlar, multi sistem atrofiler, Hallervorden-Spatz hastalığı, Wilson hastalığı.

SUMMARY

Parkinsonism-Demantia

We report a 27 year-old man with a history of one year of progressive slowing of movements, speech and tremors in extremities. Neurological examination revealed cognitive impairment, bradykinesia, rigidity and tremor in the all extremities. Routine biochemical tests, blood count, serum ceruloplasmine and copper values, liver biopsy were all normal. Brain magnetic resonance imaginary (MRI) showed frontotemporal atrophy, hypointensities in globus pallidus and substantia nigra in T2 weighted images. Electromyography (EMG) showed normal motor and sensory conduction velocities but widespread large motor unit potentials (MUP) in cervical and extremity muscles. These findings have been reviewed in the light of relevant literature.

Key Words: Neurodegenerative Parkinsonian syndromes, multiple system atrophy, Hallervorden-Spatz disease, Wilson disease.

Parkinsonizm ve demansın birlikte olduğu sporadik veya ailesel nörodegeneratif sendromlar yayınlanmakla birlikte bu gurup hastalıkların sınıflandırılması ile ilgili tartışmalar halen devam etmektedir (1-3). Bu grubun en iyi bilineni ilk kez Guam'da bir toplulukta gösterilen Parkinsonizm-demans-amiyotrofik lateral skleroz (ALS) kompleksidir. Son yıllarda, ilk bildirilen Parkinsonizm-demans-ALS birlikteliğinin olduğu olgu sayısında azalma, Parkinsonizm-demans gösteren olgularda ise artma bildirilmektedir (1,2).

Aşağıda sunduğumuz ılımlı fronto-temporal demans ve Parkinsoniyen bulguları olan olguda patolojik olarak klinik tanıyı kesinleştirememize rağmen klinik ve laboratuvar özellikleri ile olası sendromları gözden geçirerek sunmayı amaçladık.

OLGU

Ellerinde titreme, konuşma ve yürümede yavaşlama, unutkanlık şikayetleri ile başvuran 27 yaşındaki erkek

hasta (S.Z), birinci derece akraba bir anne babanın 7 çocuğundan ikincisi. Hastanın özgeçmişinde yaklaşık 9-10 yıldan beri 1/2-1 paket/gün sigara kullanımı dışında özellik yok. Soy geçmiş sorgusunda erkek kardeşlerinden birinde bazen benzer şikayetler olduğu öğrenildi. Ellerinde titreme, kol ve bacaklarında güçsüzlük olan ve yardımsız yürüemeyen bu kardeşi 18 yaşında eks olmuş. Bu kardeşin hastalığının tanısı bilinmiyor. Başlangıç yaşını ve süresini de hatırlamıyorlar.

Olgumuzun yakınları çok belirgin bir tarih hatırlamakla birlikte başvurusundan yaklaşık 10-12 ay önce ellerde titreme ile ilk yakınmaları başlamış, ardından yürümesi bozulmuş. Yavaş ve küçük adımlarla yürüyen hastanın konuşması da yavaşlamış. Bu yakınmaları oldukça hızlı bir şekilde ilerleme göstermiş ve 8-10 ay içinde günlük aktivitelerini yapmakta zorlanır hale gelmiş. Tetkik ve

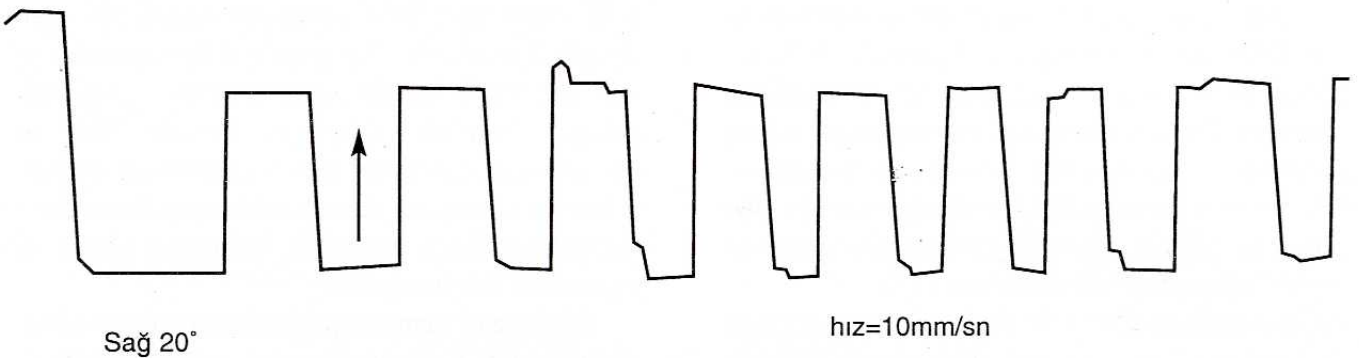
tedavi için kliniğe yatırılan hastanın fizik muayanesi normal sınırlarda idi. Nörolojik muayenede bilinç açık, zaman oryantasyonu bozuk, yer ve kişi oryantasyonu kısmen korunmuş bulundu. Konuşması monoton ve yavaş olan hastanın yüz ifadesi donuk ve mimiksizdi. Tüm hareketlere başlaması güç ve yavaş olan hasta antefleksiyon postüründe, küçük adımlarla yürüyebiliyordu. Özellikle sağda belirgin olmak üzere her iki elde ve ayakta istirahat tremorları vardı. Dört ekstremitesinde de kas tonusu rijidite tarzında artmış, derin tendon refleksleri normaldi. Patolojik refleksi ve otonomik fonksiyon bozukluğu olmayan hastada duyu, serebellar, vestibüler sistemler ile ilgili klinik bulgu saptanmadı. Bu bulgularla fonksiyonel yeterliliği gösteren Hoehn-Yahr skalasında (4) evre 4'e, Webster skalasında (skor 22) ağır klinik evreye uyuyordu. Kısa akıl muayenesinde aldığı toplam puan 17 idi. Bu da orta derecede bilişsel bozukluğu gösteriyordu. Psikiyatri konsültasyonu sonucu depresyon tanısı konan (Beck depresyon skalası ile skoru 28) hastaya SRRI grubu antidepresan başlandı. Dört hafta sonra yapılan kontrolde Beck depresyon skoru 12 olarak bulundu. Tam kan, kan biyokimyası, seruloplazmin (39,20 mg/dl), serum bakır (25.8 mikrogram/dl), BOS biyokimyası ve mikroskopisi, serum ve idrar aminoasit kromatografisi tiroid fonksiyon testleri, karaciğer biyopsisi, akciğer grafisi, uyarılmış kortikal potansiyel ve elektrookülografisi (şekil 1a,1b) normal olan hastaya yapılan EMG'de; üst ve alt ekstremitel-

erde motor ve duysal iletim hızları normaldi. Kaslarda ileri derecede nörojenik MÜP değişiklikleri vardı, denervasyon potansiyelleri saptanmadı.

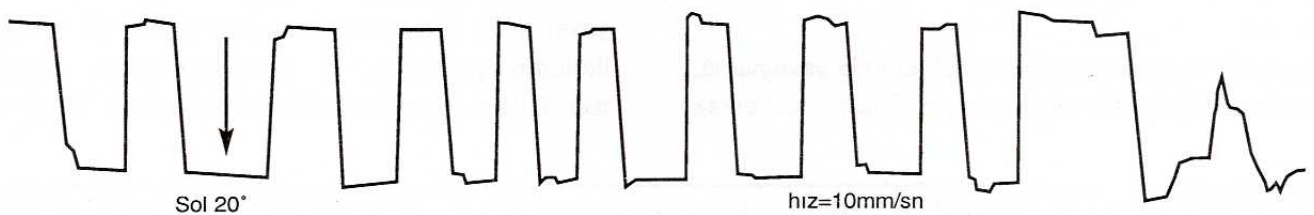
Kranial MR incelemesinde ise T2 ağırlıklı kesitlerde fronto-temporal bölgelerde belirgin atrofi, serebellar folialarda genişleme ve globus pallidus-substantia nigra paramanyetik madde birikimine (demir) bağlı hipointensite izlenmekteydi (Şekil 2a, 2b, 3). Parkinsoniyen bulguları ön planda olan hastaya dopamin agonisti pergolid başlandı. Belli aralarla doz artırıldı, 1,5 mg/günlük dozda hastanın tremor ve rijidesinde azalma görüldü. Bu dozla tedaviye devam edildi. Yapılan klinik gözlemden yan etki saptanmadı. Taburcu olduktan sonra 1 ay aralarla yaklaşık bir yıldır izlenen hastaya levodopa 250mg/gün ilave edildi, bulgularında kötüye gidiz olmadı.

TARTIŞMA

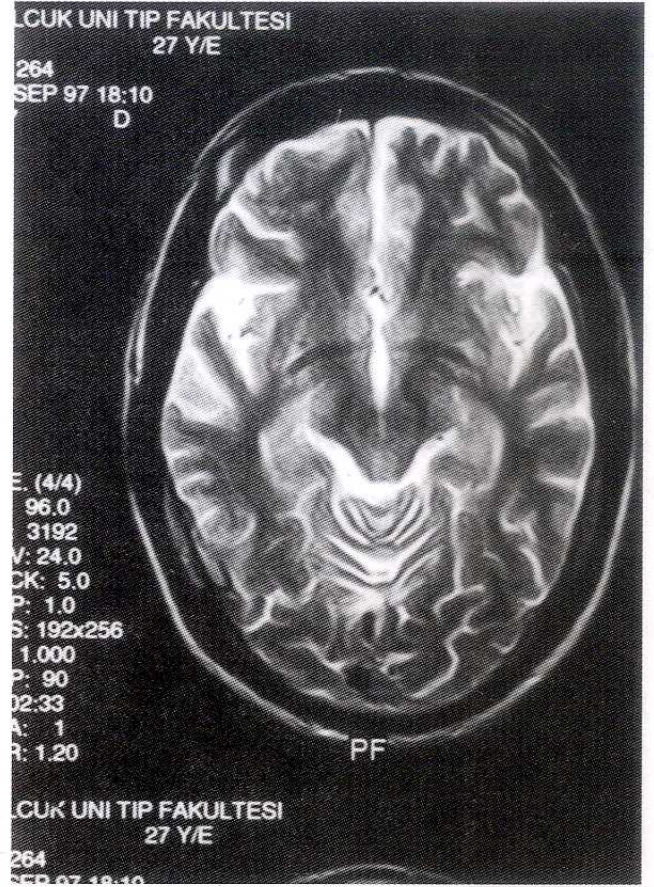
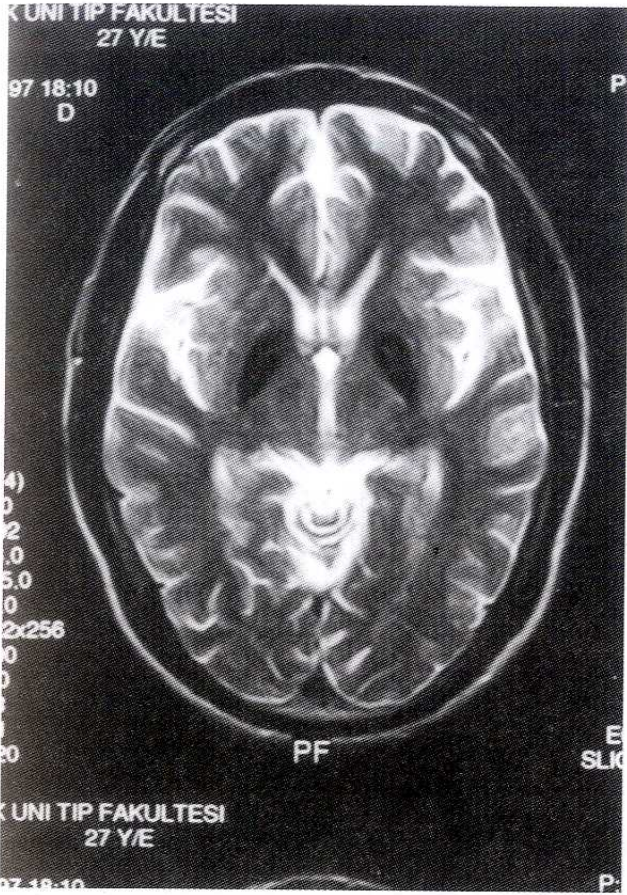
Olgumuzun ayırıcı tanısında klinik ve laboratuvar özellikleri göz önüne alındığında multi sistem atrofiler (MSA) ve progressif supranükleer felç (PSF), kortikobazal dejenerasyon gibi diğer Parkinsoniyen sendromlar, disinhibisyon-Parkinsonizm-demans-ALS (Amiyotrofik Lateral Skleroz) ile Wilson ve Hallervorden-Spatz hastalığı düşünüldü (3,5-9). Olgumuzun klinik özelliği ile ayırıcı tanıda düşündüğümüz bazı hastalıkların klinik ve radyolojik özellikleri tablo 1 ve 2'de karşılaştırılmıştır (5,9-13).



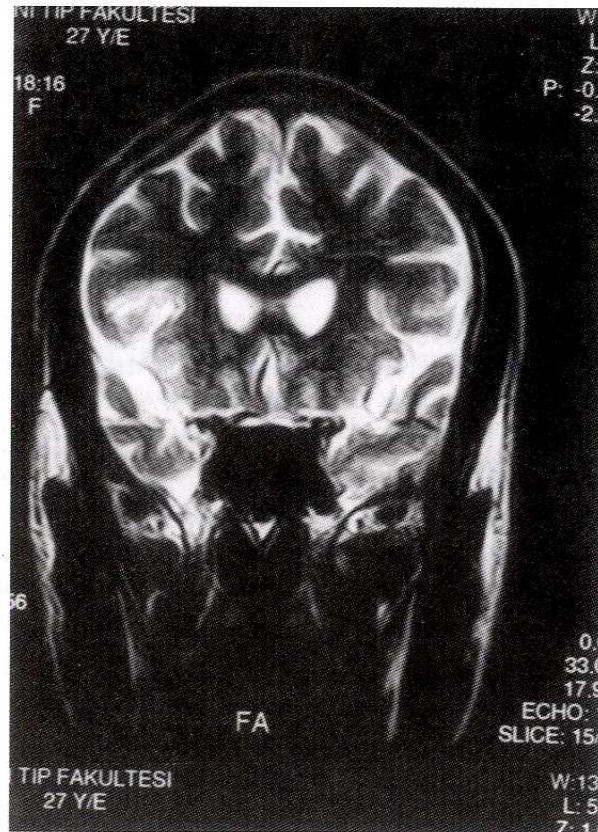
Şekil 1a. Olgunun sağ gözünün 20 derece sağa bakışta kaydedilen EOG örneği.



Şekil 1b. Olgunun sağ gözünün 20 derece sola bakışta kaydedilen EOG örneği.



Şekil 2a, 2b. Aksiyal planda FSE-T2 ağırlıklı kesitlerde globus pallidus, substantia nigra ve kortikospinal traktusta paramanyetik madde (demir?) birikimine bağlı hipointensite izlenmektedir. Ayrıca serebral atrofinin fronto-temporalde belirgin olduğu dikkat çekmektedir.



Şekil 3. Koronal FSE-T2 ağırlıklı kesitte kortikospinal traktustaki paramanyetik madde birikimi belirgin olarak izlenmektedir.

Tablo 1. Olgumuzun ve ayırıcı tanıda düşündüğümüz diğer parinsonyen sendromların klinik bulguları.

	Olgu	OPCA	SND	SDS	CBD	PSF	PH	P-D-ALS	HS
Parsinsonizm	VAR	++	++++	+++	++++	++++	++++	+++	++
Serebellar Bulgular	YOK	++++	++	+	+	+	○	○	+
Piramidal Bulgular	YOK	++	++	+	++	++	○	++	++
Okulomotor Bulgular	YOK	+++	+	+	++	++++	++	+	+
Kognitif Kayıp	VAR	++	++	+	++	+++	++	+++	+
Otonomik Bulgular	YOK	++	++	++++	+	+	++	○	+
Dizartri	YOK	+++	+++	+++	+++	+++	++	++	+
Nöropati	YOK	++	+	+	++	+	○	+	+
Motor Nöron Tutuluşu	○	++	+	+	○	○	○	+++	+

Kısaltmalar:

++++ : çokbelirgin olarak tüm olgularda
+++ : belirgin ve sık
++ : orta sıklıkta
+ : nadir
○ : yo

OPCA : Olivoponto serebellar atrofi
SND : Sitriatonigral dejenerasyon
SDS : Shy-Drager sendromu
CBD : Kortiko-bazal dejenerasyon
PSF : Progresif supranükleer felç
PH : Parkinson hastalığı
P-D-ALS: Parkinsonizm-demans-ALS
HS : Hallervorden Spatz Hastalığı

Tablo 2. Olgumuzun ve ayırıcı tanıda düşündüğümüz diğer sendromların MRG bulguları

Olgu	: Fronto-temporallerde belirgin atrofi, serebellar folialarda belirginlik ve globus pallidus-substantia nigra paramanyetik madde birikimine (demir?) bağlı hipointensite
OPCA	: Ponto-medüller ve inferior serebellar atrofi, putaminal Fe birikimi.
SND	: Diffüz atrofi, substansia nigra, putamen ve nü. kaudatusta hipointensite.
SDS	: T2'de putamen ve substansia nigra hipointensite
CBD	: Diffüz veya fronto-pariyetal kortikal atrofi
PSF	: Kortikal, tektal, pontin atrofi, putamende azalmış sinyal intensitesi yanında 3. ventriküldev silviyan fissürde genişleme.
PH	: Atrofi, putamende T2'de hipointensite.
P-D-ALS	: Bilateral fronto-temporal atrofi, nigrsitriatal hipointensite, ventriküler dilatasyon
HVS	: Globus pallidusta hipointensite, ortasında hiperintensite (kaplan gözü) substansiya nigranın pars retikulatasında hipointensite.

Ekstrapiramidal tutuluş bulguları ön planda olan olgumuzun bir kardeşinde de benzer hastalık olmasına rağmen herediter özellik olup olmadığı genetik çalışma ile kesin olarak belirlenememiştir. Zaten bu tür ailesel hastalıklar az sayıda olguda görülmektedir ve birçok nörodejeneratif hastalık ya sporadiktir veya sinerji gösteren bir çok nedene bağlıdır. Olguda erken demans oluşu PSF'yi düşündürebilmekle beraber oküomotor tutulum olmadığı için öncelikle PSF dışlanabilir. Bunun yanısıra otonom tutulumun olmayışı, bir veya daha fazla kortikal-pariyetal belirtinin yokluğu ile de kortikobazal dejenerasyon dışlanabilir. Disotonominin olmayışı ve MR bulguları multi sistem atrofilerden uzaklaştırmaktadır. MSA'de MR incelemede putaminal hipointensite ve bunun

yanısıra dış kontürde yarık şeklinde hiperintensite görünümü oldukça spesifiktir (10,12,13). Güçsüzlük, artralji, hepatik siroz, diabetes mellitus ve hipogonadizm ile giden herediter hemokromatozisten de klinik ve bazı laboratuvar bulguları ile ayrılmaktadır. Serum bakır ve seruloplazmin düzeylerinin, transaminazların ve karaciğer biopsisinin normal oluşu ile de herediter seruloplazmin yetmezliğinden ayrılmaktadır (10,13-16). Serebrovasküler nedenlere bağlı pseudoparkinsonizmden ise yaşının genç oluşu, serebral vasküler olaya bazen neden olabilecek risk faktörünün olmayışı ve MR görüntüleri ile ayrılmaktadır (12,17). Başlangıç yaşının geç oluşu, optik atrofünün gözlenmemesi ve distonik postür olmayışı ile Hallervorden Spatz hastalığından farklılıklar gösteren

olgumuzun MRG'si bize bu sendromu düşündürmüştür.

Otozomal resesif geçiş gösteren, globus pallidus ve substansiya nigranın pars retikularisine demir birikimi sonucu output nöronlarda yıkımla giden bu hastalıkta MRG'de globus pallidusta ve substansiya nigrada hipointensite, T2 ağırlıklı eko sekanslarda hipointens alanın santral kısmında hiperintens alanlar görülür. Bu görüntü "kaplan gözü" bulgusu olarak isimlendirilir ve bazı olgularda klinik belirtiler tam olarak ortaya çıkmadan önce bile gözlenebilir. Sunduğumuz olgunun MR görüntüleri de tam belirgin olmamakla birlikte kaplan gözü bulgusunu düşündürmektedir. Takiplerde özellikle bu tanıyı göz önünde tutmak gerekmektedir. Spesifik bir tedavisi

olan bu hastalıklarda bazı olgular L-Dopa ve benzeri antiparkinson tedaviye cevap vermekle birlikte, genellikle bu tür ilaçlara cevap yoktur (2,17,18).

Sonuç olarak diyebiliriz ki; günümüzde nörodejenereatif hastalıkların erken ve doğru tanısı çok önemlidir. Fakat bu olgulara ilk değerlendirmede tanı koymak oldukça güçtür. Tüm klinik bulguların oluşması belli bir süreç geçmesine bağlıdır. Tanının doğruluğu için uzun süreli izleme, genetik veya nöropatolojik çalışma gereklidir. Patolojik çalışmada yol gösterici olan tau proteinleri serebrospinal sıvı ve kanda yeterince bilgi verici değildir. Klinik tanının en iyi yolu ise biyolojik işaretlerin bulunmasıdır.

KAYNAKLAR

1. Oertel WH, Möller JC. Other degenerative syndromes that cause parkinsonizm. In: Watts RL, Koller WC, eds. Movement Disorders. New-York: McGraw-Hill Corp. 1977:331-44.
2. Stacy M, Jancovic J. Parkinson hastalığının ayırıcı tanısı ve parkinsonizm plus sendromları. In: Cedarbaum JM, GancherST, eds. Parkinson Hastalığı (çeviri), İstanbul: Bilimsel ve Teknik Yayınları Vakfı. 1993:57-84.
3. Ahlskog JE, Waring SC, Kurland LT, Peterson RC, Moyer TP, Harmsen WS, et al. Guamanian neurodegenerative disease: Investigation of the calcium metabolism/heavy metal hypothesis. Neurology 1995; 45(7):1340-4.
4. Hoehn MM, Yahr MD, Bergman KJ. Parkinson's disease; Progression and mortality. Adv Neurol 1986; 45: 457.
5. Shulman LM, Weiner WJ. Multiple-System Atrophy. In: Watts RL, Koller WC, eds. Movement Disorders. New-York: McGraw-Hill Corp. 1997:297-306.
6. Williams TL, Shaw PJ, Bates D, Ince PG. Parkinsonizm in motor neuron disease: case report and literature review. Acta Neuropathol 1995; 89:275-83.
7. Oyanagi K, Makifuchi T, Ohtah T, Chen KM, Schaaf T, Gajdusek DC et al. Amyotrophic lateral sclerosis of Guam: the nature of neuropathological findings. Acta Neuropathol 1994; 88:405-12.
8. Morris HR, Lees AJ, Wood NW. Neurofibrillary tangle parkinsonian disorders-tau pathology and tau genetics. Mov Disord 1999;14(5):731-6.
9. Yücear N, Akyürekli Ö, Özdemirkıran T, Uludağ B, Ertekin C. Tanısal güçlükler gösteren iki olivopontocerebellar atrofi. Parkinson Hastalığı ve Hareket Bozuklukları 1998; 1:36-45.
10. Morris HR, Vaughan JR, Datta SR, Bandopadhyay R, Rohan De Silva HA, Schrag A, et al. Multiple system atrophy/progressive supranuclear palsy: alfa-Synuclein, synphilin, tau, and APOE. Neurology 2000; 55(12):1918-21.
11. Kesztesz A, Martinez - Lage P, Davidson W, Munoz DG. The corticobasal degeneration syndrome overlaps progressive aphasia and frontotemporal dementia. Neurology 2000;55(9):1368-75.
12. Arime K, Kowalska M, Hasagawa M, Mukoyama R, Watanabe M, Kawai K, et al. Brothers with frontotemporal dementia and parkinsonizm with an N279K mutation of the tau gene. Neurolog. 2000;54(9):1787-94.
13. Marras C, Lang AE, Ang LC, Zijlmans JCM, Wenning GK. 69-year-old man with gait disturbance and parkinsonizm. Movement Disorders 2001;16(3):548-61.
14. Wszoeck ZK, Pfeifer RF. Heredofamilial Parkinsonian Syndromes. In: Watts RL, Koller WC, eds. Movement Disorders. New-York:McGraw-Hill Corp. 1997:351-64.
15. Castednau P, Zilbovicius M, Riberio MJ, Hertz Pannier L, Ogier H, Evrard P. Striatal and pontocerebellar hypoperfusion Hallervorden Spatz syndrome. Pediatr Neurol 2001;25(2):170-4.
16. Pomerant SJ. Gamuts and Pearls. MRI. Virginia: MRI-EFI Publications inc. 1993.
17. Ye FQ, Allen PS, Martin WR, Basal ganglia iron content in Parkinson's disease measured with magnetic resonance. Mov Disord 1996; 11(3):243-9.
18. Chiuoh CC. Iron overload, oxidative stress and axonal dystrophy in brain disorders. Pediatr Neurol 2001; 25(2):138-47.