

POSTERİOR LUMBOTOMİ

Dr. Ali ACAR*, Dr. Recai GÜRBÜZ*, Dr. Şenol ERGÜNEY*, Dr. Esat M. ARSLAN*

* S.Ü.T.F. Üroloji Anabilim Dalı

ÖZET

Selçuk Üniversitesi Tıp Fakültesi Üroloji Anabilim Dalında 1985-1991 tarihleri arasında 45 selektif vakaya değişik amaçlı 53 posterior lumbotomi uygulandı.

Selektif vakalardaki uygulama sonuçlarına göre posterior lumbotominin pelvis renalisdeki, orta ve yukarı üreterdeki obstrüktif patolojilerin giderilmesinde postoperatif komplikasyonların ve ağrının minimal düzeyde olması, erken ambulasyon imkanı vermesi, insizyonal herni gelişmemesi gibi olumlu yönleriyle klasik ulaşımlara kıyasla çok daha avantajlı olduğu belirlendi.

Anahtar Kelimeler: Lumbotomi, Posterior lumbotomi, Adele koruyucu insizyon.

SUMMARY

Posterior Lumbotomy

53 posterior lumbotomy was applied to 45 selective cases with different purposes between 1985 and 1991 in the Urology Department of Medical Faculty of Konya Selçuk University.

As a result of the application in the selective cases, posterior lumbotomy was more advantageous in comparison than the classical approach, because the postoperative complications and pain were at minimal level in the elimination of obstructive pathology in pelvis renalis, middle and upper ureter, also it early ambulation opportunity and incisional hernia were not develop.

Key Words: Lumbotomy, Posterior lumbotomy, Muscle Protective Incision.

GİRİŞ

Böbreğe posterior ulaşım lumbotomi, posterior lumbotomi, adale koruyucu insizyon ve Simon'un posterior insizyonu gibi değişik isimler almaktadır. bu ulaşım ilk defa 1869 da Simon tarafından uygulanmıştır (1).

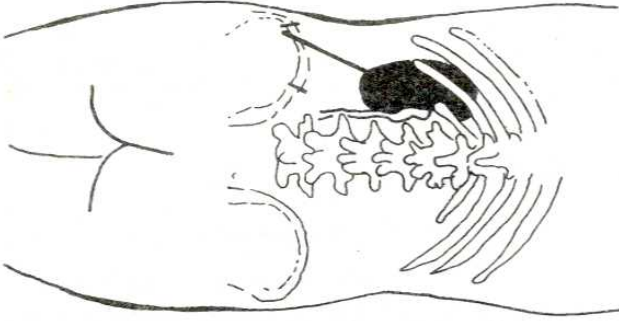
Bu yöntem küçük boyutlu böbreklere uygulanacak nefrektomilerde, kronik böbrek yetersizliği belirlenmiş transplantasyon aday hastalara uygulanacak bilateral nefrektomilerde, pyeloplastilerde, yer değiştirmesi mümkün olmayan taşlara yapılacak pyelitolomilerde ve yukarı üretere uygulanacak üreterolitotomilerde faydalı bir ulaşımıdır. Ulaşım renal hilusa direk giriş sağlamakta ve kaslar keskiye gerek bırakmayarak postoperatif ağrı ve kuvvetsizliği azaltmakta ve iyi yara kapanımı sağlamaktadır (2). Genel olarak normal anatomik ve topoğrafik anatomik yapıyı bozmadan böbreğe ulaşılabilen tek yol olma özelliğini taşımaktadır (3).

Hasta posterior ulaşım için operasyon masasına değişik usüllerde pozisyona edilebilir. GIL-VERNET

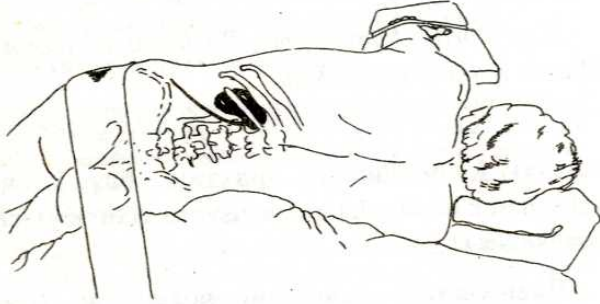
masayı kırmadan ve masanın baş kısmını yükselterek hastayı lateral pozisyona getirmeyi tercih etmektedir (1,3).

Bazı otörler yüzükoyun pozisyonu (Prone) güvenli bulmaktadır. Hastaya anestezi uygulanır ve WILSON'un laminektome gergahına (WILSON LAMINECTOMY FRAME) yüzükoyun pozisyonda yerleştirilir. Gergah (Frame) lumbar sahanın maksimum ekstansiyonunu sağlamak amacıyla en yüksek noktasına yükseltilir. Wilson gergahının olmadığı durumlarda göğüs kafesinin anterioru battaniye ruloyle yükseltmek kaydıyla hasta operasyon masasına yüzükoyun (Prone) pozisyona getirilir. Diğer iki battaniye rulosuda longitudinal olarak anterior abdominal duvarın her iki yanına yerleştirilir ve masa, lumbar sahaya tam ekstansiyon sağlayarak böbreğin yükselmesini sağlayınca kadar kırılır (Modifiye iri bıçak pozisyonu) (1).

Cilt insizyonu yapılmadan önce lumbar bölgedeki 4 topoğrafik anatomik bölgenin palpasyonu yapılmalıdır. Bunlar iliak krista, 12. kot, lumbar



Şekil 1: Cilt insizyonu yapılmadan önce lomber bölgedeki iliak krista, 12. kot, Lumbar vertebraların dorsal çıkıntıları ve Muskulus sakrospinalisin şematik görünümü (3).

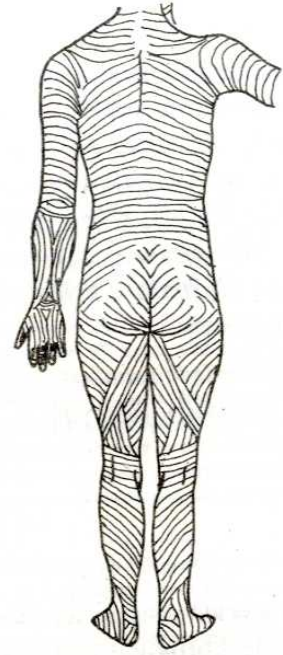


Şekil 2: 12. Kotun altındaki Muskulus Sakrospinalisin lateral kenarını takiben, adelenin 2 cm medialinden iliak kristaya uzanan cilt insizyonu (2).

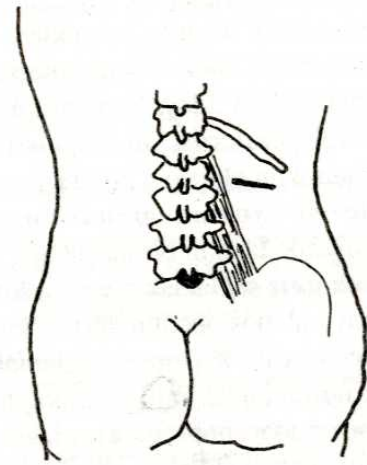
vertebraların dorsal çıkıntıları ve musculus sakrospinalis veya musculus erektör spinae dır (Şekil 1).

Özel pozisyondaki hastanın lomber bölgesine, 12. kotun tam altından iliak kristaya uzanan vertikal bir insizyon yapılır. Bu pozisyondaki bir hastada musculus sakrospinalis kolaylıkla palpe edilir ve cilt insizyonu alttaki adelenin lateral kenarını takiben 2 cm medialinden yapılır. İnsizyonun tam 12. kot üzerinden yapılması durumunda sonradan kostovertebral ligament kesilerek kostanın mobilizasyonu sağlanır, bu ekspozürün artırılmasına gerek olduğunda yapılmalıdır (1,5) (Şekil 2).

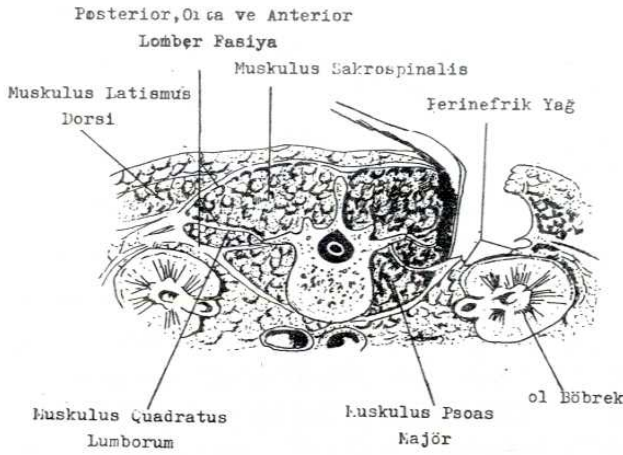
Bazı otörler cilt insizyonunu musculus sakrospinalis ve spinal çıkıntıya paralel seyreden bunun lateral kenarını palpe ederek planlamaktadırlar. 12. kotun tepesi palpe edilmekte ve musculus sakrospinalisin lateralinden başlayıp cilt hatlarını takip eden ve 12. kotun tepesinin 1.5-2 cm altı arasına kadar devam eden bir insizyon yapılmaktadır. Bununla böbreğin aşağı polünün ortaları seviyelerinde renal fossayı çaprazlayan bir insizyon sağlanmaktadır. Bu tip cilt insizyonuyla minimal skar ve renal fossaya yeterli giriş sağlanmaktadır (4,5) (Şekil 3 ve 4).



Şekil 3: Orta Lomber Sahada Transvers yöndeki cilt hatları (4)



Şekil 4: Muskulus Sakrospinalisin lateralinden başlayan ve şekil 3'de gösterilen cilt hatlarını takip eden ve 12. kotun tepesinin 1.5-2 cm altı arasına kadar devam eden insizyon (4).



Şekil 5: İkinci Lumbar Vertebra Seviyelerinden Yapılan Transvers Kesit(1).

Cilt altında ilk karşılaşılan strüktür inci beyazlığındaki musculus sakrospinalisi örten lumbodorsal fasyanın posterior tabakasıdır. Lumbodorsal fasya, mediali musculus sakrospinalisin lateralinde kalmak üzere vertikal olarak insize edilir. Fasya lateralde künt olarak diseke edilerek musculus sakrospinalisin lateral kenarıyla birlikte 2 veya 3 dorsal lateral sinir kollarının ekspozisyonu sağlanır, bunlar genellikle serbestleştirilir ve korunur (1) (Şekil 5).

Retraktörlerle adele mediale çekilir ve fasyanın (Middle) orta tabakasının ekspozisyonu sağlanır. Bu tabaka insize edilerek altındaki quadratus lumborum adelesi ortaya çıkarılır. Bu aşamada 1. lumbar vertebra dan 12. kota uzanan kostovertebral ligament, ligamentin alt kenarındaki neuro-vasküler paketin künt olarak diseksiyonundan sonra insize edilebilir (1).

Quadratus lumborum adelesi mediale rekrakte edilir, anterior lumbar fasya ve füze eden renal fasya insize edilerek perinefrik yağın ve böbreğin alt polünün ekspozisyonu sağlanır (Şekil 5).

Bu insizyondan yukarı üreter, üreteropelvik bölge, renal pelvis ve renal sinüs gibi strüktürlere, renal damarların posteriorunda olması nedeniyle minimum diseksiyonla kolaylıkla ulaşmak mümkündür.

Yara yerinden veya ayrı bir yerden Penrouş dren yerleştirilir. Yara kapatımı fasyanın orta ve posterior tabakalarının birkaç (interrupted) kromik sütürle

sütüre edilmesi ve cilt kapatılmasından ibarettir. Hastalar genellikle az düzeyde postoperatif ağrı belirtmekte ve operasyondan sonraki gün ayağa kalkabilmektedir.

İNDİKASYONLARI:

a) Üreterolitotomi: İliak kristanın yukarısında lokalize taşlar bu insizyondan kolaylıkla alınmaktadır, ancak küçük taşlar hareket edebileceğinden sistoskopik olarak üreteral kateterle yukarıya itilmelidir.

b) Pyelolitotomi: GIL-VERNET tekniği uygulanarak renal pelvis ve kalikslerin ekspozisyonunun sağlandığı durumlarda posterior uyaşımdan staghorn kalkül almak mümkün olmaktadır.

c) Üreteropyeloplasti: Renal pelvis ve pyeloureteral segmentin plastik düzeltimleri lumbodorsal ulaşım ile rahatlıkla yapılabilir. Nefropeksiye ihtiyaç kalmadan insitu operasyonla drenaj sağlanabilir.

d) Parankimal İnsizyonları: Lumbodorsal ulaşım ile parsiyel renal rezeksiyon, soliter kist alımı ve açık böbrek biyopsisi yapılabilir.

e) Nefropeksi: Primer bir operasyon olarak bu insizyondan güvenle yapılabilir, ancak renal pelvis ve üretere uygulanan operasyonlardan sonra daha iyi fonksiyon sağlamak ve anatomik sonuçlar sağlamak için nefropeksi uygulanmaktadır.

f) Nefrektomi: hipoplazik, kronik pyelonefritik, aspirasyonla kollabe edilebilen hidronefrotik böbreklere lumbodorsal ulaşım ile nefrektomi yapılabilir.

g) Nefrokapsülektomi ve Sempatektomi: Nadiren adele koruyucu lumbodorsal insizyonla nefrokapsülektomi ve renal pedikülde sempatektomi yapılabilir (3).

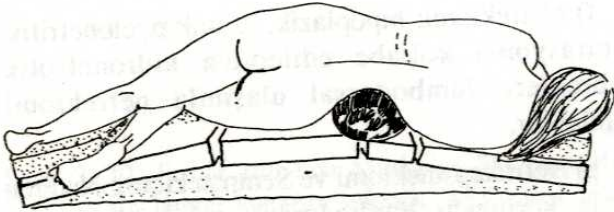
KONTRENDİKASYONLARI:

- Böbrek tümörleri,
- Böbrek anomalileri,
- Kombine operasyonlar,
- İltisaklı ve yüksek konumlu böbrek durumları,
- Normal veya normalden büyük boyutlu böbreklere bilateral nefrektomi adele koruyucu lumbodorsal insizyon yeterli hareket imkanı sağlamadığından kontrendike olduğu vurgulanmaktadır (3).

MATERYEL VE METOD

3.9.1985 ile 26.7.1991 tarihleri arasında Selçuk Üniversitesi Tıp Fakültesi Üroloji Anabilim Dalında değişik nedenlerle 2.5 ile 60 yaşları arasında (Ortalama 25.8 yaş) 45 hastaya posterior lumbotomi insizyonu uygulandı.

Sırtüstü yatar pozisyonda (Supine) genel anestezi uygulanan hasta, etkilenmiş yanı yukarda kalmak kaydıyla modifiye lateral dekubitüs konumuna (Vücut eksenini operasyon masası ile 60'lik açı yapacak tarzda) getirildi (Şekil 6). 12. kotun altından musculus sakrospinalisin lateral kenarını takiben adelenin 2 cm medialinden iliak kristaya uzanan bir cilt insizyonu yapıldı (Şekil 2). Cilt altındaki lumbodorsal fasyanın posterior tabakası cilt insizyonu doğrultusunda insize edildi. Musculus sakrospinalis mediale retrakte edilerek fasyanın orta tabakasının ekspozisyonu sağlandı. Bu tabakada insize edilerek altındaki quadratus lumborum adelesi mediale rekrakte edildi, anterior lumbor fasya ve buna karışan renal fasya insize edilerek perinefrik yağın ve böbreğin alt polünün ekspozisyonu sağlandı.



Şekil 6: Modifiye Lateral dekubitüs konumu (Vücut eksenini operasyon masası ile 60'lik açı yapmaktadır) (3).

Cerrahi uygulamanın bitiminde perirenal sahaya lastik dren yerleştirildi. Fasyanın orta ve posterior tabakası birkaç kromik stürle (Interrupted) suture edildi ve cilt ipek suture ile kapatıldı.

Postoperatif enfeksiyon profilaksisi amacıyla uygun bir antibiyotik verildi.

BULGULAR

Posterior lumbotomi insizyonuyla 37'si pyelolitotomi, 6 sı nefrolitotomi, 2 si parsiyel nefrektomi (Alt pole), 9 u ureterolitotomi (Orta ve yukarı ureter), 1 i nefrektomi, 1 i kalikoüreterostomi olmak üzere 45 hastaya total 53 uygulama yapıldı.

Ortalama operasyon süresi 60 dakika olarak belirlendi.

Parsiyel nefrektomi uygulanan 2 hasta hariç (Parsiyel nefrektomi uygulananlar postoperatif 2. gün) hastaların tümü postoperatif ilk gün mobilize edildi. Vakaların %60 ında postoperatif ilk gün, %40 ına postoperatif 2 gün analjezik verildi.

Kalikoüreterostomi ve Foley 'in Y-V plastisi uygulananların dışındaki bütün vakalar ortalama postoperatif 5 gün hastahane kaldı. (Kalikoüreterostomi ve Foley'in Y-V plastisi uygulanan vakalar postoperatif 15. gün hastahanedan çıkarıldı.)

Hiç ölüm vakası belirlenmedi. 4 hastamızda postoperatif gelişen ileus uygun tedaviyle 3. postoperatif gün ortadan kalktı.

Uygulamalara bağlı postoperatif komplikasyonlarla karşılaşmadı.

Uygun periyodlarla yapılan araştırmalarda posterior lumbotomi uygulanan vakalarda insizyonal herni belirlenmedi.

4 hastamızda operasyonu takip eden ilk, 3 hastamızda 2 inci gün subfebril ateş gelişti. Uygun tedaviyle önlendi.

Parsiyel nefrektomi uygulanan 2 hastamızın dışında vakaların hiç birisine postoperatif kan transfüzyonuna gereksinim olmadı.

TARTIŞMA

Böbreklere ilk posterior ulaşım bildirisi 1870 de SIMON tarafından yapılmıştır. Simon ulaşımı Avrupada LURZ ve GIL-VERNET tarafından modifiye edilerek uygulanmış, zaman içerisinde diğer bazı otörler yöntemin geliştirilmesine ve tanınmasına katkıda bulunmuşlardır (4).

Posterior lumbotominin adult ve infanlardaki indikasyonları aynıdır. Hastanın ağırlığı ve boyutu ulaşımın uygulanmasında ve ekspozürde sınırlayıcı bir faktör olmadığı anlaşılmıştır (4). Infanlarda lumbotomi ulaşımıyla yukarı renal fossadaki pelvik birimde güçlüklerle karşılaşmadan operasyonun uygulanabilirliği ortaya konmuştur. Adultlarda böbreğin

alt yarısının ve üreterin 1/3 proksimalinin eksojörü sınırlı olduğundan infantlardaki kadar anılan operasyonun rahatlıkla uygulanamadığı bildirilmektedir (4).

2.5 ile 60 yaş arasındaki bir hasta gurubuna posterior lumbotomi uyguladık.İnfantlarda uygulamanın kolaylıkla yapılabilirliğini belirledik. Adultlarda yukarı üreterdeki uygulamalarda zorlanmadık, ancak pyelolitotomilerde, vakaların bazılarında L1 ve L2 nin transvers çıkıtısı ile 12. kotu birleştiren kostovertebral ligamentin insizyonu ile girişin büyütülmesine ihtiyaç duyuldu.

Posterior lumbotomi insizyonunda superiorda subkostal sinir ve inferiorda quadratus lumborum altından çıkan ileohypogastrik sinirden sakınmaya özen gösterilmesi gereği vurgulanmaktadır (4).

İnfantlarda ve adultlardaki uygulamalarda bu iki sinirden sakınmaya özen gösterildi. Postoperatif ağrının az düzeyde belirlenmesinde bu sinirlerin intact kalmasının rolü olduğu kanısındayız.

Posterior lumbotomide nadirde olsa insizyonal herni gelişimi bildirilmektedir (4).

Postoperatif belirli aralıklarla yapılan kontrollerde uygulamalarımıza bağlı insizyonal herni belirlenmedi. Bunda adele kesisi yapılmamasının rolünün büyük olduğu kanaatindeyiz.

SONUÇ

Uygulamalarımızdan aldığımız sonuçlara göre giriş bölümünde sunduğumuz endikasyon ve kon-trendikasyonlara özen göstererek seçilen hastalara posterior lumbotomi insizyonunun hem adult, hem infantlarda seçkin yöntem olduğuna inanıyoruz.

KAYNAKLAR

1. L.Vincent AA. Posterior Lumbotomy. In: Libertino JA. Pediatric and adult reconstructive urologic surgery. Baltimor: Williams and Wilkins 428 East Preston Street, 1987; 97-101.
2. Lytton B. Lumbar approach-Posterior lumbotomy. In: Walsh PC, Gittes RE, Perlmutter AD, Stamey TA, eds. Campbell's urology. Philadelphia: W.B. Saunders Company, 1986; 2423-7.
3. Lutzeyer W. Lumbodorsal surgery. In: Glenn JF, Boyce HW, Abross SS. Urologic surgery. Philadelphia: JB Lippincott Company, 1983; 303-8.
4. William R., and Brent WS. The versatility of the posterior lumbotomy approach in infants. The Journal of Urology 1989; 141: 1148-50.
5. Clayton HH, James FK and Howard MR. The role of posterior lumbotomy in the manegement of surgical stone disease. The Journal of Urology 1988; 139:704-5.