

Uterus lezyonlarının ayırıcı tanısında US, BT ve MRG'nin pozitif prediktif değeri

Demet AYDOĞDU KİREŞİ, Saim AÇIKGÖZOĞLU, Mehmet KILINÇ, Kemal ÖDEV

S.Ü.T.F. Radyodiagnostik Anabilim Dalı, KONYA

ÖZET

Amaç: Uterus lezyonlarının ayırıcı tanısında kesitsel radyolojik incelemeler yeni bir çığır açmıştır. Çalışmamızda US, BT ve MRG'nin uterus lezyonlarındaki ayırıcı tanıya olumlu katkılarını değerlendirdik. **Gereç ve Yöntem:** Çalışma kapsamına patolojik olarak ispatlanmış 15 uterus lezyonu alındı. Lezyonlara önce ultrasonografi, sonra kontrastlı ve kontrastsız bilgisayarlı tomografi ve T1 ağırlıklı, T2 ağırlıklı, fat saturasyonlu ve intravenöz kontrastlı sekanslarda magnetik rezonans görüntüleme incelemesi yapıldı. Her üç modalite ile konulan ayırıcı tanılarımızı patolojik tanılar ile karşılaştırdık. **Bulgular:** Olgularımızın 7'si myom, 3'ü adenomyozis, 3'ü endometrial karsinom ve 2'si servikal karsinomdu. Ultrasonografi ile 15 olgunun 11'ine(%73), bilgisayarlı tomografi ile 12'sine (%80) ve magnetik rezonans görüntüleme ile 13'üne (%87) ayırıcı tanı konuldu. **Sonuç:** Magnetik rezonans görüntüleme hem doğru tanı koymakta, hem de çevre invazyonları göstermede bilgisayarlı tomografi ve ultrasonografiye göre daha doğru sonuç vermektedir. Fakat ucuz ve kolay olması nedeniyle ultrasonografi öncelikli uygulanmalıdır.

Anahtar Kelimeler: uterin patoloji, US, BT, MRG.

SUMMARY

Pozitive predictive value of uterine masses: US, BT and MRI

Purpose: Cross sectional imaging techniques more widely available in the recent years for evaluation of uterine lesions. We discussed the primary contribution of US, CT, and MRI methods in the diferential diagnosis of uterine masses. **Materials and methods:** We evaluated the spectrum of US, CT, and MRI findings of the 15 uterine masses. Transabdominal sonography, enhanced and nonenhanced CT scans were performed in all cases. Moreover, sagittal and axial T1 weighted as well as T2 weighted, and fat-saturated unenhanced and gadolinium-enhanced MR images of the pelvic region. We compared our radiologic diferential diagnosis with pathologic diagnosis. **Results:** Seven of 15 cases had myoma, 3 had adenomyosis, 3 had endometrial carcinoma, and 2 had servix carcinoma. Correct diferential diagnosis was established in 11 (73%) out of 15 cases with US, in 12 (80%) with CT, and in 13 (87%) with MRI. **Conclusion:** MRI is the imaging method best suited for evaluation of uterine lesion than other imaging techniques. Since ultrasonography allows deliation of the uterine masses in at least two scanning planes, this method should be preferred as the first method of searching for uterine lesions.

Key Words: uterine masses, US, CT, MRI

Pelvik lezyonların değerlendirilmesinde bugün kesitsel görüntüleme yöntemlerinden ultrasonografi (US), bilgisayarlı tomografi (BT), manyetik rezonans görüntüleme (MRG) kullanılmaktadır.

Her üç yöntemin farklılıkları nedeniyle pelvik lezyonlarda tanıya katkılarını karşılaştıran çeşitli çalışmalar yapılmıştır. Bu çalışmada uterus lez-

yonlarında US, BT ve MRG'in ayırıcı tanıda pozitif prediktif değerleri araştırıldı.

GEREÇ VE YÖNTEM

Çalışma kapsamına uterus lezyonu olan 15 hasta alındı. Hastaların yaş ortalaması 40 (23-69) idi. Olguların hepsine US, BT ve MRG yapıldı. Hastalara kendilerine yapılacak US, BT ve MRG tetkiklerinin

özellikleri hakkında bilgi verilerek sözlü izinleri alındı. Radyolojik tanıları adresleri alınan hastalar ile bağlantı kurularak teyit edilen patolojik tanıları ile karşılaştırıldı. Hasta kaynağı olarak radyoloji bölümümüze gelen ve US ile uterus lezyonu saptanan ve diğer tetkiklere razı olan hastalar kullanıldı.

Sonografik incelemede real-time ultrasonografi cihazları Hitachi EUB-555 ve Toshiba Sonolayer-77B kullanıldı. US inceleme 3,5 mHz'lik transduserler ile rutin US incelemesi şeklinde yapıldı. US incelemede pelvik alanda lezyon varlığı, lezyonların uterin veya ekstrauterin oluşuna göre lokalizasyonu, boyutu, kistik-mikst-solid özelliğine göre iç yapısı, çevre invazyonu ve eşlik eden diğer patolojilerin tespitine göre değerlendirmeleri yapıldı.

BT tetkiklerde Picker PQS marka spiral tomografi cihazı kullanıldı. BT imajları 130 KV, 175 mA ile elde edildi. Hastaların aç olması istendi ve incelemeden yaklaşık iki saat önce suda eriyen opak maddeden 1,5 litre suya 50cc. konularak içmesi sağlandı. Barsak lüpları pelvik alan dışına itmesi ve diğer yapılara referans olması bakımından mesanenin dolu olmasına dikkat edildi. BT kesitleri önce iliak kanttardan başlayarak simfizis pubise kadar 10 mm'lik aralıksız kesitler alınarak kontrastsız olarak yapıldı. Daha sonra İV kontrast madde (0,2-0,4g iyot/kg vücut ağırlığı) verilerek aynı düzeylerden ve görülen lezyon tamamlanincaya kadar ilave kesitler alındı. Görüntüler lezyonların ultrasonografik özelliklerini bilmeyen ikinci radyolog tarafından değerlendirildi. Değerlendirme US'deki kriterlere ilaveten kitlenin solid kısımlarının kontrast madde tutması, çevre yağ planlarını silmesi, rektum veya mesaneyi invaze etmesi açısından değerlendirildi.

MRG tetkiki için 1,5 T Picker marka MRG cihazı

ile body-coil kullanılarak SE T1A(TR: 600-300,TE: 10) aksiyal ve koronal, FSE T2A(TR:6000-3000, TE: 96-112) sagittal ve aksiyal kesitler rutin olarak uygulandı. FOV : 20-30, kalınlık 8 mm, GAP 2 mm, matris 192x256, NEX 2 değerleri kullanıldı. Optimum mesane doluluğunu sağlamak için hastaların tetkikten en az 2 saat öncesinden itibaren miksiyon yapmamaları istendi. Olguların hepsine Gd DTPA İV olarak uygulanarak T1A aksiyel kesitler eklendi. Ayrıca yağ baskılı T1A sekans ilave edildi.

US, BT ve MRG ayırıcı tanıları patolojik tanıları ile karşılaştırılarak her üç radyolojik yöntemin uterus patolojilerinde ayırıcı tanıya pozitif prediktif katkısı değerlendirildi.

BULGULAR

Ultrasonografi ile 15 uterin patolojinin 11'ine (%73), BT ile 12'sine (%80) ve MRG ile 13'üne (%87) doğru ayırıcı tanı konuldu (Tablo 1). Lezyonların patolojik grup olarak dağılımları ve US, BT ve MRG'nin ayırıcı tanıda pozitif prediktif değerlerin tablo 2' de görülmektedir.

Patolojik olarak myom (Şekil 1-3) tanısı alan 7 olgunun 4'üne US ile, 5'üne BT ile ve 6'sına MRG ile doğru tanı konuldu. Sonografide 4 olguda uterusda yerleşmiş 3 cm'den büyük solid, heterojen, hipoeoik karakterde kitleler tespit edildi. 1 inde serviks posterioruna yerleşmiş hipoeoik kitle bulundu ve serviks Ca olabileceği düşünüldü. Ancak patolojik olarak servikal bölgeden kaynaklı myom tanısı aldı. US'de 1 olguda yoğun ekojenite gösteren solid lezyon dermoid olarak tanımlandı. Yapılan BT ve MRG incelemelerde lezyonun intrauterin yerleşimli yağlı bir kitle lezyonu olduğu tespit edildi. Nadir olarak görülen bu lezyona lipoleimyom tanısı konuldu. BT ve MRG tanıları patolojik olarak doğrulandı. Diğer 1

Tablo 1. Uterus lezyonlarının ayırıcı tanısında US, BT ve MRG'nin pozitif prediktif değerleri.

Radyolojik Yöntem	Patoloji + Lezyon	Radyolojik + US	Pozitif Prediktif BT değer %
US	15	11	73
BT	15	12	80
MRG	15	13	87

Tablo 2. Uterus lezyonlarının ayırıcı tanısında patoloji gruplarına göre US, BT ve MRG'nin pozitif tanı değerleri.

Lezyon	Patoloji +	US +	BT +	MRG +
Myom	7	4	5	6
Adenomyozis	3	2	2	2
Endometrial karsinom	3	3	3	3
Serviks karsinomu	2	2	2	2
TOPLAM	15	11(%73)	12(%80)	13(%87)

olguda US ile over fibromu tanısı konuldu. Ekstra-uterin yerleşimli hipoekoik solid kitle vardı. BT'de ise bu son olgu over kaynaklı solid tümör olarak değerlendirildi. BT ile ikinci yanığımızda serviks yerleşimli myoma tanı konulamadı. MRG'de 1 olguda pedinküllü myoma yanlış olarak over fibromu tanısı konuldu.

Patolojik olarak adenomyozis (Şekil 4) tanısı konulan 3 olgunun 1'inde daha belirgin olmak üzere 2'sinde uterusda US, BT ve MRG ile adenomyozis tanısı konuldu. Uterusta diffüz büyüme vardı. MRG'de uterusun geçiş zonunun kalınlaşmış olduğu net ortaya konuldu. 1 olguda MRG ile serviks lokalizasyonundaki adenomyozis myom olarak değerlendirildi. US ve BT de bu lezyon tanınmadı.

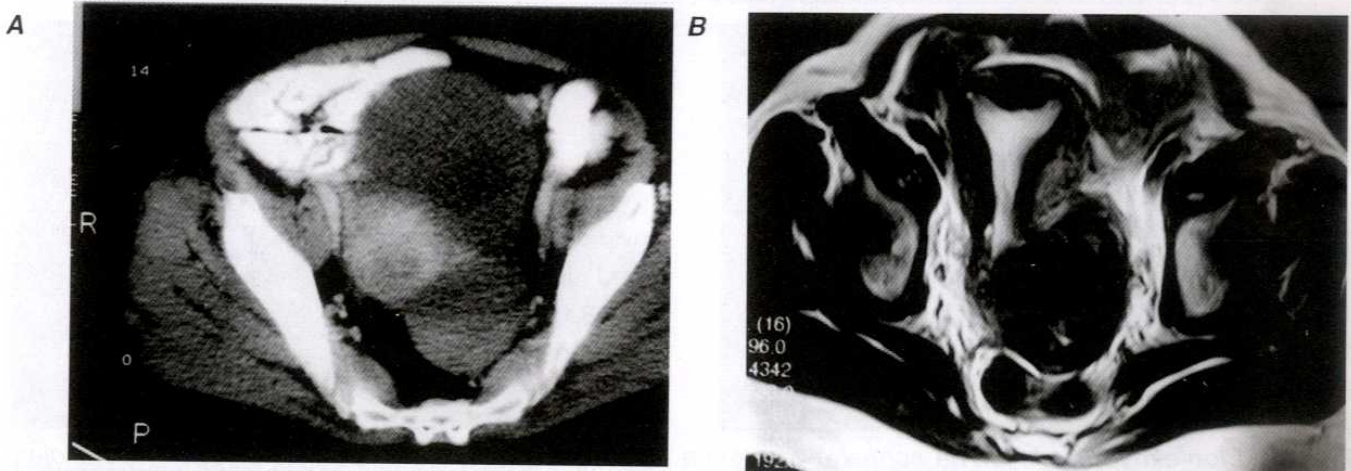
Patolojide endometrium karsinomu (Şekil 5) tanısı alan 3 olgunun tanıları radyolojik olarak da her üç modaliteyle doğru kondu. Lezyonlar endometrium

kavitesi içinde, kistik ve solid alanlar şeklinde idi. Beraberinde uterusda da diffüz büyüme vardı. 1 olguda uterus patolojisinin yanında her iki overde solid ve kistik kompenetler içeren karsinom vardı. Ayrıca batında yaygın serbest sıvı mevcuttu.

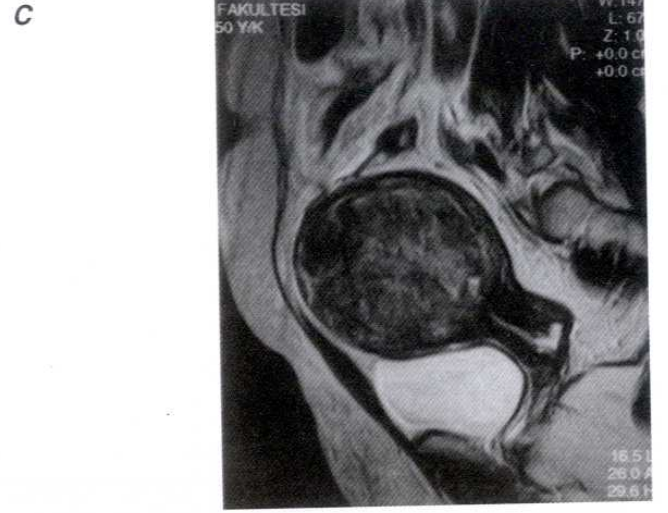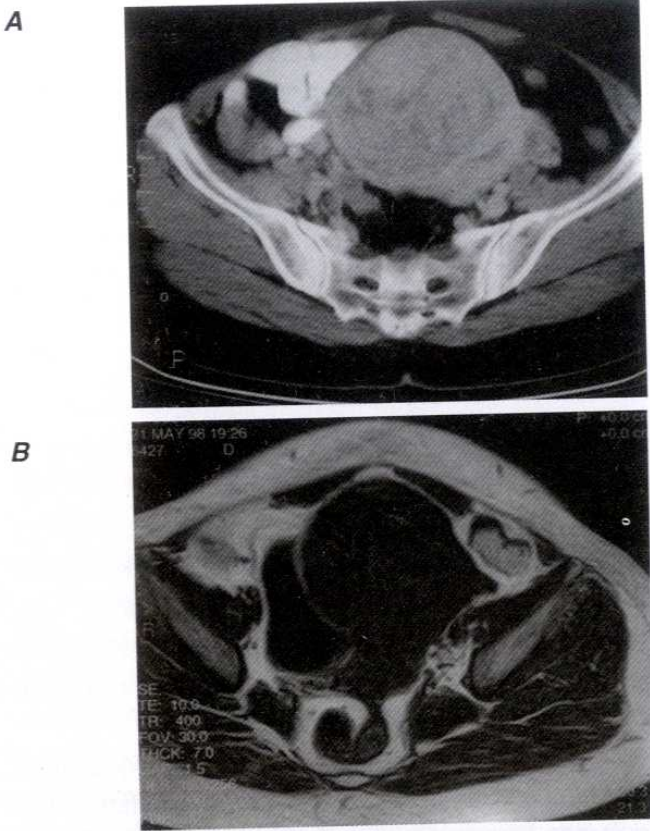
US, BT ve MRG'de serviks lokalizasyonunda 2 olguda serviks karsinomu (Şekil 6) saptandı. Olgulardan birinde çevre yağ planlarının kapalılığı ile birlikte rektum invazyonu, diğerinde rektum ve mesane invazyonu hem BT hemde MRG ile gösterildi.

TARTIŞMA

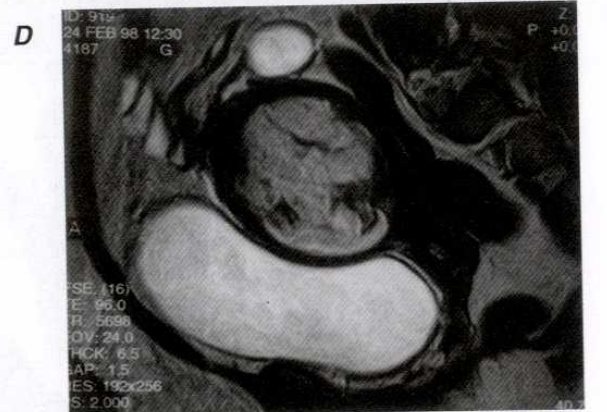
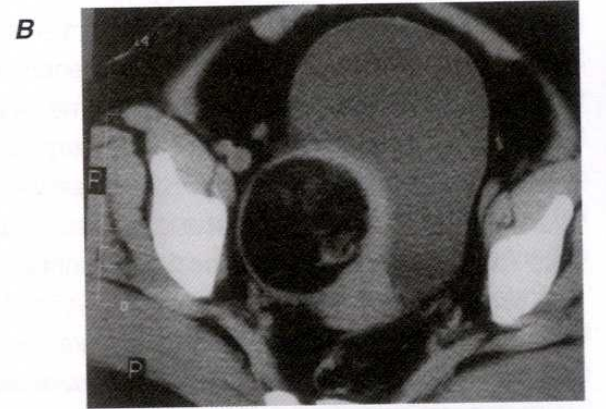
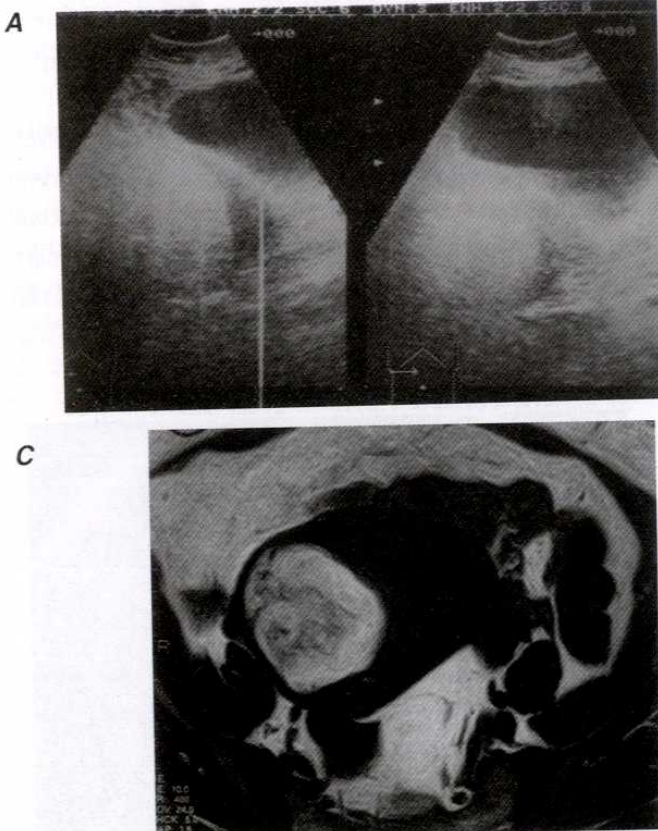
Uterin lezyonun lokalizasyon, boyut, kontur özelliği, iç yapısı, abdominal sıvı, çevre organ ve peritoneal implantasyon yönlerinden değerlendirilmesi tedavi açısından önemlidir. Kesitsel radyolojik yöntem olan US, BT ve MRG'nin ayırıcı tanıya katkısını araştıran çeşitli klinik çalışmalar yapılmıştır (1-5). Bu



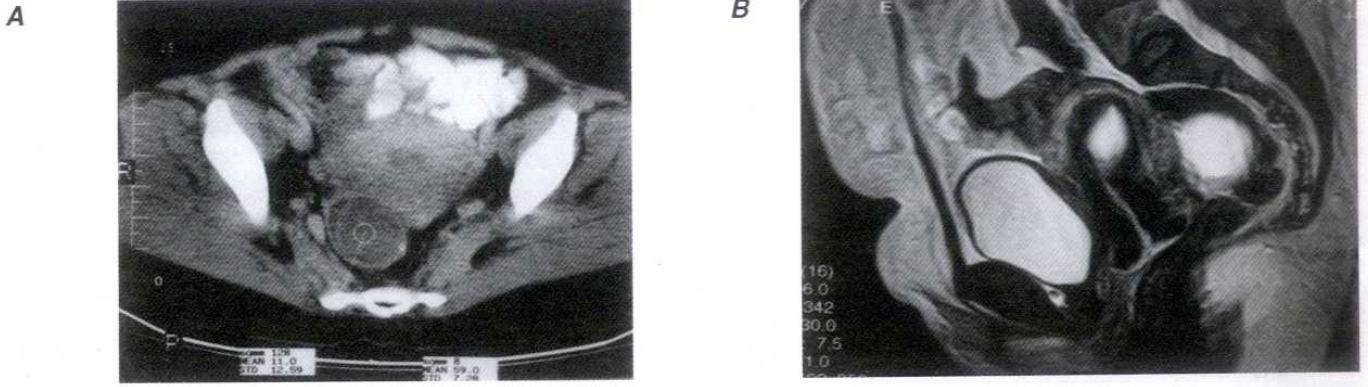
Şekil 1. Serviks bölgesinden kaynaklı myom. A. BT İV kontrastlı kesitte sağa deviyeye uterus serviksinde myom görülmektedir. B. Aksiyal T₂A MRG kesitinde moyama ait tipik hipointensite görülmektedir.



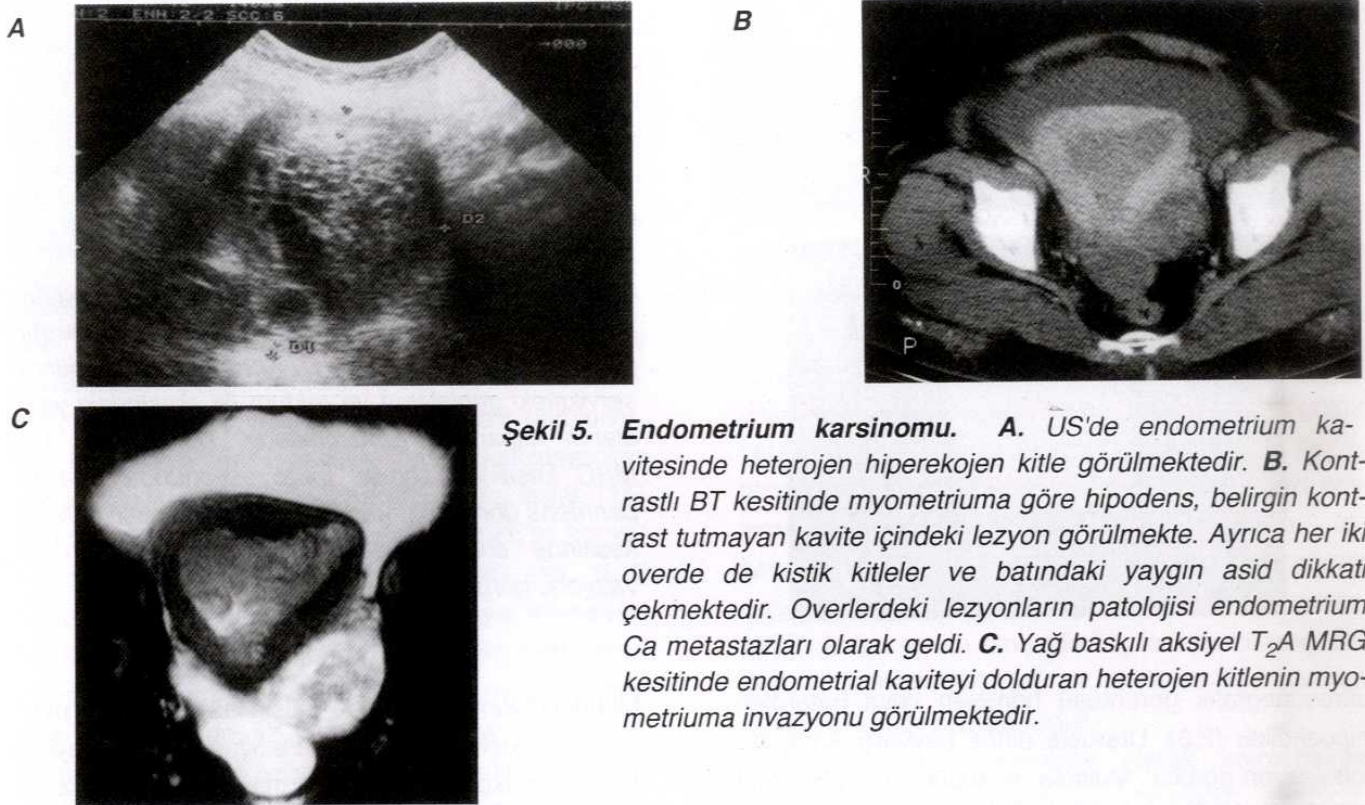Şekil 2. Uterus fundusundan kaynaklı dejenere myom. A. BT kesitinde uterus fundusunda heterojen myom görölmektedir. **B.** Aksiyal T₁A kontrastsız MRG kesitinde myom hipointenstir. **C.** Sagittal T₂A MRG kesitinde myom heterojen olarak kontrast tutmaktadır. Myom ile normal myometrium daha iyi ayrılmaktadır.



Şekil 3. Lipoleimyom. A. US'de normal myometrium hipoekojen görölmekte ve uterusta yoğun hiperekojen kitle vardır. Myom için atipiktir. Dermoid olarak yanlış tanı konuldu. **B.** BT de tipik yağ dansitesinde uterusta yerleşmiş kitle görölmektedir. **C.** T₁A aksiyel MRG kesitinde uterusta yerleşmiş yağ intensitesinde kitle vardır. **D.** T₂A sagittal MRG kesitinde uterusta yağ intensitesindeki kitle çevre yapılardan net ayrılmaktadır.



Şekil 4. Adenomyozis. **A.** BT kesitlerinde uterusun diffüz büyüdüğü görülmektedir. Ayrıca sağ overde korpus luteum kisti mevcuttur. **B.** Sagittal T₂A MRG imajında geçiş zonundaki kalınlaşma ve overde korpus luteum kisti görülmektedir.

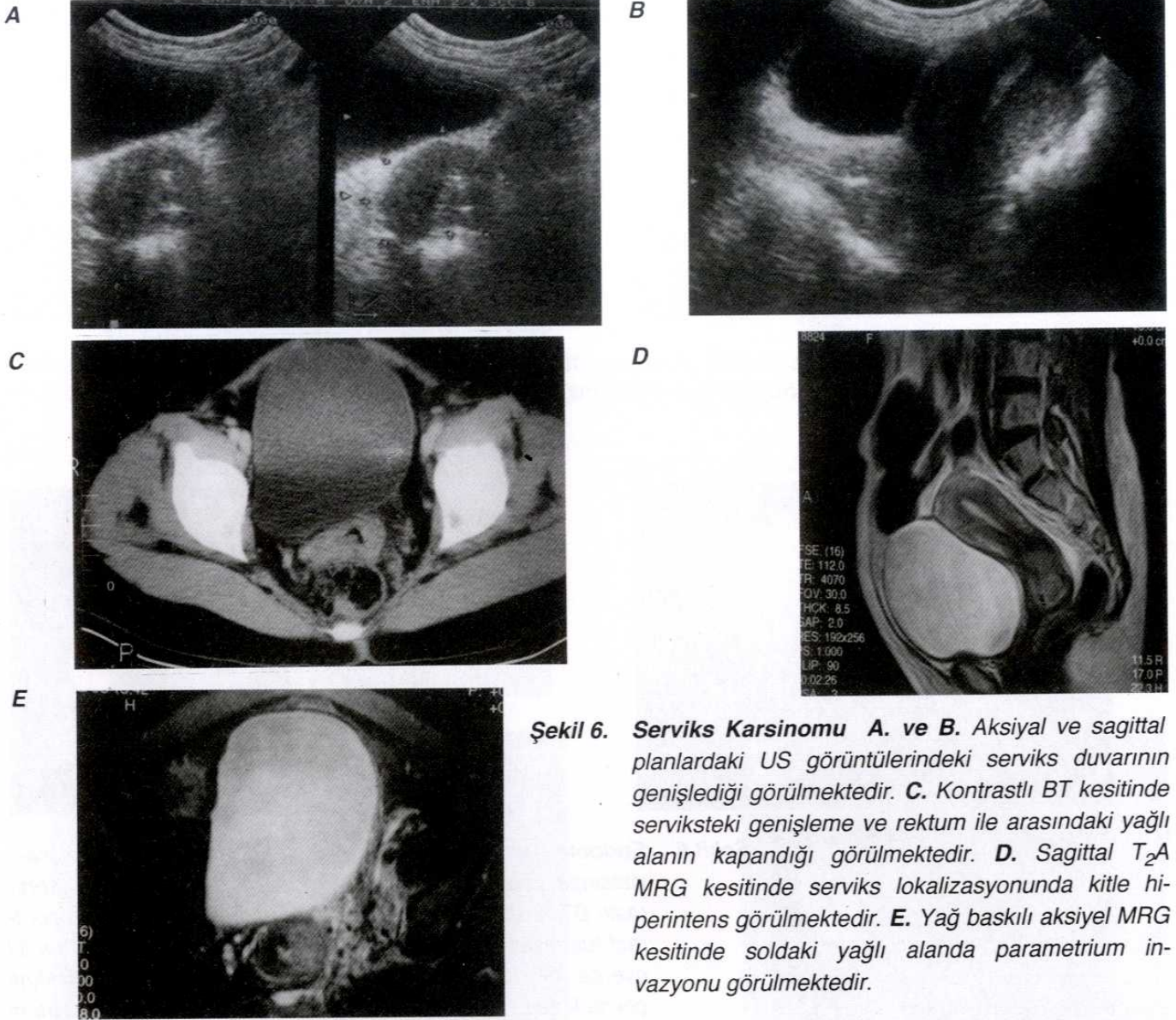


Şekil 5. Endometrium karsinomu. **A.** US'de endometrium kavitesinde heterojen hiperekojen kitle görülmektedir. **B.** Kontrastlı BT kesitinde myometriuma göre hipodens, belirgin kontrast tutmayan kavite içindeki lezyon görülmekte. Ayrıca her iki overde de kistik kitleler ve batındaki yaygın asid dikkati çekmektedir. Overlerdeki lezyonların patolojisi endometrium Ca metastazları olarak geldi. **C.** Yağ baskılı aksiyel T₂A MRG kesitinde endometrial kaviteyi dolduran heterojen kitlenin myometriuma invazyonu görülmektedir.

çalışmada uterus lezyonu olan 15 olguda US, BT ve MRG'nin ayırıcı tanıda pozitif prediktif değerleri ve lezyonların radyolojik bulguları değerlendirildi. Lezyonların ayırıcı tanısında US ile %73, BT ile %80 ve MRG ile %87 oranında pozitif prediktif değer bulundu. MRG'nin US ve BT'ye göre daha yüksek oranda ayırıcı tanı verdiği görülmektedir. US ile varlığı saptanan veya klinik olarak uterin lezyon düşünülen ve US ile varlığı saptanmayan uterin lezyonlarda US den sonra ikinci olarak MRG'nin tanı yöntemi olarak

kullanılması tercih edilmelidir.

Leiomyomalar menapoz öncesindeki kadınların %20-30'nda ortaya çıkan en yaygın uterus kitleleridir. En sık submukozal, intramural veya subseröz olmalarına rağmen %8'i servikste, hatta broad ligamentinde bile olabilir (1). Bizim çalışmamızda myom tanısı almış olan 7 olgumuzun yaşları 38-54 arasında değişmekte idi. 5 olguda intramural, 1 olguda subseröz-pedinküllü, diğer olguda da serviks posterioruna yerleşim görüldü. Leiomyomaların genel



Şekil 6. Serviks Karsinomu A. ve B. Aksiyal ve sagittal planlardaki US görüntülerindeki serviks duvarının genişlediği görülmektedir. C. Kontrastlı BT kesitinde serviksteki genişleme ve rektum ile arasındaki yağlı alanın kapandığı görülmektedir. D. Sagittal T₂A MRG kesitinde serviks lokalizasyonunda kitle hiperintens görülmektedir. E. Yağ baskılı aksiyel MRG kesitinde soldaki yağlı alanda parametrium invazyonu görülmektedir.

ultrasonografik görüntüsü homojen veya heterojen hipoekoiktir (2,3). Uterusta diffüz büyüme, konturda lobulasyon görülür. Multiple ve küçük leiomyomlarda uterusta globüler büyüme olabilir. Submüköz veya küçük intramural leiomyomlar normalde lineer şekilde santraldeki endometriyumda distorsiyon oluştururlar. Birkaç milimetreden 20 cm çapa ulaşabilen myomlarda iskemi sonucunda hyalin, kistik, miksomatöz, yağlı ve karneoz dejenerasyonlar olabilir (4). Kalsifikasyon intramural ve subseröz tiplerde daha sıktır. Menapozdaki yaşlı hastalarda sıkça görülen kalsifikasyon odakları noktasal artmış ekojeniteler şeklinde veya kurvilineer tarzda ekojen halka şeklinde karşımıza çıkabilir (5-8). Kalsifikasyon leiomyomlar için spesifik değildir. Bizim olgularımızın hiç

birinde myom kitlelerinde kalsifikasyon ya da nekrozise ait kistik alanlar tespit edilmedi. BT'de myom boyutu arttıkça uterusta deformasyon ve deplasman oluşur. Büyümüş ve deforme uterus, myomun en yaygın BT bulgusudur (4,9). Hyalin veya kistik dejenerasyon ya da santraldeki lokalize ödem hipodens görülebilir ve lezyon heterojen özellik kazanır. Bu alanlar keskin sınırlı kistik alanlar şeklinde görülürken bunların dışındaki myom ve myometriyum kontrastsız kesitlerde aynı dandisedir. Kontrastlı BT kesitlerinde myom genelde myometriuma göre hafif hipodens kalır (9,10). Çalışmamızda kontrastlı BT incelemede myometriuma göre 4 ünde az, 1'inde çok, 2'sinde de aynı düzeyde kontrast tutulumu görüldü. Myomlarda

küçük miktarda gaz büyük myom içindeki nekroza da bağlı olabilir (11). Araştırmamızda gaz görülmedi. Subserozal pedinküle fibroidler ovarian fibroma veya ovarian metastazlar gibi solid bir ovarian kitleyi taklit edebilir (4). Pedinküllü myomu olan 1 olgu her üç yöntemle de yanlış olarak over fibromu tanısı konuldu.

MRG incelemede, myomların çoğu komşu myometriuma göre T1 ağırlıklı imajlarda kısmen hipointens, T2 ağırlıklı imajlarda düşük sinyal intensitesindedir (10,12-14). T1A'da periferik tarzda düşük sinyal intensitesi görülebilir ve bu dilate lenfatik damarlara, dilate lenfatik venlere ve/veya ödeme bağlıdır (1,4,10,13). Bazen büyük damarlar myomların periferinde dikkat çekebilir. Bizim olgularımızın 2'si T1A'de myometriuma göre hipointens, 4'ü izointens idi. T2A'de ise 4 olguda myometriuma göre düşük, 2'sinde yüksek sinyal özelliği görüldü. Myomlar T2 ağırlıklı imajlarda yüksek sinyal özelliği gösterirse diğer jinekolojik malignitelerden ayırt edilmeyebilirler. Myomlar düşük sinyal intansiteli diğer myometrial kitlelerden de ayrılmalıdır. Bu konuda ilk akla gelen adenomyozistir. Myomların aksine adenomyozislerin kenarları güçlükle sınırlanabilir. Uterin kontaksiyonlar da T2 ve kontrastlı T1 ağırlıklı imajlarda düşük sinyalli görülürler. Bu kontaksiyonların şekilleri ve lokalizasyonları zaman içinde değişir (13). Hricak ve arkadaşları (15) kontrastlı T1A imajlarda leimyomların %65'ini komşu myometriumdaki daha düşük, %23'ünü eşit, %12 daha yüksek intensitede izlemiştir. Sinyal intensitesi büyük kısmında heterojendir. Bizim olgularımızdan 3'ünde T1 kontrastlı incelemelerde myometriuma göre aynı, 3'ünde az kontrast fiksasyonu görüldü. Ancak olgularımızın az sayıda olması güvenilir yüzde oranları vermek için yetersizdir. Myomlardaki dejenerasyonların başlangıç döneminde, interstisyel ödemden dolayı T2A'da yüksek sinyal özelliği (14) ve Gd-DTPA'lı imajlarda heterojen kontrast tutulumu görülür (16). T2A'daki bu orta düzeyde yüksek sinyalli alanlar ve kontrastlı incelemelerdeki kontrast tutulumu artmış sellülariteye bağlı olabilir (16). Ancak hyalin dejenerasyondaki hyalin dokusu T2 ağırlıklı görüntülerde düşük intensitededir ve Gd-DTPA uygulandığında kontrast tutmaz, bu nedenle kalifikasyon ile hyalin dejenerasyonu MRG ile ayırmak güçtür. Bunun yanında kalsifikasyon BT ve/veya US

ile kolayca tanınabilir. Dejenere olmayan myomlar hafifçe kontrast tutabilir. Dejenere olan ve olmayan myomların ayrılması tedaviye cevabın değerlendirilmesi bakımından önemlidir (16). Olgularımızın 1'inde T2 de komşu myometriuma göre hiperintens görülmesinin sebebini biz dejenerasyona yada artmış sellülariteye bağladık. Çünkü aynı lezyon kontrastlı incelemede de belirgin kontrast fiksasyonu göstermekteydi. Yapılan bir çalışmada myom tanısında MRG'nin sensitivitesi %85 iken US'nin %69, BT %83 bulunmuştur. Ayrıca MRG'nin submukoza fibroidleri tespit edebilmede US'den daha sensitiv olduğunu gösteren yayınlar da vardır (13,17). Çalışmamızda myomların ayırıcı tanısında US %73, BT %80 ve MRG %87 pozitif prediktif sonuç vermektedir. Bu nedenle MRG, sonografik olarak net belirlenemeyen durumlarda ayırıcı tanıda kullanılmalıdır. Nadir olan lipoleimyomlar çoğu kez benign over kistik teratomu ile karışabilir. Sonografik olarak myometrium içinde yüksek derecede ekojen, posteriorunda attenuasyon oluşturan kitlelerdir (2,18-20). Teratomlardan ayrılması tedavi bakımından önemlidir. Çünkü teratomların cerrahi olarak çıkarılması gerekirken, lipoleimyomlar tedavi edilmeyebilirler (21-23). Bizim olgumuzda US'de posterioruna yoğun akustik gölge veren ekojen kitle izlenmişti. Bu özelliği ile literatürde de bahsedildiği gibi teratomdan ayırt edilemedi. Kaynaklarda da belirtildiği gibi lokalizasyonun ve iç natürün doğru olarak değerlendirilmesinde BT'nin büyük katkısı vardır. MRG'nin ise ayırıcı tanıyada bilgiler verebileceği bildirilmektedir (21,22). BT ve MRG ile lipomyomun ayırıcı tanısında başarılı olduk.

Adenomyozis patolojik olarak myometrium içinde endometrial gland ve stromanın varlığıdır. Adenomyozisin diffüz ve nodüler formu vardır(14). Posterior duvarda daha yaygın bulunur. Adenomyozis yüzeysel ve derin lokalizasyonlu olarak da ayrılabilir. Yüzeysel adenomyozisi tanımlamak güçtür. Çünkü myometrial geçiş zonu içindeki ektopik gland endometriumun basal tabakasının birkaç milimetre içerisindedir ve bulgular normal olabilir (2,6). Transabdominal US'de normal konturlu, normal endometrial ve myometrial yapının korunduğu diffüz uterus büyümesi adenomyozisi akla getirmelidir (10). Normal myometriuma göre hafifçe ekosu

azalmıŖ ve kalınlaŖmıŖ posterior duvar varlıđında adenomyozis düşünölmelidir (24,25). Myometrium içinde inhomojen, kenarları güç seçilebilen hipoekoik alanlar nodöler tipte görölebilir. Nonhomojen alan içinde küçük 5-7 mm çapında myometrial kistler izlenebilir. Bunlar ektopik endometrial dokudaki genişlemiŖ glandları gösterir (6,25-27). Lokal adenomyozisleri leimyomlardan sonografik olarak ayırt etmek güçtür. Fakat leimyomatöz uterusu myometrial inhomojenite ile beraber fokal kontur deđişiklikleri görölebilir (25). MRG ile adenomyozis tanı kriteri düşük intensiteli geçiŖ zonunun 12 mm'den fazla kalınlaŖmasıdır (10,13,28). KalınlaŖmıŖ geçiŖ zonu içinde çođu kez noktasal hiperintens odaklar bulunur (13). Eđer bu hiperintens odaklar sadece T2'de görölüyorsa aberan glandöler dokuyu, hem T1 hem T2'de hiperintens görölüyorsa küçük kanamaları gösterir (12,15,26). Bizim diffüz adenomyozis tanısı koyduđumuz olgularda da T2'de hipointens izlenen geçiŖ zonundaki 15 ve 17 mm'lik kalınlık bulundu. Ancak kalınlaŖmıŖ geçiŖ zonu içindeki noktasal hiperintens odaklar izlenemedi. Diffüz formda deđişiklikler tüm uterusu etkilerken, fokal formda geçiŖ zonunda fokal kalınlaŖmalar ve myometriuma dođru uzanan kenarlarda bulanıklaŖmalar görölür (26). Leimyomların aksine adenomyozis ile çevre myometrium arasında sınır net deđildir ve infiltratif görünömdedir. Adenomyoziste endometriumda kısmi distorsiyon olsa da bu etkileri leimyomlar kadar belirgin deđildir (25). Leimyomlarda bazen görölen leimyom çevresindeki büyük damarlar adenomyozisde görölmez (12). Kontrastlı incelemelerin adenomyozis tanısında yeri olmadıđu ve adenomyozislerin hiçbirinde kontrast tutulumu olmadıđu bildirilmektedir. (10,15,26). ÇalıŖmamızda adenomyozisli olgularda kontrast madde kullanmadık. Adenomyozisin tanısı tedavi açısından önemlidir. MRG, transvajinal US'den daha sensitif(%88-93) ve daha spesifiktir. (%60-91) Transvajinal US'nin adenomyozisi tanımada sensitivitesi %53-89, spesivitesi %50-89 Ŗeklinde deđiŖmektedir (28). Bizim çalıŖmamızda adenomyosis olgumuz ayırıcı tanı deđerleri verecek kadar çok deđildir.

Endometrial karsinom kadın genital sistemindeki en yaygın malignitedir. %75-80'i postmenopozal dönemde görölür (29). Prognozda erken tanı ve evrelemenin iyi yapılması etkilidir (30). Varpula ve ar-

kadaŖlarının (31) yaptıđu çalıŖmalarda prognozu belirleyen en önemli faktörün myometriuma invazyon derinliđi olduđu belirtilmektedir. MRG'nin bu invazyon derinliđinin tesbitinde uygun olacađu bildirilmektedir. Sonografik olarak kalınlaŖmıŖ bir endometriumun görölmesi aksi ispatlanıncaya kadar kanser olarak düşünölmelidir. KalınlaŖmıŖ endometrium iyi sınırlı, uniform ekojenite de olup hiperplazi ve poliplerden ayırt edilemeyebilir. Endometriumun irregöler ve kötü sınırlanan kenarları ile inhomojen eko sütrüktörü göstermesi kanseri daha çok düşöndürür. Endometrial kanalda obstruksiyon olabilir (5). ÇalıŖma kapsamına alınan her üç olguda da endometrium kavitesi içinde kistik ve solid komponentler içeren, uterusu diffüz büyüme yapan lezyon izlendi. Myometriuma invazyon konusunda olgulardan birinde sonografik olarak bulgu saptanamazken, diđer bir olguda fundus düzeyinde endometrial kavitedeki lezyonun myometrium içine uzanmıŖ olabileceđu düşünöldü. BT incelemesinde endometrium kanserleri non-kontrast kesitlerde uterusu fokal veya diffüz büyüme gösterebilir. İV kontrast madde verildikten sonra normal myometriumdanda daha az kontrast tutan kavite içinde kitle olarak görölür (32). Bizim BT ile deđerlendirdiđimiz 3 olguda da kontrastsız kesitlerde diffüz uterus büyümesi göröldü. Kontrastlı BT'de ise kaynaklarda da belirtildiđu gibi kontrast tutan myometrium ile kıyaslandıđında hipodens kalan, endometrial kavitedeki genişleme göröldü. İV kontrast madde verildikten sonraki BT deđerlendirmesinde olgulardan birinde myometriuma invazyon bulgusu tomografik olarak saptanamazken, diđerinde uterus kornuları seviyesinde myometriumu invaze olduđu düşünöldü. BT uterin karsinomaları leimyomlardan ayırmada ve atrofik myometriumlu kadınlarda myometrial invazyonu tesbit etmede yetersiz kalabilmektedir (33). BT'nin dođruluk oranı %58-88 olarak bildirilmiŖtir (32). Olgu sayımız yetersizdir ve esas amacımız tanı yöntemlerinin dođruluđunu karŖılaŖtırmak olduđundan evreleme yapmadık. Endometrium kanseri hemoraji içermiyorsa MRG'de T1 ađırlıklı imajlarda uterus ile izointenstir. T2 ađırlıklı imajlarda tümör normal endometrium ile myometrium arasında orta sinyal özelliđi gösterir (34). Zonal anatomi görölmeyen hastalarda myometrium ile en-

dometrium arasındaki yüzey irregüler ise invazyon vardır, düzgün ise invazyon olmadığı kabul edilebilir. Myometriumda invazyon kabul ettiğimiz olguda T2 ağırlıklı imajlarda zonal anatomi net olarak değerlendirilemedi. Ancak kitlenin myometrium içine uzandığı ve kitle ile myometrium arasındaki yüzeyin düzensizliği görüldü. Gadolinium verilmesinden sonraki endometrium kanserinin görünümü farklıdır. Pek çok tümör myometriumdan daha az kontrast tutar. Bununla beraber bazı tümörler myometriuma göre hiperintens veya izointens olabilir. Kontrast madde bolus şeklinde verilerek 15-30 saniye içinde kesitler elde edilmişse bazı tümörler myometriuma göre erken kontrast fiksasyonu gösterir (29,35). Tümörler kontrastlı incelemelerde farklı görünümde olmasına rağmen invazyonu belirlemede kontrast maddelerin kullanımı MRG'nin güvenilirliğini artırır (36). Lezyonları US, BT ve MRG ile doğru tanımak bakımından yaptığımız bu çalışmada her üç yöntemle her 3 olguda da doğru tanıya ulaştık. Genel kanımız US ile lezyonun tanınabileceği ancak myometrium invazyonu konusunda yetersiz kalacağı, MRG'nin ise bu konuda en güvenilir radyolojik yöntem olacağı şeklindedir.

Serviks kanseri 40 yaş üstündeki kadınların %2'sinde görülür (37). 35-45 ve 65-75 yaşları arasında iki dönemde pik yapar. Serviks kanserinde prognoz ve tedavi seçeneği tümörün evresine bağlıdır, dolayısı ile preoperatif evrelemenin rolü büyüktür. Kesitsel görüntüleme yöntemleri klinik evrelemeye göre pek çok üstünlük göstermektedir. Serviks kanserinde radyolojinin en büyük rolü tedavi seçimini belirleyen parametrial yayılımın olup olmadığını saptamaktır (30). Bu konuda transabdominal US'nin yeri sınırlıdır. US'de servikal fibroidden ayırdedilemeyen solid, retrovezikal bir kitle olarak görülür (5). Serviks kanserinin BT tanı bulguları ise servikte büyüme, myometriuma göre az boyanan santral tümöre ait yumuşak doku yoğunluğu ve serviks obstrüksiyonuna bağlı hematokolpusun izlenmesidir (38,39). Bizim olgularımızda ayrı bir kitle görünümü olmaksızın genel olarak servikte genişleme görüldü. Bu bulgular ışığında her 2 olguya da serviks karsinomu tanısı doğru olarak kondu. Kaynaklarda da belirtildiği gibi serviks karsinomları ile servikal fibroidler sonografik olarak karışabilir. BT'de servikte büyüme 2 olguda da görülürken, myo-

metriuma göre az boyanma ancak 1 olguda görüldü. BT'de tanımlanan parametrial invazyon bulguları serviks konturunda düzensizlik, parametrial yumuşak doku çizgilenmelerinde kalınlaşma, ekzantrik yumuşak doku kitlesi ve periüreteral yağ dokusu obliterasyonudur (37-40). Her 2 olguda parametrium invazyonunu gösteren BT bulguları görüldü. Olgulardan 1'inde serviks konturunda düzensizlik ve parametrial yumuşak doku çizgilenmelerinde artış bulundu. Diğer olguda ise bunların yanında sağda periüreteral yağ dokusu obliterasyonu, rektuma doğru uzanan ekzantrik yumuşak doku uzanımı ve rektum invazyonu tespit edildi. MRG yüksek kontrast çözümüleme gücü ile tümörün normal dokulardan ayrılmasını ve parametrial yayılımın daha iyi görülmesini sağlar (30,41). Bu aşamada tümörü çevreleyen ring şeklinde fibröz stromaya ait hipointens sinyalin varlığı derin invazyon olmadığını gösterir. Aksiyel ve sagittal planlarda alınan görüntülerde tümörün 1/3 proksimal vajinaya invazyonu daha iyi gösterilmiştir. Çalışmamızda MRG ile incelenen her 2 olguda tümörü çevreleyen ring şeklindeki hipointens yapının kaybolduğu ve vajina 1/3 proksimalinin tutulduğu görüldü. Parametrial yayılım tanısında MRG'nin doğruluk oranı %87, BT'nin doğruluk oranı %80'dir (42). Vajinal yayılım tanısında da MRG'nin BT'den daha üstün olduğu bildirilmiştir (37,42). Bizim çalışmamız 1 olguda perirektal, 1 olguda perirektal ve perivezikal yağ planlarının silinmesi rektum ve mesane invazyonu olarak değerlendirdik. Olgu sayımızın yetersiz olmasına rağmen, US ile serviks kanserinin büyük lezyonlarda tanınabileceğini, ancak MRG'nin bu konuda belirgin üstünlük sağlayacağını düşünmekteyiz.

Sonuç olarak uterus lezyonlarının ayırıcı tanısında MRG en üstün, sonra BT ve sonra US başarılı olmaktadır. MRG'nin pozitif prediktif değerini %87, BT'nin %80 ve US'nin %73 olarak bulduk. Sayımız az olmakla beraber değerlerin % oranları ve sıralanışı ile literatür bulguları arasında uyum vardır. MRG özellikle çevre invazyonlarını göstermede diğer 2 yöntemle göre daha başarılıdır. Yağlı kitelerde ve serviks kitlelerinde MRG ve BT, US'ye göre daha üstün sonuç vermektedir. Fakat ucuzluk ve kolaylık açısından pelvik lezyonlarda US öncelikle uygulanmalıdır. Şüpheli olgularda ve evrelemede, noninvaziv olması ve daha duyarlı sonuç vermesi nedeniyle MRG tercih edilebilir.

KAYNAKLAR

1. Mitchell DG. Benign disease of the uterus and ovaries: Applications of magnetic resonance imaging. *Radiol Clin North Am* 1992; 30:777-87.
2. Hall DA, Yoder IC. Ultrasound Evaluation of the uterus. In: Callen PW, ed. *Ultrasonography in obstetrics and gynecology*. 3rd ed. Philadelphia: WB Saunders 1994:586-614.
3. Gross BH, Silver TM, Jaffe MH. Sonographic features of uterine leiomyomas: Analysis of 41 proven cases. *J Ultrasound Med* 1983; 2(9):401-6.
4. Karasick S, Lev-Toaff AS, Toaff ME. Imaging of uterine leiomyomas. *AJR* 1992;158:799-805.
5. Salem S. The uterus and adnexa In: Rumack CM, Wilson SR, Charboneau JW, editors. *Diagnostic ultrasound*. 2nd ed. St Louis: Mosby, 1998:519-73.
6. Mendelson EB, Böhm-Velez M. Transvaginal ultrasonography of pelvic neoplasms. *Radiol Clin North Am* 1992; 30(4):703-34.
7. Kliewer MA, Hertzberg BS, George PY, McDonald JW, Bowie JD, Carroll BA. Acoustic shadowing from uterine leiomyomas: Sonographic-pathologic correlation. *Radiology* 1995 Jul; 196(1):99-102.
8. Carter JR, Ruhr DM, Okagaki T, Fowler JM. Uterine lipoleiomyoma: a rare tumor. *J Ultrasound Med* 1993; 12:491-92.
9. Langer JE, Dinsmore BJ. Computed tomographic evaluation of benign and inflammatory disorders of the female pelvis. *Radiol Clin North Am* 1992; 14(4):629-32.
10. Scott A. MR imaging of the female pelvis. *Radiol Clin North Am* 1996; 34(6):1157-82.
11. Wegener OH. Whole body computed tomography. Boston: Blackwell Scientific Publications, 1992:3-9/431-49.
12. Kier R. Magnetic resonance imaging of the uterus. *MRI Clin North Am* 1994; 2(May):189-210.
13. Mitchell DG, Outwater EK. Benign gynecologic disease: Applications of magnetic resonance imaging. *Topics in Magnetic Resonance Imaging* 1995; 7(1):26-43.
14. Popovich MJ, Hricak H. The role of magnetic resonance imaging in the evaluation of gynecologic disease. In: Callen PW, editor. *Ultrasonography in obstetrics and gynecology*. 3rd editors. Philadelphia: WB Saunders 1994:660-88.
15. Hricak H, Finck S, Honda G, Göranson H. MR imaging in the evaluation of benign uterine masses: Value of gadopentetate dimeglumine-enhanced T1-Weighted images. *AJR* 1992; 158:1043-50.
16. Okizoka H, Sugimura K, Takemori M, Obayashi MK, Ishida T. MR detection of degenerating uterine leiomyomas. *J Comput Assist Tomogr* 1993; 17(5):760-66.
17. Açıkgözoğlu S, Ödev K, Işık O. Jinekolojik pelvik patolojilerin tanısında US ve BT değeri. *S.Ü.Tıp Fak. Derg.* 1989; 5(4):176-85.
18. Shintaku M. Lipoleiomyomatous tumors of the uterus: A heterogeneous group? *Histopathological study of five cases*. *Pathology International* 1996; 46:498-502.
19. Pham CAN, Atri M, Senterman MK. Case report: Ultrasonographic appearance of uterine lipoleiomyoma. *Can Assoc Radiol J* 1993; 44(6):463-65.
20. Wals JW, Rosenfield AT, Jaffe CC, Schwartz PE, Simeone J, Dembner AG, et al. Prospective comparison of ultrasound and computed tomography in the evaluation of gynecologic pelvic masses. *AJR* 1978; 131(6):955-60.
21. Tsushima Y, Kita T, Yamamoto K. Uterine lipoleiomyoma: MRI, CT and ultrasonographic findings. *Br J Radiol* 1997; 70:1068-70.
22. Aizenstein R, Wilbur AC, Aizenstein S. Case report: CT and MRI of uterine lipoleiomyoma. *Gynecologic Oncology* 1991; 40:274-76.
23. Dodd GD, Budzik RF. Lipomatous uterine tumors: Diagnosis by ultrasound, CT and MR. *J Comput Assist Tomogr* 1990; 14(4):629-32.
24. Outwater EK, Siegelman ES, Deerlin V. Adenomyosis: Current concepts and imaging considerations. *AJR* 1998; 170:437-41.
25. Bohlman ME, Ensor RE, Sanders RC. Sonographic findings in adenomyosis of the uterus. *AJR* 1987; 148:765-66.
26. Hamm B, Kubik-Huch RA, Fleige B. MR imaging and CT of the female pelvis: Radiologic-pathologic correlation. *Eur. Radiol.* 1999; 9:3-15.
27. Fedele L, Bianchi S, Dorta M, Zonatti F, Brioschi D, Carinelli S. Transvaginal ultrasonography in the differential diagnosis of adenomyoma versus leiomyoma. *Am J Obstet Gynecol* 1992; 167(3):603-6.
28. Ascher SM, Arnold LL, Patt RH, Schrufer JJ, Bagley AS, Semelka RCR, et al. Adenomyosis: Prospective comparison of MR imaging and transvaginal sonography. *Radiology* 1994; 190:803-6.
29. Troiano RD, Smith R. Malignant gynecologic disease: Applications of magnetic resonance imaging. *Topics in Magnetic Resonance Imaging* 1995; 7(1):44-53.
30. Hricak H. MR imaging in gynecologic oncology. *Eur Radiol* 1993; 3:1-11.
31. Varpula MJ, Klemi P. Staging of uterine endometrial carcinoma with ultra-low field (0.02 T) MRI: A comparative study with CT. *J Comput Assist Tomogr* 1993; 17(4):641-47.
32. Lee JKT, Willms AB, Semelka RC. Pelvis. In: Lee JKT, Sagel SS, Stanley RJ, Heiken JP, eds. *Computed body tomography with MRI correlation*. 3rd editors. Philadelphia: Lippincott-Raven 1998: 1209-74.
33. Walsh JW. Computed tomography of gynecologic neoplasms. *Radiol Clin North Am* 1992; 30(4):817-30.
34. Worthington JL, Balfe DM, Lee JKT, Gersell DJ, Heiken JP, Ling D, et al. Uterine neoplasms: MR imaging. *Radiology* 1986; 159:725-30.
35. Sironi S, Taccagni G, Garancini P, Belloni C, Del-Maschio A. Myometrial invasion by endometrial carcinoma: Assessment by MR imaging. *AJR* 1992; 158:565-69.
36. Sironi S, Colombo E, Villa G, Taccagni G, Belloni C, Garancini P, et al. Myometrial invasion by endometrial carcinoma: Assessment with plain and gadolinium-enhanced MR imaging. *Radiology* 1992; 185:207-12.
37. Aslan A, Selçuk M, Belet Ü, Yalın T, Maghaddem VS, El m. Serviks kanserinin evrelendirilmesinde bilgisayarlı tomografi. *Tanısal ve Girişimsel Radyoloji* 1995; 1:334-40.
38. Havnaur JM. Staging of cervical and endometrial carcinoma. *Clinical Radiology* 1993; 47:7-13.
39. Vick CW, Walsh JW, Wheelock JB, Brewer WH. CT of normal and abnormal parametria in cervical cancer. *AJR* 1984; 143:597-603.
40. Obuz F, Dicle O, Görken İB, Alanyalı H. Erken evre serviks kanserinde bilgisayarlı tomografinin yeri. *TRD* 1997; 32(4):465-69.
41. Kim SH, Choi BI, Lee HP, Kang SB, Chio YM, Han MC, et al. Uterine cervical carcinoma: Comparison of CT and MR findings. *Radiology* 1990; 175:45-51.
42. Kim SH, Choi BI, Han JK, Kim DH, Lee HP, Kang SB, et al. Preoperative staging of uterine cervical carcinoma: Comparison of CT and MRI in 99 patients. *J Comput Assist Tomogr* 1993; 17(4):633-40.