

# Sıçan testisinde sigara maruziyeti ile oluşan histolojik değişiklikler üzerine kafeik asit fenetil ester (CAPE)'in koruyucu etkisi

Hıdır PEKMEZ\*, İlter KUŞ\*, Neriman ÇOLAKOĞLU\*\*, Hüseyin ÖZYURT\*\*\*, İsmail ZARARSIZ\*, Mustafa SARSILMAZ\*

\* Fırat Üniversitesi Tıp Fakültesi Anatomi Anabilim Dalı,

\*\* Fırat Üniversitesi Tıp Fakültesi Histoloji-Embriyoloji Anabilim Dalı, ELAZIĞ

\*\*\* Gaziosmanpaşa Üniversitesi Tıp Fakültesi, Biyokimya Anabilim Dalı, TOKAT

## ÖZET

*Bu çalışmada, sigara dumanına maruz kalan sıçanlara ait testislerde meydana gelen histolojik değişikliklerin incelenmesi ve bu değişiklikler üzerine kafeik asit fenetil ester (CAPE)'in etkisinin araştırılması amaçlandı. Bu amaçla 21 adet Wistar cinsi erkek sıçan üç gruba ayrıldı. Grup I'deki hayvanlar kontrol grubu olarak kullanıldı. Grup II'deki sıçanlar sigara dumanına maruz bırakıldı. Grup III'deki sıçanlara ise sigara dumanına maruziyet ile birlikte günlük olarak CAPE enjekte edildi. 60 günlük deney süresi sonunda tüm sıçanlar dekapitasyonla öldürüldü. Hayvanlardan alınan kanların serumlarında testosteron analizi yapıldı. Testis doku örnekleri rutin histolojik prosedürlerden geçirilerek ışık mikroskopunda incelendi. Çalışmamızda, sigara dumanına maruz kalan sıçanların serum testosteron seviyeleri ve seminifer tubul çaplarında bir düşüşün olduğu ve bu düşüşün CAPE uygulaması ile engellendiği tespit edildi. Sigara dumanına maruz bırakılan sıçanlara ait testislerin ışık mikroskopik incelenmesinde ise, interstiyel alanlardaki damarlarda konjesyonun olduğu ve bağ dokusunun arttığı gözlemlendi. Ayrıca, seminifer tubullerde vakuolizasyonun olduğu ve spermatogenik hücrelerin azaldığı görüldü. Sigara maruziyeti ile birlikte CAPE uygulanan sıçanlarda ise, sigara maruziyetinin neden olduğu histolojik değişikliklerin oluşmadığı tespit edildi. Sonuç olarak, sigara dumanına maruz kalan sıçanların testis fonksiyonlarında azalmanın olduğu ve bu azalmanın CAPE uygulaması ile önlenildiği görüldü.*

**Anahtar Kelimeler:** Testis, sigara, kafeik asit fenetil ester, ışık mikroskop

## SUMMARY

**Protective effects of caffeic acid phenetyl ester (CAPE) on exposure of cigarette smoke-induced histological changes in rat testes**

*The aim of this study was to investigate the histological changes in testis of rats exposed to cigarette smoke and effects of caffeic acid phenetyl ester (CAPE) on these changes. For this purpose, 21 male Wistar rats were divided into three groups. Animals in Group I were used as control. Rats in Group II were exposed to cigarette smoke and rats in Group III were exposed to cigarette smoke and injected daily with CAPE. At the end of the 60-days experimental period, all rats were killed by decapitation. Serum testosterone analysis were performed in the blood samples obtained from the animals. Following routine histological procedures, testicular tissue specimens were examined under a light microscope. In our study, serum testosterone levels and diameters of seminiferous tubules were found to be decreased in rats exposed to cigarette smoke and these were prevented by the administration of CAPE. Light microscopic examination of testis specimens from rats exposed to cigarette smoke revealed that congestion of vessels and increase of connective tissue in the interstitial space. Additionally, there was vacuolization in the seminiferous tubules and a decrease in spermatogenetic cells. Whereas, exposure of cigarette smoke-induced histological changes were not seen in rats exposed to cigarette smoke and injected with CAPE. In conclusion, it was observed that testicular functions of rats exposed to cigarette smoke were decreased and this decrease was prevented by administration of CAPE.*

**Key Words:** Testis, cigarette, caffeic acid phenetyl ester, light microscope

Sigara içerisinde çok sayıda kanserojen madde bulunmaktadır. Sigaranın toksik bileşenlerinden en önemli olanı nikotindir. Nikotin, otonomik gangliyon ve santral sinir sistemini uyaran toksik bir alkaloid ola-

rak bilinir (1-3). Sigara içilmesinin akciğer, larinks, orofarinks, böbrek, mesane, meme kanserine neden olduğu yapılan çalışmalarla bildirilmiştir (4, 5).

Diğer dokuların yanı sıra, sigaranın testisin histo-

lojik yapısı ve fonksiyonları üzerinde de olumsuz etkileri bulunmaktadır. Sigara içilmesinin oluşturduğu toksik etkilere bağlı olarak Leydig hücre sayısında azalmanın olduğu ve bu hücrelerin morfolojik yapısında meydana gelen bozuklukların sonucunda testosteron sentezinin azaldığı tespit edilmiştir. Yine yapılan deneysel çalışmalarda sigara maruziyetinin spermatogenezis ve sperm olgunlaşması üzerine olumsuz etkilerinin olduğu ifade edilmiştir (6-8). Ayrıca, sıçanlar üzerinde yapılan çalışmalarda, sigara maruziyetinin testis dokusunda oksidan-antioksidan sistemlerin dengesinin bozulmasına ve oksidatif hasara yol açtığı bildirilmiştir. Sigara maruziyetine bağlı olarak meydana gelen lipid peroksidasyonun, anormal spermatogenezis'e neden olduğu ifade edilmiştir (9, 10).

Kafeik asit fenetil ester (CAPE), arıların bitkilerden topladığı özütün içerisinde bulunan keskin ve güzel kokulu propolis maddesinin aktif bileşenlerinden birisidir (11). Yapıcı flavonoidlere benzeyen ve iki halkasal yapı içeren kimyasal bir bileşendir (12). Yapılan çalışmalarda, propolis'in antimikrobik, antienflamatuar, immunmodülatör, antimutajenik olduğu bildirilmiş olup, bu etkilerin çoğunun propolis'in etkin maddelerinden biri olan CAPE'ye bağlı olduğu gösterilmiştir (13-17). Kafeik asit fenetil ester'in belirtilen bu özelliklerinin yanı sıra, güçlü bir antioksidan madde olduğu son yıllarda yapılan çalışmalarda ortaya konmuştur (18-22). Ayrıca CAPE'nin süperoksit süpürücü bir kapasiteye de sahip olduğu bildirilmiştir (23).

Işık mikroskopik ve biyokimyasal düzeyde yapmış olduğumuz bu çalışmada, sigara dumanı soluyan sıçan testisinde meydana gelen değişikliklerin incelenmesi ve bu değişiklikler üzerine CAPE'nin etkisi araştırılmıştır.

#### GEREÇ VE YÖNTEM

Çalışmamızda 200-250 gr ağırlığında toplam 21 adet Wistar-Albino cinsi erkek sıçan kullanıldı. Hayvanlar üç gruba ayrıldı. Grup I (n=7): temiz hava soluyan kontrol sıçanlar, grup II (n=7): sigara dumanı soluyan sıçanlar, grup III (n=7): sigara dumanı soluyan ve CAPE (10 µmol/kg/gün, intraperitoneal) uygulanan sıçanlar olarak belirlendi. Ebatları 100x50x20 cm olan cam kabin hazırlanarak silikon ile izole edildi. Sigaranın cam kabin içerisine doğru verilmesi için akvaryum motoru kullanıldı. Bir ucu akvaryum motoruna monte edilen plastik bir borunun diğeri ucuna sigara yerleştirilip, kabin içine konuldu. Çalışmamız, her uygulamada iki sigara olmak üzere günde dört periyot (her periyotta 30 dakika maruz bırakılarak) yapıldı. Araştır-

mada filtresiz sigara (Birinci-Tekel) kullanıldı. 60 günlük deney süresi sonunda sıçanlar dekapitasyon yöntemiyle öldürüldü. Hayvanlardan alınan kanların serumları testosteron analizi için ayrıldı ve -20 °C'de saklandı. Serum total testosteron analizi için ticari "Immulite" kiti ile tam otomatik kemi-luminesans metodu kullanılarak yapıldı (Immulite Testosterone, Immulite Model 2000, DPC, Los Angeles, CA). Daha sonra testis doku örnekleri %10 'luk formaldehit ile fikse edildi. Normal ışık mikroskopik serilerinden geçirilerek parafine gömüldü. Parafin bloklardan 5 mikron kalınlığında kesitler alınarak Hematoksilen-eosin ile boyandı ve preparatlar Olympus BH-2 araştırma mikroskopunda incelendi. Morfometrik karşılaştırma için, her gruptan 100'er adet tubuli seminiferi contorti çapı, mikroskoba uyarlanan oküler mikrometre yardımıyla ölçüldü.

Gruplara ait serum testosteron düzeylerinin ve seminifer tubul çaplarının istatistiksel değerlendirilmesi için, varyans analizi (ANOVA) kullanıldı. Veriler, aritmetik ortalama ± standart hata şeklinde tabloya geçirildi.

#### BULGULAR

Çalışmamızda, sigara dumanına maruz kalan sıçanların serum testosteron değerleri ve seminifer tubul çaplarında, kontrol grubuna göre istatistiksel olarak anlamlı bir azalmanın meydana geldiği gözlemlendi (p<0.05). Sigara maruziyeti ile birlikte CAPE uygulanan grupta ise, serum testosteron değerleri ve seminifer tubul çaplarının sigara soluyan sıçanlara göre istatistiksel olarak anlamlı bir şekilde arttığı (p<0.05) ve kontrol değerlerine yaklaştığı tespit edildi (Tablo 1).

Işık mikroskopik incelemelerde, hematoksilen-eosin ile boyanan kontrol grubuna ait testis doku kesitleri normal görünümdeydi. Bazal membran ile çevrili olan seminifer tubüller içerisinde spermatogenik seriye ait olan hücreler ve interstisyel bölgede Leydig hücreleri normal yapıda gözlemlendi (Şekil 1).

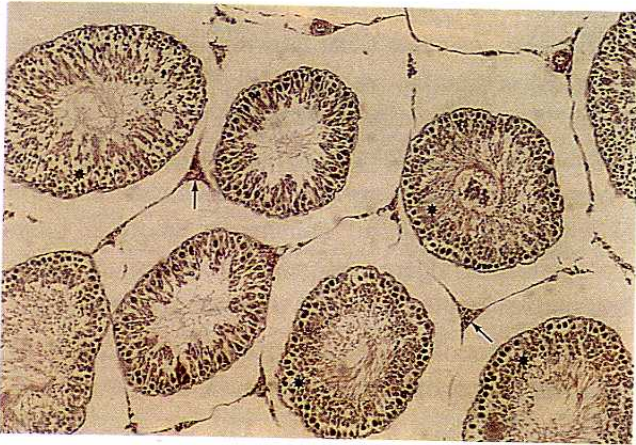
İki ay süresince sigara dumanı soluyan sıçanların testis dokuları incelendiğinde, interstisyel bağ dokusu artışı ile birlikte, bu alanlardaki damarlarda konjesyonun meydana geldiği gözlemlendi. Ayrıca seminifer tubüllerin çoğunda vakuolizasyonun olduğu ve tubul duvarındaki spermatogenik hücrelerin belirgin bir şekilde azaldığı tespit edildi (Şekil 2, 3).

Sigara maruziyeti ile birlikte CAPE uygulanan sıçanların testis preparatları incelendiğinde ise, sigara maruziyetinin neden olduğu histolojik değişikliklerin kaybolduğu ve doku görünümünün kontrol grubuna benzediği tespit edildi (Şekil 4).

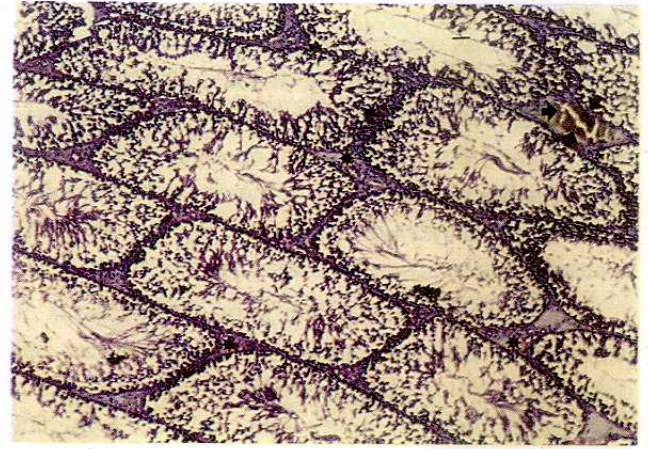
**Tablo 1.** Gruplara ait serum testosteron değerleri (ng/dl) ve seminifer tubul çaplarının (mikrometre) karşılaştırılması.

PARAMETRE	Kontrol		Sigara		Sigara + CAPE	
	n	Ortalama ± SEM	n	Ortalama ± SEM	n	Ortalama ± SEM
Serum testosteron değerleri (ng/dl)	7	147.20 ± 28.71	7	63.84 ± 7.14*	7	129.84 ± 7.09**
Seminifer tubul çapı (mikrometre)	100	274.31 ± 12.95	100	238.25 ± 14.06*	100	269.45 ± 13.40**

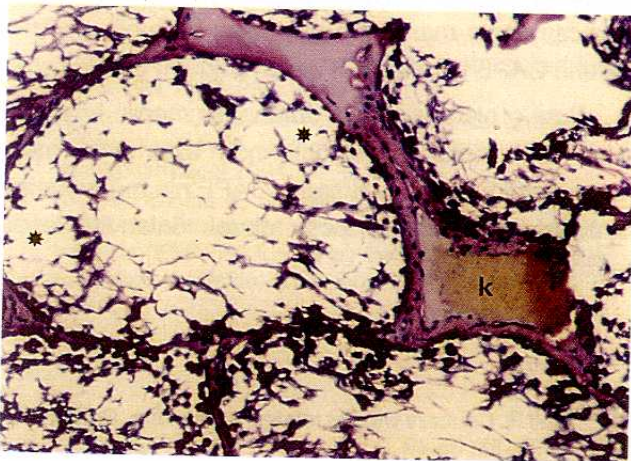
\*:  $p < 0.05$  (Kontrol grubu ile karşılaştırıldığında); \*\*:  $p < 0.05$  (Sigara grubu ile karşılaştırıldığında).



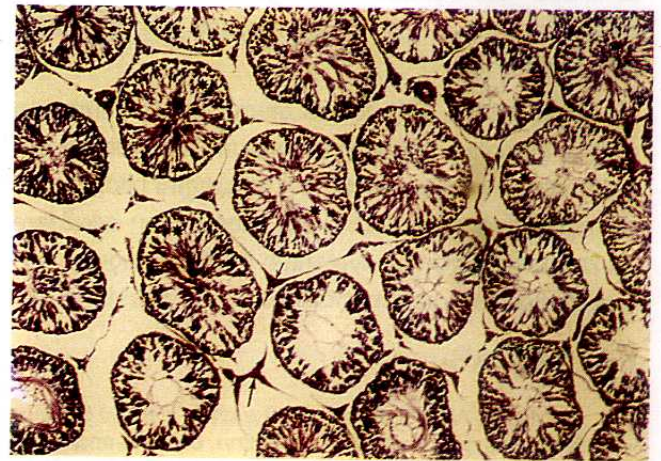
**Şekil 1.** Kontrol grubuna ait testis dokusunun görünümü. Spermatojenik hücreler ve sertoli hücrelerinden oluşan seminifer tubul epiteli (\*) ve ara bağ dokusu (ok) normal yapıda izlenmekte. H.E. X4.



**Şekil 2.** Sigara dumanı soluyan sıçanlarda, seminifer tubüller arasındaki bağ dokusunda belirgin bir artış olduğu (\*) ve damar yapısındaki konjesyon (ok) dikkati çekmekte. H.E. X4.



**Şekil 3.** Sigara dumanına maruz kalan gruba ait testis preparatı. Seminifer tubul yapısındaki vakuolizasyon ve spermatojenik hücrelerin belirgin azalışı (\*), ara bağ dokusunda bulunan kan damarlarındaki konjesyon (k) izlenmekte. H.E. X10.



**Şekil 4.** Sigara maruziyeti ile birlikte CAPE uygulanan sıçanlara ait testis dokusunun görünümü. Seminifer tubul yapıları (\*) ve ara bağ dokusunun (ok) kontrol grubuna benzediği göze çarpmakta. H.E. X4.

## TARTIŞMA

Sigara içilmesinin akciğer, larinks, böbrek, mesane, meme kanserine neden olduğu yapılan çalışmalarla bildirilmiştir (4, 5). Ayrıca sigaranın testis histolojik yapısında ve fonksiyonlarında da değişikliklere neden olduğu belirtilmiştir. Daha önce yapılmış olan çalışmalarda, sigara içiminin sperm yapımı ve motilitesini azalttığı, anormal sperm oluşumuna neden olduğu ve spermiyumun fertilizasyon kapasitesinde azalmaya yol açtığı ifade edilmiştir (6, 8, 24-27).

Yapmış olduğumuz bu çalışmada, sigara dumanına maruz kalan sıçanların serum testosteron değerleri ve seminifer tubul çaplarında kontrol grubuna göre istatistiksel olarak anlamlı bir azalmanın olduğu görüldü. Sigara soluyan sıçanlara ait testis dokusunun ışık mikroskopik incelemesinde ise, interstisyel bağ dokusu artışı ile birlikte, bu alanlardaki damarlarda konjesyonun meydana geldiği gözlemlendi. Ayrıca, seminifer tubullerde vakuolizasyonun olduğu ve tubul duvarındaki spermatogonik hücrelerin azaldığı tespit edildi.

Rajpurkar ve ark. (28)'nin daha önce yapmış oldukları araştırmanın sonuçları ile çalışmamızın bulguları arasında paralellik mevcuttur. Rajpurkar ve ark. da, sigara dumanına maruz kalan sıçanların seminifer tubul çaplarında azalmanın olduğunu bildirmişlerdir. Güven ve ark. (29) ise sıçanlar üzerinde yapmış oldukları çalışmalarında, sigara maruziyetinin sperm üretimi üzerine negatif etkilerinin olduğunu bildirmişlerdir. Ayrıca, sigara dumanı soluyan sıçanlara ait testis dokusunda, seminifer tubulleri çevreleyen bazal laminada kalınlaşmaların olduğunu ve histolojik olarak düzensiz tubul yapısının meydana geldiğini tespit etmişlerdir.

Mitter ve ark. (30), kronik olarak sigara dumanına maruz bırakılan köpeklerde, serum testosteron değerlerinin ve prostat ağırlığının azaldığını bildirmişlerdir. Shaarawy ve ark. (31) ise, sigara içen erkeklere ait kan testosteron seviyelerinin düşük olduğunu, ayrıca bu kişilerde sperm motilitesinin de azaldığını ifa-

de etmişlerdir. Benzer şekilde, Yardımcı ve ark. (7) sigaraya maruz kalan sıçanlarda kan testosteron seviyesinin azaldığını, Leydig hücrelerinde ise hem azalmanın hem de dejenerasyonun meydana geldiğini bildirmişlerdir. Yine daha önce yapılmış olan bir çalışmada da, sigara içiminin kan testosteron seviyelerinde düşüşe neden olduğu belirtilmiştir (32). Sigaraya maruz bırakılan sıçanlarda tespit ettiğimiz kan testosteron düzeylerindeki düşüş yönüyle, çalışmamız yukarıdaki araştırmaların (7, 30-32) sonuçları ile uyum göstermektedir.

Ayrıca, sigara içiminin testis dokusunda oksidan antioksidan dengesinin bozulmasına ve oksidatif strese bağlı olarak testiküler doku hasarına yol açtığı bildirilmiştir (9). Rajpurkar ve ark. (10) 45 gün süresince sigara dumanına maruz bırakılan sıçanların testis dokusunda, lipid peroksidasyonun bir göstergesi olan malondialdehit (MDA) seviyelerinde bir artışın olduğunu bildirmişlerdir. Yine bu çalışmada, anormal spermatogenezin sigara maruziyetiyle meydana gelen lipid peroksidasyondan dolayı olabileceği belirtilmiştir.

CAPE propolis'in etkin maddesidir (11). CAPE'nin antimikrobik, antiinflamatuvar, immunmodülatör, antitumöjenik olduğu bildirilmiştir (13-17). CAPE belirtilen bu özelliklerinin yanı sıra, güçlü bir antioksidan madde olduğu son yıllarda yapılan çalışmalarda ortaya konmuştur (18-20).

Yaptığımız çalışmada da, sigara dumanı soluyan sıçanlara CAPE uygulandığında, serum testosteron düzeylerinde ve seminifer tubul çaplarında artışın olduğu ve kontrol grubuna yaklaştığı tespit edilmiştir. Ayrıca, sigara maruziyeti ile oluşan histolojik değişikliklerin CAPE uygulaması ile kaybolduğu görülmüştür.

Sonuç olarak, sigara dumanına maruz bırakılan sıçanların testis fonksiyonlarında azalmanın meydana geldiği ve bu azalmanın CAPE'nin muhtemelen antioksidan özelliğine bağlı olarak önlenildiği tespit edilmiştir.

## KAYNAKLAR

1. Pacifici R, Altieri I, Gandini L, Lenzi A, Pachini S, Rosa M, Zuccaro P, Dondero F. Nicotine, cotinine and trans-3-hydroxycotinine levels in seminal plasma of smokers: effects on sperm parameters. *Ther Drug Monit* 1993; 15: 358.
2. Stillman RJ, Rosenberg MJ, Sachs BP. Smoking and reproduction. *Fertil Steril* 1986; 46: 545.
3. Zavos PM. Cigarette smoking and human reproduction: effects on female and male fecundity. *Infertility* 1989; 12: 35.
4. Doll R. Cancers weakly related to smoking. *Br Med Bull* 1996; 52: 35-49.
5. Hoffmann D, Hoffman I. The changing cigarette, 1950-1995. *J Toxicol Environ Health* 1997; 50: 307-64.
6. Yamamoto Y, Isoyama E, Sofikitis N, Miyagawa I. Effects of smoking on testicular function and fertilizing potential in rats. *Urol Res* 1998; 26: 45-8.

7. Yardimci S, Atan A, Delibasi T, Sunguroglu K, Guven MC. Long-term effects of cigarette-smoke exposure on plasma testosterone, luteinizing hormone and follicle-stimulating hormone levels in male rats. *Br J Urol* 1997; 79: 66-9.
8. Al-Bader A, Omu AE, Dashti H. Chronic cadmium toxicity to sperm of heavy cigarette smokers: immunomodulation. *Arch Androl* 1999; 43: 135-40.
9. Peltola V, Mantyla E, Huhtaniemi I, Ahotupa M. Lipid peroxidation and antioxidant enzyme activities in the rat testis after cigarette smoke inhalation or polychlorinated biphenyls or polychlorinated. *J Androl* 1994; 15: 353-61.
10. Rajpurkar A, Dhabuwala CB, Jiang Y, Li H. Chronic cigarette smoking induces an oxidant/antioxidant imbalance in the testis. *J Environ Pathol Toxicol Oncol* 2000; 19: 369-373.
11. Hepşen IF, Tilgen F, Er H. Propolis: Tıbbi özellikleri ve oftalmolojik kullanımı. *Turgut Özal Tıp Merkezi Dergisi* 1996; 3: 386-91.
12. Koltuksuz U, Ozen S, Uz E, Aydin M, Karaman A, Gultek A, Akyol O, Gursoy MH, Aydin E. Caffeic acid phenethyl ester prevents intestinal reperfusion injury in rats. *J Pediatr Surg* 1999; 34: 1458-62.
13. Amoros M, Lurton E, Boustie J, Girre L, Sauvager F, Cormier M. Comparison of the anti-herpes simplex virus activities of propolis and 3-methyl-but-2-enyl caffeate. *J Nat Prod* 1994; 57: 644-7.
14. Amoros M, Sauvager F, Girre L, Cormier M. In vitro antiviral activity of propolis. *Apidologie* 1992; 23: 231-40.
15. Dobrowolski JW, Vohoraq SB, Sharma K, Shah SA, Naqvi SA, Dandiya PC. Antibacterial, antifungal, anti-amoebic, anti-inflammatory, and antipyretic studies on propolis bee products. *J Ethnopharmacol* 1991; 35: 77-82.
16. Dimov V, Ivanovska N, Bankova V, Popov S. Immunomodulatory action of propolis: IV. Prophylactic activity against gram-negative infections and adjuvant effect of the water-soluble derivate. *Vaccine* 1992; 10: 817-23.
17. Edenharder R, von Petersdorff I, Rauscher R. Antimutagenic effects of flavanoids, chalcones and structurally related compounds on the activity of 2-amino-3-methylimidazol (4,5-f) quinoline (IQ) and other heterocyclic amine mutagens from cooked food. *Mutat Res* 1993; 287: 261-74.
18. Pascual C, Gonzales R, Torricella RG. Scavenging action of propolis extract against oxygen radicals. *J Ethnopharmacol* 1994; 41: 9-13.
19. Krol W, Czuba Z, Scheller S, Gabrys J, Grabiec S, Shani J. Anti-oxidant property of ethanol extract of propolis (EEP) evaluated by inhibiting the chemiluminescence oxidation of luminol. *Biochem Int* 1990; 21: 593-7.
20. Volpert R, Elstner EF. Biochemical activities of propolis extracts: II. Photodynamic activities. *Z Naturforsch* 1993; 48: 858-62.
21. Koltuksuz U, Irmak MK, Karaman A, Uz E, Var A, Özyurt H, Akyol Ö. Testicular nitric oxide levels after unilateral testicular torsion/detorsion in rats pretreated with caffeic acid phenethyl ester. *Urol Res* 2000; 28: 360-3.
22. Irmak MK, Koltuksuz U, Kutlu NO, Yağmurca M, Özyurt H, Karaman A, Akyol Ö. The effects of caffeic acid phenethyl ester on ischemia-reperfusion injury in comparison with  $\alpha$ -tocopherol in rat kidneys. *Urol Res* 2001; 29: 190-3.
23. Batçioğlu K, Öztürk İÇ. Investigation of In vitro superoxide scavenging capacity of cape. *İnönü Üniversitesi Tıp Fakültesi Dergisi* 2002; 9: 5-9.
24. Handelsman DJ, Conway AJ, Boylan LM, Turtle JR. Testicular function in potential sperm donors: normal ranges and the effects of smoking and varicocele. *Int J Androl* 1984; 7: 369-82.
25. Trummer H, Habermann H, Haas J, Prummer K. The impact of cigarette smoking on semen parameters and hormones. *Human Reproduction* 2002; 17: 1554-9.
26. Sofikitis N, Miyagawa I, Dimitriadis D, Zavos P, Sikka S, Hellstrom W. Effects of smoking on testicular function, semen quality and sperm fertilizing capacity. *J Urol* 1995; 154: 1030-4.
27. Attia AM, el-Dakhly MR, Halawa FA, Ragab NF, Mossa MM. Cigarette smoking and male reproduction. *Arch Androl* 1989; 23: 45-9.
28. Rajpurkar A, Li H, Dhabuwala CB. Morphometric analysis of rat testis following chronic exposure to cigarette smoke. *J Environ Pathol Toxicol Oncol* 2000; 19: 363-8.
29. Guven MC, Can B, Ergun A, Saran Y, Aydos K. Ultrastructural effects of cigarette smoke on rat testis. *Eur Urol* 1999; 36: 645-9.
30. Mittler JC, Pogach L, Ertel NH. Effects of chronic smoking on testosterone metabolism in dogs. *J Steroid Biochem* 1983; 18: 759-63.
31. Shaarawy M, Mahmoud KZ. Endocrine profile and semen characteristics in male smokers. *Fertil Steril* 1982; 38: 255-7.
32. Briggs MH. Cigarette smoking and infertility in men. *Med J Aust* 1973; 1: 616-7.