

# Erişkin Still hastalığı belirlediğimiz 2 vakanın takdimi ve literatürün gözden geçirilmesi

Şamil ECİRLİ\*, Ali BORAZAN\*, Sefa YAVUZ\*, Ahmet TEMİZHAN\*\*, Selda ÇAM\*

\* S.Ü.T.F. İç Hastalıkları Anabilim Dalı,

\*\* S.Ü.T.F. Kardiyoloji Anabilim Dalı, KONYA

## ÖZET

*Erişkin Still Hastalığı, etiyolojisi bilinmeyen sistemik bir hastalıktır. Klinik ve laboratuvar özellikleri patognomonik değildir. Teşhisi zor olup, enfeksiyon hastalıkları, hematolojik ve otoimmün hastalıklar ekarte edildikten sonra Yamaguchi kriterlerine göre tanı konulur. Tedavisi çok iyi belirlenmemiş olup; steroidler, sistemik belirtilerin ve ateşin kontrolü için son derece etkilidir. Erişkin başlangıçlı Still hastalığının spesifik tanı ve tedavisi için yeni araştırmalara ihtiyaç vardır. Biz burada, Still hastalığı belirlediğimiz 2 vakayı sunmayı ve literatürü gözden geçirmeyi amaçladık.*

**Anahtar Kelimeler:** Still hastalığı, erişkin, vaka, literatür

## SUMMARY

### **Report of two cases of adult onset Still disease and review of the literature**

*Adult onset Still's disease is a systemic disease of unknown etiology. Clinical and laboratory features are not pathognomonic. The diagnosis is difficult and based upon Yamaguchi's criteria after exclusion of infectious diseases, hematologic process or autoimmune diseases. Treatment is not well codified but steroids represent the most efficient therapy to control fever and systemic manifestations. Search for new treatments and specific markers of adult onset Still's disease are needed. In this study, we present the cases of two patients with adult onset Still's disease and review of the literature.*

**Key Words:** Still's disease, adult, case, literature

Erişkin Still Hastalığı, juvenil kronik artrit akut sistemik başlangıçlı formu ile aynı klinik ve laboratuvar özellikleri gösteren ve 16 yaşından büyüklerde görülen bir hastalıktır. 1897 yılında çocukluk çağı poliartitlerini tanımlayan Sir Frederic Still, erişkinlerde, lenfadenopati ile seyreden akut sistemik romatoid artrit formunu tanımlamışsa da, hastalık ilk kez 1971 yılında Bywaters tarafından bildirilmiştir. Still hastalığı nadir bir hastalık olup, kadın ve erkek de eşit oranda görülür. Prevalans ve insidansı bilinmemekle beraber, İngiltere ve Fransa'da 100.000 de 0.16 oranında görülebileceği bildirilmiştir. En sık 3. ve 4. dekad da görülmekte olup 83 yaşında da vakalar bildirilmiştir

(1-4). Ateş, deri döküntüsü ve artrit, klasik Still hastalığının triadını oluşturur. Ayrıca, miyalji, kilo kaybı, boğaz ağrısı, lenfadenopati (subkutan nodüller bulunmaz), hepatosplenomegali, perikardit, plevral efüzyon, pnömoni, karın ağrısı görülebilir (1,2,4).

Teşhis kriterleri ise; tipik raş, quotidian özellik gösteren ateş (ateş günde en az bir kez normal veya normalin altına düşer, bu nedenle diüurnal fark 5 C'yi bulabilir), artralji, enfeksiyöz olmayan boğaz ağrısı, lenfadenopati, splenomegali, laboratuvar olarak lökositoz, karaciğer fonksiyonlarında bozukluk, romatoid faktör (RF) ve antinükleer antikor (ANA)'ların negatifliğini içeren Yamaguchi kriterlerine göre tanı

Haberleşme Adresi: **Dr. Ali BORAZAN**, S.Ü.T.F. İç Hastalıkları Anabilim Dalı, KONYA

Geliş Tarihi : 13.11.2000

Yayına Kabul Tarihi : 11.01.2001



konulmasının diğer başka kriterlere göre yüksek oranda sensitiviteye sahip olduğu bildirilmiştir (5,6) .

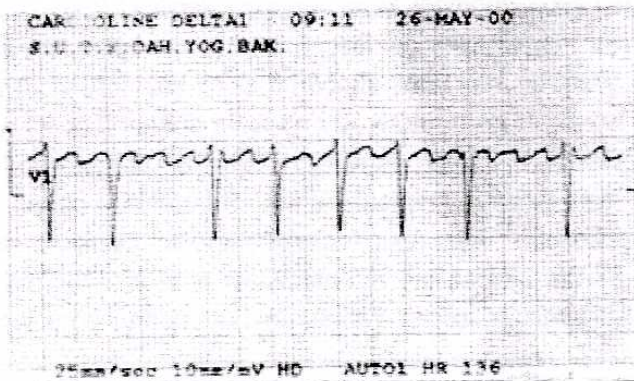
Biz; tespit ettiğimiz iki Still hastalığı vakasını taktim etmeyi ve literatürü gözden geçirmeyi uygun gördük.

## OLGU SUNUMU

### Olgu-1

Z.E. 50 yaşında bayan hasta. Mayıs 2000 tarihinde kliniğimize 2 haftadır devam eden boğazında yanma ve ağrı, ateş, sağ ayak baş parmağında, sağ diz, sol el bileği, sol diz de ağrı, kızarıklık, şişme, sıcaklık artışı ve hareket kısıtlılığı ayrıca belinde ağrı tarif etmesi üzerine yatırıldı. Öz geçmişi: 10 yıl önce kolüstektomi operasyonu. Fizik muayene: Genel durum orta, depresif görünümde, şuur açık, sorulara isteksiz cevap veriyordu. TA:135/80mmHg, Nb: 88/dakika, Ateş 38.3C, solunum 18/dakika idi. Baş-boyun: Konjunktivalar soluk, dil papillaları silik, farinks hiperemikti. Solunum sistemi: Her iki hemitoraks solunuma eşit katılıyor. Dinlemekle bilateral alt zonlarda ince raller ve frotman duyuluyordu. KVS: Disritmik. Tüm odaklarda 2/6 sistolik üfürüm ve perikardiyal frotman mevcuttu. Batın: Kolüstektomiye bağlı skar mevcuttu. Karaciğer midklavikular hat üzerinde 3 cm ağrısız düzgün kenarlı palpe ediliyordu. Dalak palpe edilemedi. Ekstremiteler: sol el bileğinde, bilateral diz ekleminde artrit bulguları ve sağ ayak baş parmağında hareket kısıtlılığı mevcuttu.

Laboratuar: Tam idrar tetkiki; normal, Hb: 10.1 g/dl, Lökosit: 2600/mm<sup>3</sup>, trombosit: 274.000/mm<sup>3</sup>, sedimantasyon: 132 mm/saat, periferik yayma ve kemik iliğinde özellik yok. AST:14 U/L, ALT: 24 U/L, protein: 6.7 g/dl, albümin: 2.7 g/dl, globülin: 4 g/dl,



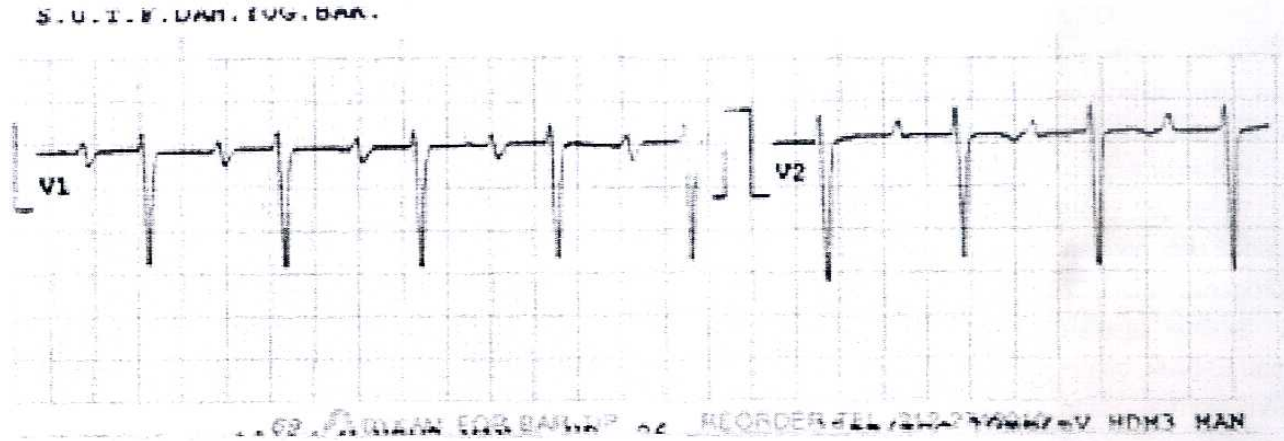
Şekil 1. Olgunun EKG'sinde görülen atrial fibrilasyon örneği

alkalen fosfataz (ALP): 433 U/L, laktat dehidrogenaz (LDH): 414 U/L, ürik asit: 8.3 mg/dl idi. EKG: Atrial fibrilasyon örneği mevcuttu (Şekil-1). Telemekardiyografi: Aort topuzu belirgin, akciğer alt zonlarında infiltrasyonları mevcuttu. El-bilek ve iki yönlü lumbosakral grafileri: Normal. Batın ultrasonografisi: Karaciğer midklavikular hattı 3 cm diffüz, homojen olarak geçmekte, safra kesesi görülemedi. Ekokardiyografi: 1° mitral ve triküspit yetmezliği, bölgesel duvar hareket bozukluğu ve sol ventrikül sistolik fonksiyonlarında bozulma tespit edildi. Ejeksiyon fraksiyonu (EF) %44 olarak belirlendi. Pulmoner arter basıncı 30mm/Hg olarak tespit edildi. Serum demiri, demir bağlama kapasitesi, B12, folat düzeyleri normal, ferritin: 757 ng/ml ( 10-291) idi. RF: 11.9 U/ml (N), ANA (-), Anti-DNA (-), LE hücresi (-), hepatit marker'ları (-), Brucella agglütinasyon (-), ASO ve CRP normal sınırlar içerisinde idi. Kan , idrar, boğaz kültüründe üreme olmadı. Klinik seyir: Hasta yatırıldıktan sonra, eklem ağrıları, ateş, sedimantasyon yüksekliği, solunum sistemi ve kardiyovasküler sistem bulguları nedeniyle hastada ilk öncelikle akut romatizma düşünülerek asetil salisilik asit (4.5 gr/gün) ve prokain penisilin (800.000Ü 2x1/gün) başlandı. Ancak ateşin düşmemesi ve zaman zaman 39C'yi geçmesi, eklem ağrılarının azalmaması, kalp'de değişik zamanlarda I. derece A-V blok (Şekil-2), paroksizmal supraventriküler taşikardi (Şekil-3), A-V tam blok (Şekil-4) ve ST-T dalga değişiklikleri gözlenmesi nedeniyle kollajen doku hastalığı, enfeksiyon ve hematolojik hastalıkların araştırılması ve sonuçların (-) çıkması üzerine hastada erişkin Still hastalığı tanısı konularak indometazin 100 mg/gün ve prednisolon 60mg/gün oral tedaviye başlandı. Hastanın şikayetleri ve klinik bulgularının hızla düzelmesi üzerine hasta taburcu edildi ve yapılan kontrollerinde klinik olarak iyileşen hastanın tedavisine düşük doz steroid ile devam ediliyor ve takibe alındı.

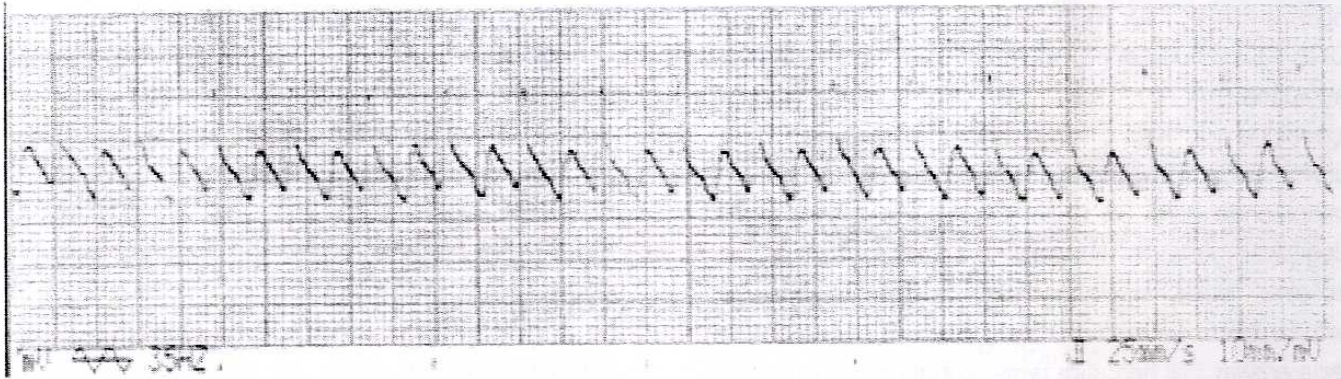
### Olgu-2

F.Ö. 25 yaşında bayan hasta. Eylül 2000 tarihinde kliniğimize 2 yıldır devam eden boğazında yanma ve ağrı, ateş, belinde, dizlerinde, el ve ayak parmaklarında daha fazla olmak üzere ağrı, ve hareket kısıtlılığı ayrıca baş dönmesi ve baş ağrısı şikayetleri nedeniyle gittiği doktor tarafından akut romatizma tanısı konularak tedavi başlanmış. Ancak





Şekil 2. Olgunun EKG'sinde görülen I. derece A-V blok örneği

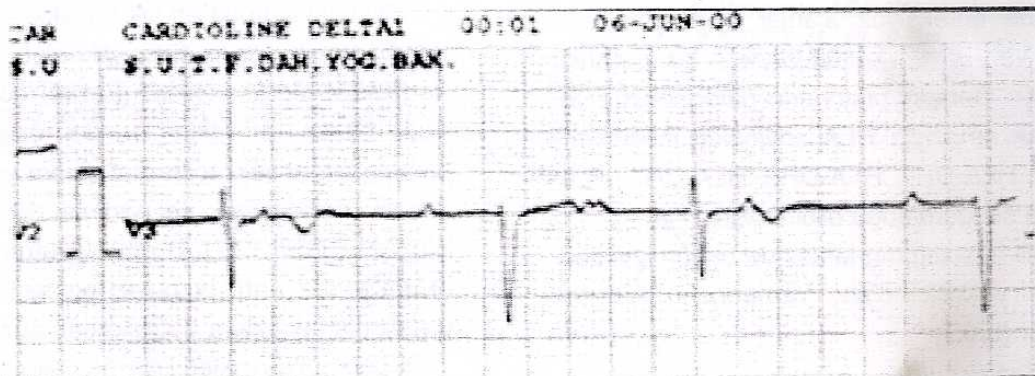


Şekil 3. Olgunun EKG'sinde görülen supraventriküler taşikardi örneği

şikayetlerinin geçmemesi üzerine hasta İç hastalıkları servisine tetkik ve tedavi amacıyla yatırıldı. Öz geçmiş ve soy geçmişinde özellik yoktu. Fizik muayene: Genel durum orta, şuur açık, dizlerindeki ağrıdan dolayı yürüme güçlüğü çekiyor. TA:100/60mmHg, Nb: 110/dakika, Ateş 39.8 C, solunum 20/dakika idi. Baş-boyun: Yüzünde ve boynunda makülopapüler döküntüler mevcuttu. Deri, kuru ve sıcak, konjonktivalar soluk, farenks hiperemikti. Bi-

lateral aksiller en büyüğü 1x1 cm ve bilateral inguinal mikro lenfadenopatileri mevcuttu. Solunum sistemi: Normal olarak değerlendirildi. KVS: Ritmik, taşikardik, tüm odaklarda 2/6 sistolik üfürüm mevcuttu. Batın: Normal olarak değerlendirildi. Organomegali yoktu. Ekstremiteler: Bilateral diz ekleminde ve bilateral metakarpo-falangial eklemlerde şişlik ve hareket kısıtlılığı mevcuttu.

Laboratuar: Tam idrar tetkiki; normal, Hb: 9.8-11.8



Şekil 4. Olgunun EKG'sinde görülen A-V tam blok örneği



g/dl, Lökosit: 6.500-13.800/mm<sup>3</sup>, trombosit: 82.900-183.000/mm<sup>3</sup>, sedimantasyon: 116 mm/saat, periferik yayma; eritrositlerde yer yer hipokromi, mikrositoz ve anizositoz mevcuttu, trombositler 2-3'lü kümeler halinde idi. Kemik iliğinde özellik yoktu. AST:64-71 U/L, ALT: 110-56 U/L, protein: 6.5 g/dl, albümin: 3.5 g/dl, globülin: 3 g/dl, alkalen fosfataz (ALP): 499 U/L, laktat dehidrogenaz (LDH): 782 U/L, ürik asit: 2.1 mg/dl idi. EKG: Sinüzal taşikardi mevcuttu. Telekardiyografi: Normal. El-bilek, bilateral diz ve iki yönlü lumbosakral grafileri: Normal. Batın ultrasonografisi: Normal. Aksiller lenf bezi biyopsisi: Kortikal hiperplazi gösteren reaktif lenf nodu. Serum demiri, demir bağlama kapasitesi, B12, folat düzeyleri normal, ferritin: >1500 ng/ml (10-291) idi. RF: <10.6 U/ml (N), ANA (-), anti-DNA (-), LE hücresi (-), hepatit marker'ları (-), Brucella agglütinasyon (-), ASO ve CRP normal sınırlar içerisinde idi. Kan, idrar, boğaz kültüründe 3 kez üreme olmadı. Klinik seyir: Hasta yatırıldıktan sonra, takiplerinde ateşi 36 C ile 39.8 C arasında devamlı değişiklik gösterdi. Hastada enfeksiyon hastalıkları, kollejen doku hastalığı, hematolojik hastalıkların araştırılması ve sonuçların (-) çıkması üzerine hastada erişkin Still hastalığı tanısı konularak indometazin 100 mg/gün ve prednisolon 60mg/gün oral tedaviye başlandı. Hastanın şikayetleri ve klinik bulgularının hızla düzelmesi üzerine hasta taburcu edildi ve yapılan kontrollerinde klinik olarak iyileşen hastanın tedavisine düşük doz steroid ile devam ediliyor ve takibe alındı.

## TARTIŞMA

Still hastalığı, etiyojisi bilinmeyen sistemik inflamatuvar bir bozukluktur. Hastalığın klinik ve laboratuvar bulgularının enfeksiyon hastalıklarına benzemesi ve bazı enfeksiyon ajanlarına karşı spesifik antikorların yüksek bulunması sebebiyle etiopatogenezde enfeksiyöz ajanlar suçlanmış olsa da doku ve sıvı kültürlerinde bu ajanlar üretilmemiştir. Genetik faktörlerin patogenezde yerini araştırmak amacıyla HLA antijenleri incelenmiş ve HLA-DR2, HLA-DR4, HLA-DR6, HLA-DR7, HLA-DR35 in daha sık görüldüğü bildirilmiştir (7,8).

Erişkin Still hastalığının tanısında bugün için sensitivitesi en yüksek olan Yamaguchi kriterleri önerilmektedir (5,6,7).

Yamaguchi kriterleri:

Majör bulgular; ateş, artralji, tipik raş, lökositöz

Minör bulgular; boğaz ağrısı, lenfadenopati veya splenomegali, karaciğer disfonksiyonu, ANA negatifliği, RF negatifliği

Tanı için bu kriterlerden en az iki tanesi majör olmak üzere 5 kriter gerektiği ve bu kriterlerin %96.2 duyarlılık ve %92.1 özgüllüğünün olduğu bildirilmiştir (6,7).

Bizim 1. olgumuzda; ateş, artralji, boğaz ağrısı, karaciğer disfonksiyonu (yüksek ALP ve LDH, düşük albümin), ANA ve RF negatifliğinin olması, 2. olgumuz da ise ateş, yüzünde ve gövdesinde raş, artralji, boğaz ağrısı, LAP'lerin varlığı, sedim yüksekliği, lökositöz, karaciğer disfonksiyonu (yüksek ALP, AST ve LDH), ANA ve RF negatifliğinin olması nedeniyle tanı konuldu. 1. olgumuzda raş gözlenmedi.

Ayrıca Still hastalığında, plörit, perikardit, pnömoni, albümin düşüklüğü, lökositöz (%92) veya nadiren lökopeni, anemi, sedimantasyon yüksekliği, trombositöz, şiddetli karın ağrısı, ferritin yüksekliği (Still hastalığının aktivite ve tedavinin başarı kriteridir) gibi bulguların %62-99 oranında bulunduğu gösterilmiştir (1,2,7,9).

Myokarditlerde EKG'de en sık ST-T dalga değişiklikleri olup daha az sıklıkta atrial ve ventriküler aritmiler ile A-V blok örnekleri görülebilir (10).

Bizim 1. olgumuzun belkide en önemli özelliği, hastada myokardit'e bağlı her türlü gelişebilecek EKG örneklerinin ve EKO bulgularının bulunması ile birlikte perikardit, plörit, lökopeni, sedimantasyon yüksekliği, albümin düşüklüğünün birlikte bulunmasıdır.

Hastalığın patognomonik klinik ve laboratuvar bulguları olmadığı için, Still hastalığı bir dışlama tanısıdır ve benzer semptom ve bulgulara yol açan bütün hastalıklar (enfeksiyon hastalıkları, granülomatöz hastalıklar, malignansiler, bağ dokusu hastalıkları, otoimmün hastalıklar)' dan ayırıcı tanısı yapılmalıdır (3,7).

Still hastalığında en sık diz eklemi (%84), el bilek (%74) olmak üzere tüm eklemleri tutabilmektedir. Radyolojik olarak, eklem grafileri çoğu kez normal olup bazen el eklemlerinde özellikle de karpometakarpal ve interkarpal eklem yüzeylerinde noneroziv değişiklikler ve nadiren diz ekleminde ankiloz görülebilir (2,7). Bizim olgularımızda ise birçok eklemlerinde artrit bulguları olmasına rağmen radyolojik olarak eklem değişiklikleri gözlenmemiştir.

Günümüzde halen still hastalığı için yeterli tanı metodları ve oluşturulmuş tedavi protokolleri mevcut



değildir. Bu nedenle yeni tanı ve tedavi yöntemleri için araştırmalara ihtiyaç vardır (12). Tedavi olarak bugün için; akut dönemde, hastaların %25'i anti-inflamatuar ilaçlara iyi cevap verir. Aspirine cevap alınmadığı zaman indometazin ilave edilebilir. Steroidler ise myokardit, perikardiyal tamponand, intravasküler koagülasyon, hayati önemdeki semptomların varlığında ilk kullanılacak ilaçtır; 2/3 vakada ise nonsteroid anti-inflamatuar ilaçlara ilave olarak kullanılır. Hastalığın 12 ay sonrasında devam etmesine kronik dönem denir. Genellikle 5-20 mg/gün steroidler hastalığı kontrol altına alır. Kontrol altına alınamayan olgularda ilave olarak methotrexate, D-penisilamin, azatiopirin, siklofosamid gibi immünoşüpresiflerin kullanılabileceği önerilmektedir (2,4,7). Biz 1. olgumuzda başlangıçta aspirine yeterli cevap alamadığımız için indometazin 100 mg/gün ve 60 mg/gün prednisolon ile 2. olgumuza ise daha önceden aspirin kullanıldığı için indometazin 100 mg/gün ve 60 mg/gün prednisolon başladık ve her iki vakamızda da çok iyi klinik cevap aldık.

Yapmış olduğumuz literatür taraması sonucu erişkin Still hastalığı vakalarının küçük vaka grupları şeklinde veya multimerkez analizleri şeklinde yayınlandığı (3,4,6,8,9,12) belirlendi. İngiliz literatüründe Nguyen ve ark. (12)1997 yılına kadar 341 vakanın bildirildiğini ve bunlarında %69'unda boğaz ağrısı bulunduğunu, hastalığın ilk ayında tanınmasında diagnostik öneminin olabileceğini bildirmişlerdir.

Hastalarımızdan 1.sinde; başlangıçta, ateş, boğaz ağrısı, anemi, lökopeni, trombositopeni, sedimantasyon yüksekliği, hepatomegali, poliartrit, art-ralji, perikardit, myokardit, plörit, pnömoni, RF ve ANA (-)'liği, ferritin yüksekliği, 2.sinde ise; ateş, boğaz ağrısı, raş, anemi, lökositoz, sedimantasyon yüksekliği, poliartrit, artralji, LAP'lerin varlığı, RF ve ANA (-)'liği, ferritin yüksekliği nedeniyle Still hastalığı tanısı konulmuş olup steroid tedavisine iyi cevap alınmıştır.

Sonuç olarak; ateş, pansitopeni veya bisitopeni, artrit veya artralji, sedimantasyon yüksekliği, eti-yolojisi araştırılırken tüm bulguların (-) olduğu durumlarda Still hastalığı düşünülmelidir.

## KAYNAKLAR

1. Hara M, Kashiwazaki S. Adult Still's disease. Nippon Rinsho 1992; 50(3):614-8.
2. Harris ED. The clinical features of rheumatoid arthritis In: Kelley WN, Harris ED, Ruddy S, Sledge CB. Eds. Textbook of Rheumatology Philadelphia WB Saunders, 1989, p:948.
3. Gal I, Kiss E, Zeher M, Szodoray P, Szegedi G. Adult onset Still disease: comment on two cases. Orv Hetil 1999;140(49):2763-5.
4. Ichiki H, Shishido M, Nishiyama S. Two cases of adult onset of Still's disease in the elderly. Nippon Ronen Igakkai Zasshi 1992;29(12):960-4.
5. Yamaguchi M, Ohta A, Tsunematsu T, Kasakawa R, Mizushima Y, Kashiwagi H, et al. Preliminary criteria for classification of adult Still's disease. J Rheumatol 1992; 19(3):424-30.
6. Masson C, Le Loet X, Liote F, Dubost JJ, Boissier MC, Perroux-Goumy L, et al. Comparative study of 6 types of criteria in adult Still's disease. J Rheumatol 1996; 23(3):495-7.
7. İnal V. Erişkin Still hastalığı. In: Gümüşiş G, Doğanavşar E. eds. Klinik romatoloji. Desin matbaası, İzmir; 1999:281-5.
8. Foresti V, Casati O, Zubani R, Parisio E, Confalonieri F. Still's disease in adults: diagnostic problems. Recenti Prog Med 1990;81(7-8):479-81.
9. Mock B, Hein G, Stein G. Still's syndrome in the adult. A report of 8 cases with special reference to diagnostic value of ferritin. Med Klin 1997;(9):515-20.
10. Reyes MP, Lerner AM. Coxsachievirus myokarditis-with special reference to acute and cronic effect. Prog Cardiovasc Dis 1985;27:373.
11. Vignes S, Wechsler B, Piette JC. Still disease. Rev Med Interne 1997;18(8):626-37.
12. Nguyen KH, Weisman MH. Severe sore throat as a presenting symptom of adult onset Still's disease: a case series and review of the literature. J Rheumatol 1997;24(3):592-7.