

# Transnazal-transseptal hipofizektomi sonrası rinolojik bulgular

Çağatay Han ÜLKÜ\*, Ertuğ ÖZKAL\*\*, Yavuz UYAR\*, Osman ACAR\*\*

\* S.Ü.T.F. Kulak-Burun-Boğaz Anabilim Dalı, \*\* S.Ü.T.F. Nöroşirürji Anabilim Dalı, KONYA

## ÖZET

Hipofiz bezi tümörlerinin tedavisinde uygulanan pek çok cerrahi yaklaşım mevcuttur. Bunlar arasında transnazal-transseptal yaklaşım cerraha iyi bir görüş açısı sağlayıp, kısa sürede kitleye ulaşma imkanı vermektedir. Bu teknikle opere edilen hastalar postoperatif dönemde rinolojik bulgular açısından değerlendirilmiştir. Elde edilen sonuçlar literatür ışığında irdelenerek, bu yaklaşımın hastalar için anatomik ve fonksiyonel açıdan kabul edilebilir bir cerrahi teknik olduğu kanısına varılmıştır.

**Anahtar Kelimeler :** Hipofiz bezi tümörü, transnazal transseptal yaklaşım.

## SUMMARY

### Rhinological findings after transnasal-transseptal hypophysectomy

Presently there are many surgical approaches in the treatment of pituitary gland tumors. Among these, transnasal-transseptal approach gives the surgeon a good point of view and the opportunity to reach the tumor in a short time. The patient operated by these techniques have been evaluated from the point of rhinological findings. By discussion the results in the light of literature, this approach has been found an acceptable surgical technique for the patient from the anatomic and functional point of view.

**Key Words:** Pituitary gland tumors, transnasal-transseptal approach.

Her ekstrakranial hipofiz bezi cerrahi girişimi nazal ve/veya paranazal yapıları travmatize eder. Seçilecek olan yaklaşım hem cerraha iyi bir görüş açısı sağlamalı, hem de postoperatif nazal fonksiyon ve anatomiye en az düzeyde etkilemelidir. Bu amaca en uygun yaklaşım rinoşirürji yaklaşımıdır. Çoğu cerrah paranazal-transsetmoidal (1,2), sublabial-transseptal (3,4) ya da transnazal-transseptal (5,7) yaklaşımı kullanmaktadır. Transantral-transseptal ve transantral-transsetmoidal yaklaşımlar nadiren uygulanır. Pek çok beyin cerrahı intrakranial yaklaşımı transseptal-transsfenoidal yaklaşıma terketmiştir (8,9). Bu yöntemle sella tursikaya ulaşma süresi ortalama 23 dk. olarak rapor edilmiştir (10).

Bu çalışmanın amacı transnazal-transseptal hi-

pofizektomi sonrası rinolojik bulguların analizini yapmaktır.

## GEREÇ VE YÖNTEM

1988-1997 yılları arasında Selçuk Üniversitesi Tıp Fakültesi Nöroşirürji Anabilim Dalı tarafından tanı konulan 50 hipofiz tümürlü hasta, Kulak-Burun-Boğaz Hastalıkları Anabilim Dalı ile birlikte ortak olarak transnazal-transseptal yaklaşımla opere edilmişlerdir. Preoperatif olarak tüm hastalar anterior rinoskopi yapılarak, nazal mukozanın durumu, septal deviasyon ve perforasyon açısından değerlendirilmişlerdir. Ayrıca subjektif bulgular olarak solunum ve koku alma duyusu, burunda kuruluk hissi ve başağrısı araştırılmıştır. Vakaların 42 tanesi postoperatif dönemde uzun süreli takibe alınabilmiştir. Bu hastaların



Tablo 1: Opere edilen vakaların histopatolojik tanıları.

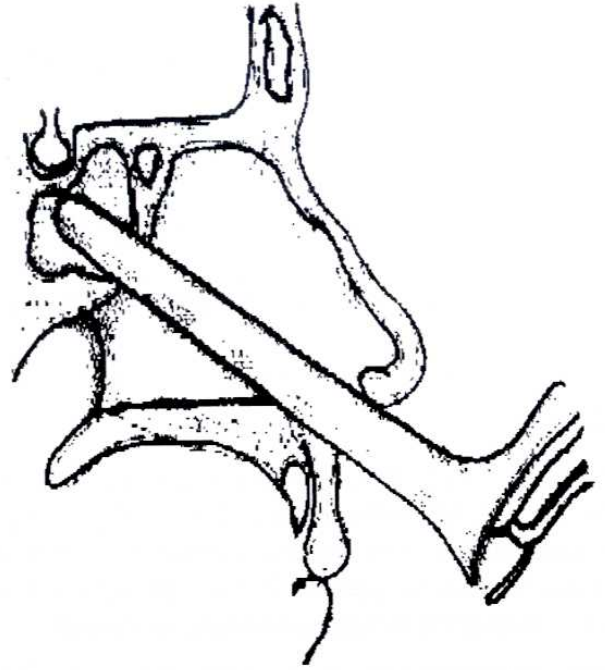
Prolaktinoma	18
Akromegali	12
İnaktive adenoma	8
Cushing Hastalığı	4

24'ü kadın, 18'i erkek olup yaşları 18 ile 56 arasında değişmekte idi. Ortalama yaş 41.6 olarak tesbit edildi. Takip süreleri 1'den 8 yıla kadar uzanmakta idi. Vakaların histopatolojik tanıları Tablo 1'de özetlenmiştir.

Postoperatif dönemde görülen rinolojik bulgular objektif ve subjektif bulgular olarak sınıflandırıldı ve literatür verileriyle karşılaştırıldı.

**Cerrahi Teknik :** Hemostaz amacıyla %1'lik Xylocain 1:100,000'lik epinefrin ile birlikte nazal septumun her iki tarafında subperikondrial alana enjekte edilir. Hemostaz etkisi için 15 dk. kadar beklenilir. Takiben sağ naresten müdehale ile kolumellaya hemitransfiksiyon insizyonu yapılır. Balta bistüri ve elevatör yardımıyla sadece sağ mukoperikondrium kartilaj üzerinden disseke edilir. Kartilaj seviyesinde karşı taraf mukozasına herhangi bir müdehale yoktur. Taban seviyesinden ilerlenilerek kartilaj-kemik sınırı bulunur ve ayrılır. Karşı tarafa geçilerek mukozaya eleve edilir. Bu şekilde Killian spekulumu arasına alınan kemik septum (etmoid kemiğin perpendikuler laminası ve vomer) çıkartılır ve sfenoid sinüs alt duvarı belirlenir. Otomatik nazal retraktörün takılmasının ardından sfenoid sinüs ostiumları tesbit edilir. Skopi kontrolü altında alt sinüs duvarının alınması ile sinüs içinde ilerlenir ve üst duvar-sella tursika tabanı ortaya konulur (Şekil 1). Mikroskopik olarak sfenoid sinüs septumu rezeke edilir ve sinus mukozası tamamen çıkartılır. Beyin cerrahı sellanın frontobazal bölümünü açar ve tümöral kitleye ulaşılmış olur. Tümörün ekstirpe edilmesi ve kanama kontrolünü takiben mevcut insizyon yerleri ve olası desirürjiler sütüre edilir. Anterior nazal tamponların konulmasını takiben operasyona son verilir.

Cerrahi girişimin yapıldığı naresin anatomik olarak dar olması durumunda daha geniş bir görüş açısı için alatomî insizyonu yapılabilir (Şekil 2).



Şekil 1: Transnazal transseptal yaklaşım.



Şekil 2: Alatomî insizyonu.

## BULGULAR

Hastalar preoperatif ve postoperatif dönemde kliniğimiz tarafından rinolojik fonksiyon ve semptomlar açısından değerlendirildi.

Subjektif semptomlar olarak solunum rahatlığında ve koku alma duyusunda değişiklik, burunda kuruluk hissi ve başağrısı, objektif semptomlar olarak ise burunda eksternal Şekil değişikliği, nazal septumda perforasyon, burun mukozasında atrofik değişiklikler, epistaksis, septal apse ve BOS sızıntısı şeklinde değerlendirildi. Preoperatif olarak yapılan rinolojik in-



celemede 12 vakada septum deviasyonu tesbit edildi, hiçbir hastada belirgin bir nazal deformite yoktu. Nazal mukoza 2 vakada atrofik görünümde idi. Subjektif bulgular olarak 3 vakada anosmi ve 2 vakada başağrısı mevcuttu.

Postoperatif objektif semptomlar arasında en sık rastlanan burunda kurutlanma oldu. Bunu 6 vakada asemptomatik septal perforasyon izledi. Postoperatif dönemde 3 vakada nazal tamponların alınımı sonrasında bir miktar kanama oldu; ancak bunlar sızıntı şeklinde idi ve herhangi bir müdahaleyi gerektirmedi. Kan transfüzyonunu gerektirecek peroperatif ve postoperatif kanama gelişmedi. BOS fistülü 3 vakamızda gelişti. Bunlar postoperatif erken dönemde ortaya çıktı, düzenli olarak yapılan lomber ponksiyonlarla sekonder cerrahi girişime gerek kalmadan kontrol altına alındılar. 6 Vakamızda naresin küçük olması dolayısıyla uygulamak zorunda kaldığımız alatomik insizyonuna bağlı olarak herhangi bir estetik sorunla karşılaşmadı. Septal apse, eksternal nazal deformite hiçbir vakamızda izlenmedi (Tablo 2).

**Tablo 2: Subjektif nazal semptomlar.**

(n=42)	Sayı	Yüzde(%)
Solunum rahatlığında değişiklik	16	38.09
Kötü yönde	4	9.52
İyi yönde	12	28.57
Değişiklik yok	26	61.90
Koku alma duyusunda değişiklik	6	14.28
Kötü yönde (anosmi)	4	9.52
İyi yönde	2	4.76
Değişiklik yok	36	85.71
Burunda kuruluk hissi	14	33.33
Baş ağrısı	4	9.52

Subjektif nazal semptomlar arasında nazal solunum fonksiyonunda rahatlama operasyon sırasında septal deformitelerin düzeltilmesine bağlı olarak 12 vakada tesbit edildi. 14 olguda burunda kuruluk hissi tanımlandı. Koku alma duyusunda 4 vakada kötü, 2 vakada iyi yönde değişiklik tesbit edildi (Tablo 3).

**Tablo 3: Objektif nazal semptomlar.**

(n=42)	Sayı	(%)
Burun dış görünümünde değişiklik	0	0.00
Septal Perforasyon	6	14.28
Ön bölüm	0	0.00
Arka bölüm	6	14.28
1-5mm.	4	5.52
5-10mm.	2	4.76
Burun mukozasında atrofi	4	9.52
Epistaksis	0	0.00
Burunda kurutlanma	14	33.33
BOS fistülü	3	7.14
Septal apse	0	0.00

## TARTIŞMA

Postoperatif rinolojik komplikasyon oranı transnazal-transseptal hipofizektomide septoplasti operasyonu sonrası izlenenden daha yüksektir. Bunun olası nedeni, hipofizektomi için daha geniş bir görüş açısı gerekmesi ve primer hastalığa ait hormonal değişimlere bağlı nazal mukozanın etkilenmesidir (12,13).

Bizim vaka serimizde operasyon sonrası eksternal nazal deformite gelişmedi. Çünkü bu yaklaşımla nazal spine herhangi bir müdahale yoktur (5,10,11). Gammert, transnazal-transseptal yaklaşımla opere ettikleri 36 vakalık seride de böyle bir komplikasyon gelişmediğini, aksine akromegali tanısı alan 10 hastada burnun küçüldüğünü ve daha estetik bir görünüm aldığını rapor etmiştir (12). Girişimin yapıldığı naresin anatomik olarak dar olup çalışmamızı kısıtlaması ve bu nedenle alatomik yapılması 6 vakamızda gerekli oldu, ancak ameliyat sonrası insizyona bağlı bir sorun gelişmedi. Tucker ve arkadaşları alatominin de gerekli olduğu, aynı teknikle opere edilen serisindeki bazı vakalarda postoperatif dönemde insizyona bağlı olarak hiçbir estetik kusurun gelişmediğini rapor etmişlerdir (10). Sherwen ve arkadaşları da 78 vakalık serilerinde 4



vakada alatomî insizyonu yapmak zorunda kaldıklarını, ancak herhangi bir problemle karşılaşmadıklarını bildirmişlerdir (11). Gammert'in serisindeki vakaların ise %10'unda alatomî gerekli olmuştur (12).

Septal perforasyon takibe alabildiğimiz 42 hastanın 6'sında (%14.2) tesbit edildi. Bunların 4 tanesi 1-5 mm., 2 tanesi ise 5-10mm. çapında, tümü arka bölümde lokalize ve asemptomatikti. Sherwen ve arkadaşları tarafından yapılan 78 vakalık bir çalışmada 7 hastada (%8) perforasyon rapor edilmiştir (11). Gammert'in perforasyon oranı ise %13 olarak bildirilmiştir (12). Tindall ve arkadaşları ise bu oranı %3.7 olarak bildirmişlerdir (8). Kern, 873 vakalık serisinde septal perforasyonun en sık rastlanan rinolojik komplikasyon olduğunu ve %10'dan az bir insidanda tesbit ettiklerini ifade etmiştir (5). Basit septoplasti operasyonlarından sonra perforasyon insidansı %5.6'dır (13). Bu oranın transnazal-transseptal hipofizektomi operasyonlarından sonra relatif olarak daha yüksek olmasının olası nedeni, septal retraktörün 1 saatin üzerinde nazal mukozaya bası uygulaması ve hipofiz bezi disfonksiyonunun hormonal olarak nazal mukozayı inceltmesidir (12). Bu oran yırtılan mukozanın sütüre edilmesi ve kartilajın kapatma sırasında interseptal alana yerleştirilmesi ile azaltılabilir (5,12,14). Uyguladığımız teknikte kartilaj septuma müdahale etmediğimiz için ön bölümde perforasyon gelişen vakamız olmadı.

Postoperatif hemoraji vakalarımızda gelişmedi. Anterior tamponların çıkartılması sırasında bazı hastalarımızda sızıntı tarzında kanamalar ortaya çıktı, ancak bunlar herhangi bir müdahaleyi gerektirecek ölçüde değildi. Peroperatif dönemde de hiçbir vakamızda kan transfüzyonunu gerektirecek ölçüde burun kanaması gelişmedi. Gammert'in serisinde kanama oranı %3.5 olarak rapor edilmiştir (12). Kern, bir kaç vakasında tamponların alınımı sırasında kanama geliştiğini ancak kolaylıkla kontrol altına alındığını ifade etmiştir (5).

Kuruluk ve kabuklanma %33.3 (14/42) oranında görüldü ve en sık rastlanan objektif semptomdu. Olası nedeni mukozaya olan uzun süreli bası ve hormonal değişiklikler olarak düşünüldü. Gammert'in

postoperatif kurutlanma oranı %36 olarak bildirilmiştir (12). Septal apse serimizdeki vakaların hiçbirinde gelişmedi. Sherwen ve arkadaşları yaptıkları çalışmada 2 vakada septal apse gelişimi tesbit etmişlerdir. Bir vakada sekelsiz iyileşme izlenirken diğerinde perforasyon gelişmiştir (11). Gammert'in vakalarında da septal apse rapor edilmemiştir (12).

Hipofiz bezine transnazal-transseptal yaklaşımda nazal fonksiyonda değişme sık rastlanan bir bulgudur. Bizim vaka serimizde kötü yönde olan değişme oranı %9.5 iken, iyi yönde olan değişme oranı operasyon sırasında septal deformatelerin düzeltilmesi ile %28.5 idi. Gammert'in çalışmasında rapor edilen oranlar ise sırasıyla %7 ve %24'tür (12). Sherwen ve arkadaşları da benzer oranlar tespit etmişlerdir (11). Koku alma duyusunda değişiklik 2 vakamızda (%4.7) olumlu yönde olurken, 4 vakamızda (%9.5) olumsuz yönde gelişti. Gammert'in çalışmasında bu oranlar sırasıyla %1.8 ve %11.5 idi (12). Kern serisinde 1 vakada kalıcı anosmi tesbit etmiştir (5).

BOS fistülü 3 vakada postoperatif erken dönemde gelişti. Düzenli olarak yapılan lomber ponksiyonları takiben ikinci bir cerrahi müdahaleye gerek kalmadan kontrol altına alındı. Hiçbir hastamızda menejit gelişmedi. Kern, 873 vakalık bir seride 6 hastada postoperatif BOS fistülü geliştiğini, 5 vakanın hemen tamir edildiğini, daha önce tedavi almış olan bir vakada ise fistülün devam ettiğini rapor etmiştir (5). Sherwen 78 olgulu bir çalışmada 1 vakada menenjit rapor ederken, hiç BOS fistülü ile karşılaşmadığını ifade etmektedir (11).

Baş ağrısı 4 hastamızda (%9.5) mevcuttu. Gammert'in oranı ise %9.7 olarak rapor edilmiştir. Turker ve Gammert, transnazal-transseptal yaklaşım ile sublabial-transseptal yaklaşımı kıyaslayan birer çalışmalarında sublabial yaklaşımda üst dudak ve dillerde uyuşukluk hissi ve dental protezlerin kullanılmasında problem yaratabilecek skar gelişimi olabileceğini rapor etmişlerdir (10,12). Yine sublabial yaklaşımda üst dudaktaki rahatsızlık, Korkut ve arkadaşlarının 100 vakalık serisinde önemli bir problem şeklinde olmasa da 18 olguda rapor edilmiştir (15).



Uyguladığımız teknik, sublabial girişimde karşılaşılabilen üst dişler ve dudakta uyuşukluk hissi, skar gelişimi ve buna bağlı diş protezlerinin kullanımında ortaya çıkabilecek zorluklara neden olmaması ve rölatif olarak daha kısa sürede kitleye ulaşma imkanı vermesi nedeniyle üstün bir teknik olarak değerlendirildi.

## KAYNAKLAR

1. Kirchner J A, Gilder J C. Transethmoidal hypophysectomy: Some surgical landmarks. *Trans Am Acad Ophthalmol Otolaryngol Sect Otolaryngol* 1975;80:391-6.
2. Burian K. Die Hypophysektomie aus der sicht des rhinologen. *HNO* 1969;17:193-7.
3. Lee K J. The sublabial transseptal transsphenoidal approach to the hypophysis. *Laryngoscope* 1978;88 (Suppl 10):1-65.
4. Dobozi M, Landolt A. Rhinologische spatergebnisse nach sublabialen transseptalen hypophysektomien. In: *Aktuelle probleme der otorhinolaryngologie* 3. 1972;187-92.
5. Kern E B. Transnasal pituitary surgery. *Arch Otolaryngol* 1981;107:183-90.
6. Kenan P D. The rhinologist and the management of pituitary disease. *Laryngoscope* 1979;89(Suppl 14):1-26.
7. Spooner Th.R, Grin O. Transseptal transsphenoidal hypophysectomy. *Otolaryngol Head Neck Surgery* 1980;88:721-5.
8. Tindall G T, Collins W F. Unilateral septal technique for transsphenoidal microsurgical approach to the sella turcica. *Neurosurgery* 1978;49:138-42.
9. Nuss D W, Janecka I P. Surgery of the anterior and middle cranial base. In: *Otolaryngology-Head and Neck Surgery*. Cummings CV, Fredrickson JM editors Mosby Company Vol.4 1993; 3301-37.
10. Tucker H M, Hahn J F. Transnasal, transsphenoidal approach to hypophysectomy. *Laryngoscope* 1982;92: 55-7.
11. Sherwen P J, Patterson W J. Transseptal transsphenoidal surgery:A subjective and objective analysis of results. *J Otolaryngol* 1986;15:3: 158-60.
12. Gammert C. Rhinosurgical experience with the transseptal-transsphenoidal hypophysectomy: Technique and long term results. *Laryngoscope* 1990;100: 286-9.
13. Gammert C. Spatergebnisse der funktionellen septum-chirurgie nach einer modifizierten Goldmann technik.In:*Aktuelle probleme der otorhinolaryngologie* 3.1980;201-6.
14. Kern E B. The transseptal approach to lesions of the pituitary and parasellar regions. *Laryngoscope* 1979; 89 (Suppl 15):1-34.
15. Korkut N, Akar Z. Sublabial transseptal hypophysectomy: Rhynological and neurosurgical results in 100 cases. *Türk ORL Arşivi* 1997;35:11-3.