

## DERİ MALİGN MELANOMLARINDA CERRAHİ TEDAVİ

### *Surgical Treatment In Malign Skin Melanomas*

Dr. Adil KARTAL<sup>1</sup>

Dr. Mustafa GEZGİNÇ<sup>2</sup>

*Onbeş deri malign melanom (MM) olgusunda geniş cerrahi eksizyon + serbest deri grefi ve terapötik veya profilaktik amaçla regional lenfadenektomi uygulandı. Olgular postoperatif kemoterapi, radyoterapi ve immunostimülan tedaviye alındı. Bu nedenle malign melanomlar çeşitli yönleriyle incelendi.*

*Extensive surgical excision, free skin graft and regional lymphadenectomy for therapeutic or prophylactic reasons were performed in fifteen malign skin melanoma cases. They were kept under postoperative chemotherapy, radiotherapy, immunotherapy afterwards and various aspects of melanomas were examined.*

Malign melanomların (MM) %90'ı deride görülmekte geri kalanlarına müköz membranlarda, oral kavite ve üst solunum yollarında rastlanmaktadır. MM'in yarısından çoğu daha önce mevcut nevüslerden oluşmaktadır (17, 20). Mavi nevüslerden nadiren melanom gelişir. Küçük konjenital nevüslerden malignite gelişmesi alışılmışın dışındadır. Buna karşılık dev pigmente nevüslerden MM gelişme oranı %10 - 17.5 kadardır (6).

Uzun zaman terminolojisinde bile fikir birliği sağlanamayan MM'lar bugün histolojik kriterleri, tipleri ve malignite sınırları gayet iyi tarif edilmiş olan tümörlerdir. Böylece cerrahlar tarafından daha yakından tanınmış olup erken devredeki lezyona radikal tedavi uygulama olanağı artmıştır. Ayrıca yanlış teşhis ve gereksiz cerrahi girişim ihtimali de azalmıştır.

### MATERYAL VE METOD

1978 - 1982 yılları arasında Valide Sultan Gureba Hastanesi II. Cer-

(1) Selçuk Ü. Tıp Fak. Genel Cerrahi Anabilim Dalı Öğretim Üyesi.

(2) Gureba Hastanesi Genel Cerrahi Kliniği Uzmanı.

rahi Kliniği ve aynı hastanenin Onkoloji bölümünde tetkik ve tedavi edilen 15 malign melanom yaş, cins lokalizasyon, klinik belirtiler, tanı, uygulanan tedavi yöntemleri ve sürvi yönünden incelendi.

Olgulara geniş cerrahi eksizyon + serbest deri grefi (Split-thickness) uygulandı. Frozen section ve ensizyonel biyopsi kullanılmadı. Altı olguya terapötik, 1 olguya profilaktik amaçla lenf adenoidektomi yapıldı. Cerrahi eksizyon primer tümörün proksimalinden 7, distalinden 5, yanlarda ise 6 cm.'lik mesafelerde olacak şekilde yapıldı. Eksizyona daima lezyonun proksimalinden başlandı, derin fasyanın altına kadar inilerek distalde tamamlandı. Hemostaz ve kesi için koter kullanılmadı. Gref elektrodermatomla ve daima primer tümörün lenfatik drenajının dışında kalan aksi ekstremiteden alındı. Regionel ganglionların palpabl oldukları olgularda aynı seansta lenfadenektomi yapıldı. Diğer olgulara 4-6 haftalık aradan sonra küraj uygulandı. Lenfadenektomi kesisi 6 olguda tümörün eksizyon kesisinden yapılırken (Discontinuity), bir olguda 10 cm.'lik şerit halinde deri çıkarılarak küraj bölgesine varıldı. (Incontinuity)

Cerrahi tedaviye ek olarak kemoterapi, radyoterapi ve immunoterapi yalnız başına veya kombine olarak uygulandı. Kemoterapatik ajanlardan DTIC (400 mg/m<sup>2</sup>/gün, 5 gün süreyle kullanıldı. Üç haftada bir tedavi yenilendi), Levamizol (1 tab/gün), Vinkristin (1-4 mg/m<sup>2</sup>) tatbik edildi. Üç olguda radyoterapi (7500 rada kadar) ve iki olguda BCG (intradermal) olarak uygulandı.

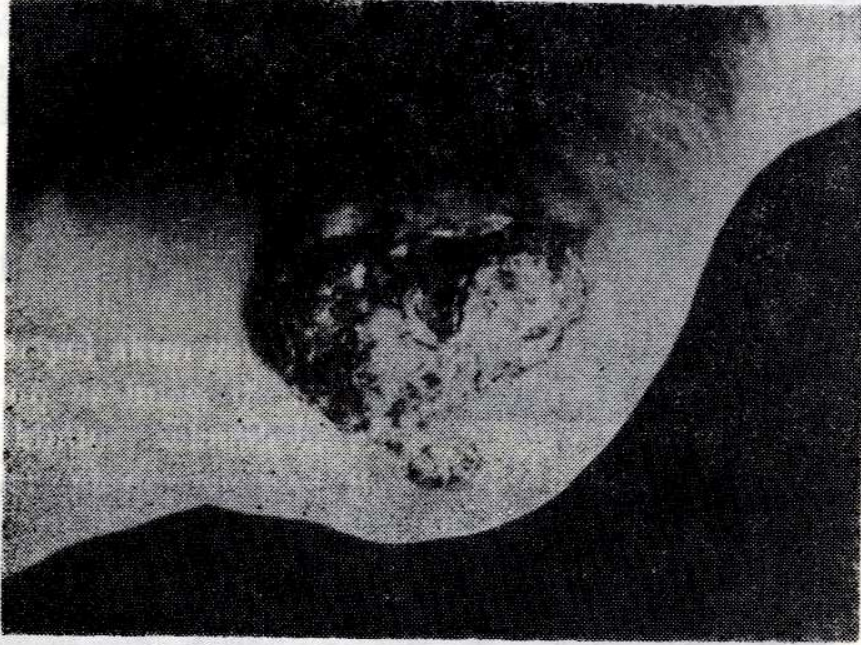
Olguların %54.4'ü erkek, %46.6'sı kadındı. Yaş ortalaması 53±16 SD'dir. En genci 17 yaşında kadın, en yaşlısı 75 yaşında erkek olan olguların %47'sinde primer lezyonun yerinde daha önce nevüs bulunmaktaydı. Melanomların %35'i travmaya en çok maruz kalan ayak tabanındaydı. Serimizdeki MM'in lokalizasyonu tablo 1'de görülmektedir.

**TABLO 1**

**Malign Melanomların Lokalizasyonu**

Lokalizasyon	Olgu sayısı	%
Baş boyun	3	17.64
Gövde	3	17.64
Üst ekstremit	1	5.88
Alt ekstremit	8	47.04
<b>TOPLAM</b>	<b>15</b>	

Tablo 1'de tümörün en az üst, en çok alt ekstremitelerde özellikle ayak tabanında yer aldığı görülmektedir (Şekil 1-2).



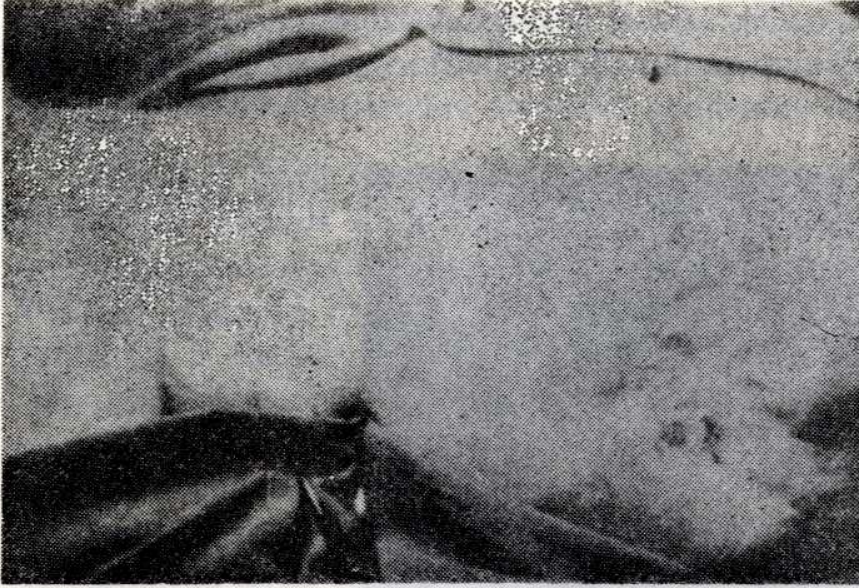
Şekil 1 : Ayak topuğunda MM



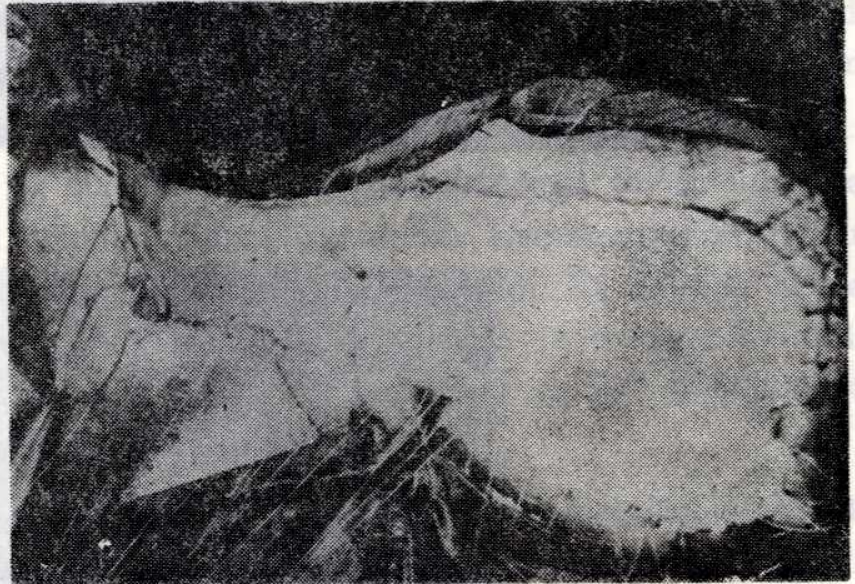
Şekil 2 : Ameliyattan sonraki görünümü

Bir olguda primer tümör saçlı deriden menşe almıştı (Şekil 3-4). Alt ekstremitedeki tümörlerin 6'sı ayak tabanında, biri iç malleol üzerinde, biri de alt bacak arka yüz distalindeydi.

Serideki olguların klinik belirtileri tablo 2'de gösterilmiştir.



Şekil 3 : Saçlı deride MM



Şekil 4 : Geniş eksizyon ve greflemeden sonra

TABLO 2

Olguların Klinik Belirtileri

Semptomlar	Olgu sayısı	%
Tümör hacminde büyüme	15	88.2
Kanama	10	50.8
Ülserasyon	7	41.1
Ağrı	6	35.3
Kaşıntı	6	35.3
Renk değişikliği	5	28.2
Seröz akıntı	2	11.7
Nodül oluşumu	1	5.8

Hastaların %88'inde tümörün hacminde büyüme, %50.8'inde kanama saptadık. %35'inde ağrı ve kaşıntı yakınmaları vardı.

Olguların ikisinde semptomların süresi tayin edilemedi. Bu süre serinin %40'ında 1 - 6, %40'ında 7 - 12 ay arasında değişmekteydi. En uzun semptom süresi 30 aydı. Semptom süresi uzadıkça hastalığın operabilite sınırları daralmakta ve tedavi şansı azalmaktaydı.

Onbir olgu eksizyonel, 6'sı da ensizyonel biyopsi ile kesin tanı almıştı. Ensizyonel biyopsiler hastanemiz dışında yapılmış ve tedavi amacıyla kliniğimize gönderilmişti.

Hastaların rutin röntgen ve kan laboratuvar tetkiklerinde kayda değer önemli patolojik bulgu görülmedi. On hasta genel, 4 hasta spinal anestezi altında ameliyat edildi. Bir olguda MM düşünülmediği için lokal anestezi ile eksizyon yapıldı. İki olgu dışında 15 olguya primer olarak cerrahi tedavi uygulandı. Bir olguda tümör presakral bölgede lokalizeydi; geniş eksizyondan sonra bölgenin yapısı itibariyle yara primer kapatıldı.

Cerrahi tedaviden sonra kemoterapi, radyoterapi ve immunoterapi 12 olguya tatbik edildi (Tablo 3).

TABLO 3

Cerrahiye Ek Tedavi Yöntemleri

Ek tedavi	Olgu sayısı	%
Radyoterapi	1	8.3
Kemoterapi	7	58.8
Kemoterapi+radyoterapi	2	16.6 "
İmmunoterapi	2	16.6
TOPLAM	12	

Cerrahi tedaviyi izleyen yıl içinde 4 olguda metastaz görüldü. Metastazların biri akciğer, ikisi karaciğerdeydi. Primer tümörü paryetooccipital bölgede olan bir olguda ise sol meme iç kadranda metastaz vardı. İki olguda lokal nüks görüldü.

Kasık disseksiyonu yapılan iki ve aksiller kürajlı bir hastada lenfome gelişti. Cerrahi tedavi uygulanan olgulardan sadece biri 5 yıl yaşadı. İki olguda rekurrensiz sürvi iki yıl olarak saptandı. Yedi olgu çalışma dönemi içinde kaybedildi. Diğer olgular çalışmanın bitirildiği tarihten kısa zaman önce ameliyat edildiğinden, sürvileri konusunda detaylı bilgi veremedik.

## TARTIŞMA

Nadir olarak bilinen MM'un ensidensinde son yıllarda bir artış kaydedilmektedir. MM'un erkeklerde %0.016, kadınlarda %0.002 oranında görüldüğü bildirilmiştir (4). MM'un beyazlarda zencilere nazaran daha yüksek olduğu bilinmekte ve en çok 50-60 yaşları arasında görülmektedir (15, 16). Serimizde yaş ortalaması 53, olgularımızın %54'ü erkek, %46'sı kadındı.

Malign melanomda klinik bulgu ve semptomlar, kısıtlı olan laboratuvar tetkiklerini de göz önüne alarak çok önemlidir. Tümör hacminde artma, renk değişikliği, ağrı, kaşıntı, kolay kanama ve ülserasyon ön plandadır (4, 6). Çalışmamızda en çok rastladığımız belirti %88.2 oranında tümör hacminde büyüme idi.

Malign melanomların kesin tanısında biyopsi en önemli vasıta dır. Bazı araştırmacıların ensizyonel ve kazıma biyopsilerinin yapılabileceğini bildirmelerine rağmen bu iki biyopsi şekli fazla rağbet görmemiştir (1, 9).

Çalışmamızda eksizyonel biyopsi vazgeçilmez kesin tanı aracıydı.

Rutin tetkiklerden başka klinik stage tayini için MM'lularda lenfografi yapılmaktadır (15). Keza teletermografi ve kontakt termografi MM'da tanı araçları arasında yer almaktadır (3).

Cerrahi tedavi MM'da diğer tedavi metotlarına tercih edilmelidir. Cerrahi tedavi, primer tümörün yerine, büyüklüğüne, invazyon derinliğine, regionel lenf ganglionlarının atake olup olmamasına göre düzenlenir (9). Clark kitterlerine göre seviye 1 MM'da veya Lentigo MM'da 1 cm. genişliğinde eksizyon yeterlidir (4, 9). Eksizyon yeri primer kapatılır. Seviye 2 lezyonlarında eksizyon sınırını 2 cm. kabul eden merkezlerin yanında seviye 2, 3 ve daha derin invazyonlarda ve tüm nodüler melanomlarda eksizyon sınırını 5-13 cm. arasında kabul edenler de vardır (9). Uras ve Özman'a göre stage 2'de lezyonun distalinde 5, proksimalinde 7, yanlarda ise 6 cm.'lik eksizyon mesafesi kabul edilir. Stage 3'de ise eksizyon payı daha da genişletilir (18). Serimizde eksizyon sınırı primer MM'un distalinde 5 cm., proksimalinde 7 cm., yanlarda 6 cm. olarak uygulandı. Ancak bu sınır lenfatik musabiyetin genişliği göz önüne alınarak lezyonun proksimalinde 15, distalinde 6 ve yanlarda 8 cm.'ye kadar geniş tutulabilir. Geniş eksizyonda alttaki fasyanın korunması veya çıkarılması konusunda görüşler değişiktir. Bazı araştırmacılar ileri invazyonda fasyanın çıkarılmasını bazısı korunmasını önerir (12). Çalışmamızda büyük ve ülserasyonlu MM olgularında eksizyon fasyanın altına kadar derinleştirildi.

MM'un lokalizasyonu primer tümörün eksizyon sınırlarını etkileyebilir. Yüz ve topuk gibi bölgelerde eksizyon yerinin kapatılması eksizyon sınırını kısıtlamaya zorlarsa böyle yerlerde primer kapatma düşünülmeden eksizyon yapma en makul düşüncedir (10). Ekstremitelerde malign melanomlarında eksizyon ve regional lenfadenektomiden sonra ekstremitelerde nüks gelişirse yine amputasyon endikasyonu doğar (2).

Malign melanomların cerrahi tedavisinde regional lenfadenektomi tartışma konusudur. İnvazyon derecesi seviye 3'e ulaştığında profilaktik lenfadenektomi önerilmektedir (20). Seviye 1 ve 2'de elektif nodül disseksiyonu yapılanlarla yapılmayanlar arasında sürvide fark yoktur. Elektif regional lenfadenektomide discontinuity ve incontinuity prensibi önemlidir. Adenoektomi tümör kesisinin uzatılması tarzında yapılırsa discontinuity, ayrı kesiden yapılırsa incontinuity diye adlandırılır (4, 19). Çalışmamızda discontinuity uygulaması ileri derecede invaziv, regional lenf gruplarına yakın primer tümörlerde kullanıldı. Yedi olguda lenfadenektomi yapıldı. Bunların 5'i inguinal, 2'si aksiller kürajdı. Lenfadenektomi çoğunlukla terapötik amaç (%71.4) güdüyordu.

Malign melanomun cerrahi tedavisinden sonra lokal nüks ve metastazlar nedeniyle hastalar sık sık kontrol edilmelidir. Baş - boyun melanomlarında %8 - 12 oranında lokal nüks görülür. Regional lenf adenoektomiden sonra lenfore ve lenfödem gözlenebilir. Altı olgumuzda postoperatif bir yıl içinde lokal nüks ve metastaz saptandı. Bir olguda akciğer, iki olguda karaciğer, metastazı vardı. Bir olguda sol meme iç kadrandaki metastaz görüldü. İki olgumuzda nüks lokaldi.

MM'larda cerrahi tedaviye ek olarak kemoterapi kullanılmaktadır (7). Ancak en geçerli sayılan kemoterapötik kombinasyonlarda bile sınırlı cevaplar alınmaktadır. Son yıllarda MM'un tedavisinde radyoterapinin üzerinde durulmağa başlandı. Yüksek dozlarda MM'un daha iyi tedavi edildiği bildirildi (11, 13).

İmmunoterapi, parlak neticeleri ile dünyanın bir çok yerinde kemoterapi ile mukayese edilerek ona üstün tutulmaktadır (7, 14).

Olgularımızda kemoterapi, radyoterapi ve immunoterapiyi cerrahi tedaviye yardımcı olarak uyguladık. Kemoterapötik ajanlardan DTIC, levamizol (Ketrax), vinkristin kullanıldı. Sonuçlar yüz güldürücü olmadı. Radyoterapi kemoterapi kombinasyonundan da parlak sonuçlar alınmadı. İki olguya BCG ile immunostimulan tedavi uygulandı. Kısa süreli sonuçlarının kemoterapi ve radyoterapiden daha iyi olduğu görüldü.

Malign melanomda sürvi yaşa göre bir özellik göstermez. Beş yıllık

sürvinin kadınlarda %87.7, erkeklerde %73.6 olduğu ve 10 yıllık sürvide seksin öneminin azaldığı bildirilmektedir (8). Sürvi primer lezyonun lokalizasyonuna göre de değişmektedir. Baş boyun melanomlarında 5 yıllık sürvi %45, gövdede %17 üst ekstremitede %37, alt ekstremitede %52 olarak bildirildi (9). Tümörün büyüklüğü sürviyi aksi yönde etkiler. Primer lezyonun yerinde ülserasyon yoksa sürvi daha uzundur. Ayrıca stage ve invazyon derecesi büyüdükçe sürvi kısalır (5).

Onbeş olgumuzdan sadece biri 5 yıl yaşadı. Yedi olgu çalışma döneminin içinde kaybedildi. İki olgu postoperatif ikinci yılın sonunda da hastaliksız yaşamaktaydılar. Çalışmanın yapıldığı son yıl içinde tedavi edilen 4 olgu ile kontrole gelmeyen iki olgunun sürvisi konusunda bir görüş açıklayamıyoruz.

## SONUÇ

Malign melanom şüphelenilen her lezyon acil elektif tedaviye kadar her türlü travmadan korunmalıdır. Tanı için biyopsi mutlaka eksizyonel olmalıdır. MM şüpheli olgularda genel anestezi kullanılmalıdır. Cerrahi geniş eksizyon derin fasyanın altına kadar inmelidir. Defekt aksi taraftan alınan serbest split - thickness grefle kapatılmalıdır. Regionel ganglionlar palpabl ise primer tümörün eksizyonu ile aynı seansta lenfadenektomi, eğer palpabl ganglion yoksa 4 - 6 haftalık aradan sonra profilaktik regionel lenfadenektomi yapılmalıdır.

Preoperatif radyoterapi, diatermi kullanılmamalıdır. Cerrahi tedaviden sonra kemoterapi ve immunoterapinin kullanılması uygundur.

## KAYNAKLAR

1. Ackerman, L. V.: *Surgical Pathology. The C. V. Mosby Company St. Louis P. 118. 1974.*
2. Ariel, I. M.: *The extended radical groin dissection for melanoma of the lower extremity. Surg. Gynecol. Obstet. 132: 116, 1971.*
3. Banzet, P., Belaich, S., Civatte, J., Puissant, A., Jacquillat, C., Israel, L.: *Treatment of malignant melanoma of the skin J. Chir. 111: 347, 1976.*
4. Booher, R. J.: *Recognition and treatment of melanoma. Surg. Clin. North Amer. 49: 389, 1969.*



5. Danopoulos, E. D.: On the metabolism of urea by malignant skin tumors, especially melanoma. *Dermatol. Monatsschr.* 163: 446, 1977.
6. Diem, E., Wolf, G.: Contact thermography in the diagnosis of primary cutaneous melanoma. *Hautarzt*, 28: 475, 1977.
7. El-Domeiri, A. A., Das Gubta, T. K., Trippon, M., Simo, C., Sabet, T. Y., Crispen, Y.: Adjuvant chemotherapy and immunotherapy in high risk patients with melanoma. *Surg. Gynecol. Obstet*, 146: 230, 1978.
8. Elias, E. G., Didolkar, M. S., Geol, I. P., Formeister, J. F., Valenzuela, L. A., Pickren, J. L., Moore, R. H.: A clinicopathologic study of prognostic factors in cutaneous malignant melanoma *Surg. Gynecol. Obstet.* 44: 327, 1977.
9. Franklin, J. D., Reynolds, V. H., Bowers, D. G., Lynch, J. B.: Cutaneous melanoma of the head and neck. *Clin. Plast. Surg.* 3: 413, 1976.
10. Goldman, L. I.: The treatment of malignant melanoma of the skin *Surg. Gynecol. Obstet.*, 146: 779, 1978.
11. Gubta, T. K.: Result of treatment of 269 patients with primary cutaneous melanoma. A five year prospective study. *Ann. Surg.*, 186: 201, 1977.
12. Handley, W. S.: The hunterian lectures on the pathology of melanotic growths in relation to their operative treatment. *Lancet*, 1: 927, 1977.
13. Hardy, J. D.: *Textbook of Surgery.* J. B. Lippincott Company Philadelphia, Volume 1, PP 304, 1983.
14. eJwell, W. R., Thomas, J. H., Sterchi, J. M., Morse, P. A., Humphrey, L. J.: Critical analysis of treatment of stage 2 and stage 3 melanoma patient with immunotherapy, *Ann. Surg.*, 183: 543, 1976.
15. Kremenz, E. T., Sutherland, C. M., Carter, R. D., Ryan, R. F.: Malignant melanoma in the American black. *Ann. Surg.*, 183: 533, 1976.
16. Peterson, N. G., Lloyd, O. C.: Malignant melanoma of the skin (A study of the origin development aetiology spread, treatment and prognosis) Part I. *Br. J. Plast. Surg.*, 15: 49, 1962.
17. Sabiston, D. C.: *Textbook of surgery Igaku - Shoin/Saunders Tokyo* 12th Edition Volume 1 PP. 605, 1981.
18. Uras, A., Özman, M.: Melanotik tümörlerde cerrahi endikasyon ve tedavisi. *Türk Tıp Cem. Mec.* 3: 69, 1967.

19. Wanebo, H. J., Fortner, J. G., Foodruff, J., Mac Leon, B., Benkowski, E.: Selection of optimum surgical treatment of stage I melanoma by depth microinvasion use of the combine microstage technique (Clark-Breslow). *Ann. Surg.* 182: 302, 1975.

20. Wilkinson, T. S., Palatta, F. X.: Prophylactic regional lymphadenectomy for cutaneous melanoma. *Plast. Recons. Surg.* 47: 377, 1971.

21. ...

22. ...

23. ...

24. ...

25. ...

26. ...

27. ...

28. ...

29. ...

30. ...

31. ...

32. ...

33. ...

34. ...

35. ...

36. ...

37. ...

38. ...

39. ...

40. ...

41. ...

42. ...

43. ...

44. ...

45. ...

46. ...

47. ...

48. ...

49. ...

50. ...

51. ...

52. ...

53. ...

54. ...

55. ...

56. ...

57. ...

58. ...

59. ...

60. ...

61. ...

62. ...

63. ...

64. ...

65. ...

66. ...

67. ...

68. ...

69. ...

70. ...

71. ...

72. ...

73. ...

74. ...

75. ...

76. ...

77. ...

78. ...

79. ...

80. ...

81. ...

82. ...

83. ...

84. ...

85. ...

86. ...

87. ...

88. ...

89. ...

90. ...

91. ...

92. ...

93. ...

94. ...

95. ...

96. ...

97. ...

98. ...

99. ...

100. ...