

DOĞUŞTAN KALÇA ÇIKIĞININ KONSERVATİF TEDAVİSİ

- 35 VAKANIN TEDAVİ SONUÇLARI -

Dr. Abdurrahman KUTLU

35 Doğuştan kalça çıkığı (55 kalça) konservatif metodlarla tedavi edildi. Yaşları 2 - 24 arasında olan (ort 7.5 ay) vakaların 7 si erkek (%20), 28 i kız (%80) idi. 20 sinde bilateral (%57), 8 inde sol (%23), 7 sinde sağ (%20) kalça çıkığı mevcuttu. 14 vaka Von Rosen cihazı ile tedavi edildi. Diğerlerine önce cilt traksiyonu sonra genel anestezi altında kapalı redüksiyon ve alçı tesbiti (19 vakaya), açık redüksiyon (2 vakaya) işlemleri uygulandı. 7 vakada adduktor tenetomi (10 kalça) gerekli oldu.

Ortalama 6.5 ay takip edilen vakalarda avaskuler nekroz tesbit edilmedi. 2 vakada konservatif tedavi yeterli olmadı.

THE CONSERVATIVE TREATMENT OF THE CONGENITAL DISLOCATION OF THE HIP

- The Results of The Treatment of 35 Cases -

35 cases with congenital dislocation of the hip were treated conservatively. 7 of the cases (20 per cent) were boys and 28 (80 per cent) were girls. The average age of the cases was 7.5 months (range, 2 to 24 months). The left hip was dislocated in 8 (23 per cent), the right in 7 (20 per cent) and both in 20 (57 per cent) patients. 14 cases were treated with von Rosen splint. In the other cases, skin traction was applied first. Then closed reduction and hip spica cast was applied under general anesthesia in 19 cases, open reduction was applied in two cases. Adductor tenotomy was necessary in 7 patients (ten hips).

The patients were followed average 6.5 months and avascular necrosis was not determined. The conservative treatment was not sufficient in 2 patients.

(1) Selçuk Üniversitesi Tıp Fakültesi Ortopedi ve Travmatoloji Anabilim Dalı Öğretim Üyesi

Doğuştan kalça çıkığının (DKÇ) konservatif tedavisi anında artiküler kartilajın kompresyonu ve buna bağlı kondroliziz, femur başında avasküler nekroz, femur başı epifiz kayması ve epifizde çeşitli derecelerde büyüme bozuklukları ortaya çıkabilir (1, 2, 3, 4, 5, 8, 9, 10, 13, 15, 16, 17, 18). Bu önemli komplikasyonların meydana gelmesinde, tedavi anında çevre yumuşak dokuların yeterince gevşetilmemesinin, femur başının zorla asetabulum içine yerleştirilmeye çalışılmasının, uygulanan manüplasyonların, tesbit pozisyonlarının ve çocuğun yaşının rolü olduğu ileri sürülmüştür (2, 3, 4, 5, 6, 8, 9, 10, 11, 13, 15, 16, 17, 18).

Bu yazıda, kliniğimizde konservatif metodlarla tedavi ettiğimiz 35 DKÇ vakasında uyguladığımız tedavi planını ve alınan erken sonuçları takdim ettik.

MATERYAL VE METOD

12 Mart 1983 - 1 Ekim 1984 tarihleri arasında, Selçuk Üniversitesi Tıp Fakültesi Ortopedi ve Travmatoloji Kliniğinde 52 DKÇ'ı vakasına konservatif metodlarla tedavi uygulandı. Bu tarihler arasında tedavisi sonuçlanan 35 vaka incelemeye alındı. Hastaların 7 si erkek (%20), 28 i kız (%80) idi. Yaşları 2 - 24 ay arasında (ort. 7.5 ay) olan vakaların 27 si (%79) bir yaş ve daha aşağı yaşlarda idi. 20 sinde bilateral (%57), 8 inde (%23) sol, 7 sinde (%20) sağ kalça çıkığı mevcuttu. Ortalama 6.5 ay (1 - 17 ay arasında) takip edilen vakaların 14 ü (%40) von Rosen cihazı ile tedavi edildi. Diğer vakalardan 19 una (%53.3) kapalı redüksiyon, 2 sine (%0,3) açık redüksiyon uygulandı.

Von Rosen Cihazının Uygulanması: Yaşları 6 aydan küçük, gelişme geriliği ve kiloları düşük olan, alçı uygulamasının sakıncalı olduğu durumlarda (konjenital kalp hastalığı gibi), kalçası oldukça gevşek ve sublukse olup kolayca redükte olabilen çocuklarda von Rosen cihazı ile tedavi uygulandı. Cihaz uygulanmadan ve uygulandıktan sonra radyolojik kontrollerle redüksiyonun yeterli olup olmadığı araştırıldı. Cihaz içinde redüksiyonu yetersiz görülenler 7 - 10 gün sonra çağrılarak cihazın pozisyonunda ayarlama yapıldı (adduktorlarda gevşeme olacağı için). Bu arada çocuğun cihaza bağlı bir huzursuzluğunun olup olmadığı özellikle araştırıldı. Cihazın, sadece çocuğun banyosu anında çıkarılmasına izin verildi ve 3 er aylık aralıklarla kontrole çağrıldı. Resim : 1 - A, B.

Von Rosen cihazı 9 vakada 3 ay, 1 vakada 5 ay, 4 vakada 6 ay uygulanmıştır.

Kapalı Redüksiyon: Kapalı redüksiyon ve alçı tesbiti planlanan hastaların hepsine 2 - 3 hafta cilt traksiyonu uygulandı. Traksiyonun güve-

nilir olması için hastaların hepsi servise yatırıldı. Traksiyon işleminden sonra genel anestezi altında muayene edildiler ve abduksiyon kısıtlılığı tesbit edilenlere adduktor tenetomi uygulandı. Bu şekilde 7 vakaya (3 ü bilateral, 4 ü tek taraflı) adduktor tenetomi uygulanmıştır.

Alçı tesbitleri, kalçaların 70 - 90 fleksiyon, 50 - 70 derece abduksiyon, 70 - 90 derece dış rotasyon pozisyonlarında yapıldı. Redüksiyon ve tesbit işlemleri anında kalçaların hiç zorlanmamasına özen gösterildi.

Kapalı redüksiyonları yeterli görülmeyen iki vakaya median adduktor yaklaşımla açık redüksiyon uygulandı (2). Bu iki vakada kalçalar 30 der. abduksiyon, 15 - 20 der. fleksiyon, 15 der. iç rotasyon pozisyonunda tesbit edildi.

Alçı tesbitleri 3 aydan küçük çocuklarda 2 ay, 3 ay ve yukarı yaşlarda olanlarda 3 ay tutuldu. Kalça gelişimi yetersiz görülenlere yeniden alçı tesbitleri uygulandı. Vakalarımızda alçı uygulama süresi 2 - 6 ay arasında olmuştur.

Kapalı ve açık redüksiyon yapılarak tedavi gören hastaların kontrolleri sonunda femur başı yerleşimi iyi olan fakat asetabular indeks açıları normalin üst sınırında bulunanlara uygulama kolaylığı bakımından Ponseti cihazı verildi. Bu cihaz 3 - 6 ay gece - gündüz, 3 - 6 ay geceleri uygulandı. 8 hastada Ponseti cihazı gerekli görülmüştür.

Tedaviye başlarken bütün hastaların grafilerinde, femur başı ossifikasyon merkezlerinin görünüp görünmedikleri kaydedildi. Tedavi sonunda Salter ve arkadaşlarının tesbit ettikleri kriterlere göre avasküler nekroz durumu araştırıldı (10). Bu kriterler: 1 - Redüksiyondan sonra bir yıl ve daha fazla süre ile femur başı ossifikasyon merkezinin görülmemesi, 2 - Ossifikasyon merkezinin varlığı halinde, redüksiyondan sonraki bir yıl veya daha fazla süre içinde nukleusun gelişmemesi, 3 - Redüksiyondan sonra bir yıl içinde femur boynunun genişlemesi, 4 - Femur başında dansite artımının olması, daha sonra fragmentasyon görünüşünün ortaya çıkması, 5 - Yeniden kemikleşme tamamlandığında femur başı ve boynunda rezidüel deformitenin (koksa vara, koksa plana..) ortaya çıkması şeklindedir.

BULGULAR

Konservatif metodlarla tedavi ettiğimiz 35 DKÇ da (55 kalça) Salter ve arkadaşlarının kriterlerine göre avasküler nekroz tesbit edilmedi. Resim: 1 - C, 2 - 4. Kapalı redüksiyon uygulananlarda 6 vakada tedavi anında epifiz etrafında hafif düzensizlik tesbit edildi. Fakat daha sonraki

kontrollerde bunların farkedilmeyecek derecede düzelmiş oldukları görüldü.

Tedaviye başlarken 24 kalçada femur başı ossifikasyon merkezi görülmemiş, tedavi sonunda hepsi açık olarak görülmüştür.

2 vakada tedavi konservatif metodla yeterli olmadı. Tedaviye başlama yaşları 15, 18 ay olan bu vakalara iliyak osteotomi (Salter) tavsiye edildi ve birine başarılı olarak uygulandı. Resim: 5 - A, B, C.

TARTIŞMA

DKÇ'nin konservatif tedavisi anında karşılaşılan en önemli komplikasyon femur üst uç epifizinde çeşitli derecelerde ve şekillerde ortaya çıkan değişikliklerdir. Massie, konservatif metodla tedavi ettiği 62 kalçadan %75 inde anormal epifiziel değişiklikler tesbit ettiğini ve bunların %72 sinin kötü sonuca sebep olacak derecede olduğunu bildirmiştir (6). Bost ve arkadaşları (1), bu tür değişiklikleri 112 kalçanın %52 sinde, Ponseti (9), 173 kalçanın %46.2 sinde meydana geldiğini rapor etmişlerdir.

Kalçanın zorlamalı abduksiyon pozisyonundaki tesbitin avasküler nekroza sebep olduğu bildirilmiştir (2, 3, 4, 5, 8, 9, 10, 11, 14, 15, 18). Nicholson ve arkadaşları (7), kurbağa pozisyonunun kalçada arteriel dolaşımı önemli derece etkilediğini göstermişlerdir. Burada en çok etkilenen arterlerin lateral sirkumfleks, medial sirkumfleks, profunda femoris olduğu tesbit edilmiş ve adduktorların kesilmesi ile arteriel dolaşımdaki bozukluğun önlendiği gösterilmiştir.

Salter (8), yeni doğmuş domuz yavrularında zorlamalı abduksiyon pozisyonunda femur başında avasküler nekroz meydana geldiğini, adduktorların kesilmesi ile bu durumun önlendiğini göstermiştir.

Schoenecker ve arkadaşları (12), köpek yavrularında femur başı epifizine yerleştirdikleri elektrotlarla, kalçanın çeşitli pozisyonlarında femur başındaki kan akımını ölçmüşler ve zorlamalı kurbağa pozisyonunda (frog-leg abduction) ve zorlamalı internal rotasyonda kan akımının ileri derecede azaldığını, fleksiyon ve hafif abduksiyon pozisyonunda ise en yüksek seviyede olduğunu tesbit etmişlerdir. Bu deneysel çalışma ile Lorenz ve Lange pozisyonlarının, femur başı avasküler nekrozu oluşumunda önemli rol oynadığını göstermişler ve femur başı avasküler nekrozunun önlenmesi bakımından en uygun tesbit pozisyonunun, Salter ve arkadaşlarının, Gage ve Winter'in de tavsiye ettikleri «Human Position» un (90 dereceden fazla fleksiyon, hafif abduksiyon) en uygun pozisyon olduğunu ileri sürmüşlerdir.

DKÇ'da çevre dokulardaki adaptif değişikliklerin 4 - 8 hafta gibi bir sürede gelişebildiği bildirilmiştir (16). Bu durumda kapalı redüksiyon işlemi anında femur başının asetabulumuna yerleştirilmesi kolay olmayacaktır. Güçlkle yerleştirildiği zaman femur başının asetabulum içinde sıkışması, baskı altında kalması kaçınılmaz olacaktır. Bu durum, nazik bir yapıya sahip olan kıkırdak yüzlerin ezilmesine sebep olur. Salter ve Kalamchi 0 - 6 aylık dönemde, Schottsteadt 7. ayın sonuna kadar, Petit 1 yaşına kadar femur başının manüplasyonlara karşı çok hassas olduğunu, bu yönden dikkatli ve nazik davranılması gerektiğini özellikle belirtmişlerdir. Nitekim erken yaşlardaki tedavilerde avasküler nekroz oranının daha yüksek olduğu görülmüştür (2, 5).

Weiner ve arkadaşları, femur başı avasküler nekroz insidansının, 1 yaşından sonra tedavi edilenlerde 2 - 3 aylık dönemde tedavi edilenlere göre daha yüksek olduğunu ileri sürmüşlerdir (17).

Redüksiyon öncesi uygulanan traksiyon işleminin avasküler nekroz insidansını azaltan önemli faktör olduğu ileri sürülmüştür (3, 5, 10, 17) Salter ve arkadaşları redüksiyon öncesi uyguladıkları traksiyon ve adduktor tenetomi işlemleri ile avasküler nekroz oranının %30 dan %35 e indiğini (10), Gage ve Winter de, femur başını redüksiyon önceki dönemde Y kıkırdağı altına çekerek avasküler nekroz oranında son derece önemli düşüşler kaydetmişlerdir (3).

Vakalarımızda gereksiz redüksiyon denemelerinden kaçındık. Cihaz uygulanan vakalarda femur başının zorlanmamasına dikkat ettik. Kapalı redüksiyon uygulanacak hastalara 2 - 3 hafta etkili olarak traksiyon uyguladık. Anestezi altında abduksiyon mahdudiyeti tesbit edilenlere adduktor tenetomi uyguladık. Redüksiyon işlemi anında kalçaların en rahat redükte oldukları pozisyonda alçı işlemleri uygulandı. Zorlamalı aşırı abduksiyon pozisyonundan kaçınıldı. Kapalı redüksiyonları yeterli görülmeyen iki kalçaya median adduktor girişle açık redüksiyon uygulanmıştır.

Vakalarımızda Salter ve arkadaşlarının kriterlerine göre avasküler nekrozun bulunmaması, değerlendirmelerin erken olduğu şüphesini ortaya çıkarabilir. Ancak, tedavi başlangıcında görülmeyen 24 kalçadaki femur başı ossifikasyon merkezlerinin görünür hale gelmesi ve görünenlerin de tedavi anında kaybolmaması ve hacimlerinde dikkati çeken bir azalmanın olmaması avasküler nekrozun aleyhine olan önemli bulgulardır.

Salter ve arkadaşları, tedavi anında femur başı epifizlerinde meydana gelen bir başka önemli değişikliğe dikkati çekmişlerdir (10). Epifiz-

lerde hafif derecede düzensizlik şeklinde olan bu değişiklikler, avasküler nekroz olarak değil, geçici düzensiz ossifikasyon olarak değerlendirilmiştir. Bu değişikliklerin, redüksiyonun meydana getirdiği stimulusa bir cevap olarak ortaya çıktığını ileri sürmüşlerdir (10). Tedavi anında tesbit ettiğimiz fakat sonraki kontrollerde oldukça düzelmiş olarak gördüğümüz 6 vakadaki epifiziel düzensizlikleri geçici düzensiz ossifikasyon olarak değerlendirdik.

SONUÇ :

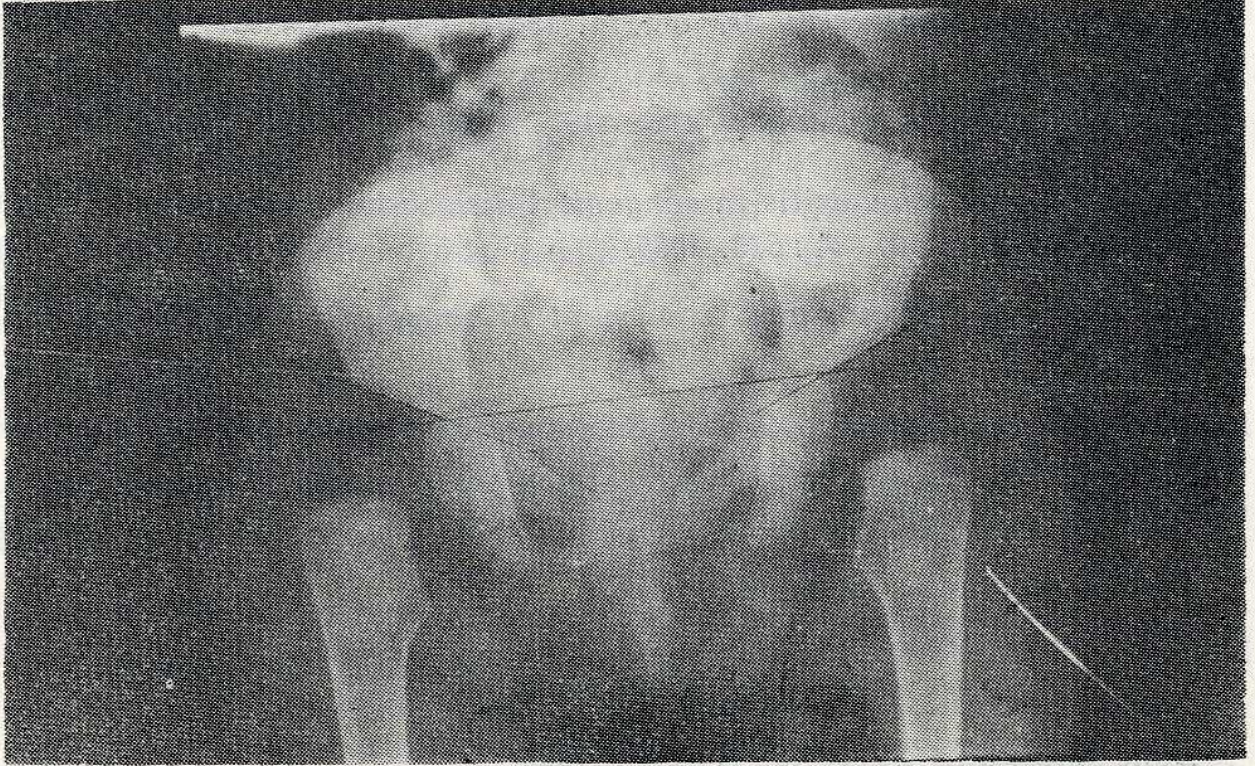
DKÇ'nin konservatif tedavisinde femur başının bası altında kalmasına ve femur başı dolaşımının bozulmamasına özen gösterilmelidir. Bunun için :

- a) Kalçanın gereksiz, zorlayıcı manüplasyonlarından kaçınılmalı,
- b) Redüksiyon işleminden önce traksiyon uygulanmalı,
- c) Muayene ve redüksiyon işlemleri genel anestezi altında yapılmalı,
- d) Gerekirse adduktor tenetomi uygulanmalı,
- e) Kalçanın, zorlayıcı ve femur başı kanlanması engelleyici tesbit pozisyonlarından kaçınılması, gereklidir.

KAYNAKLAR

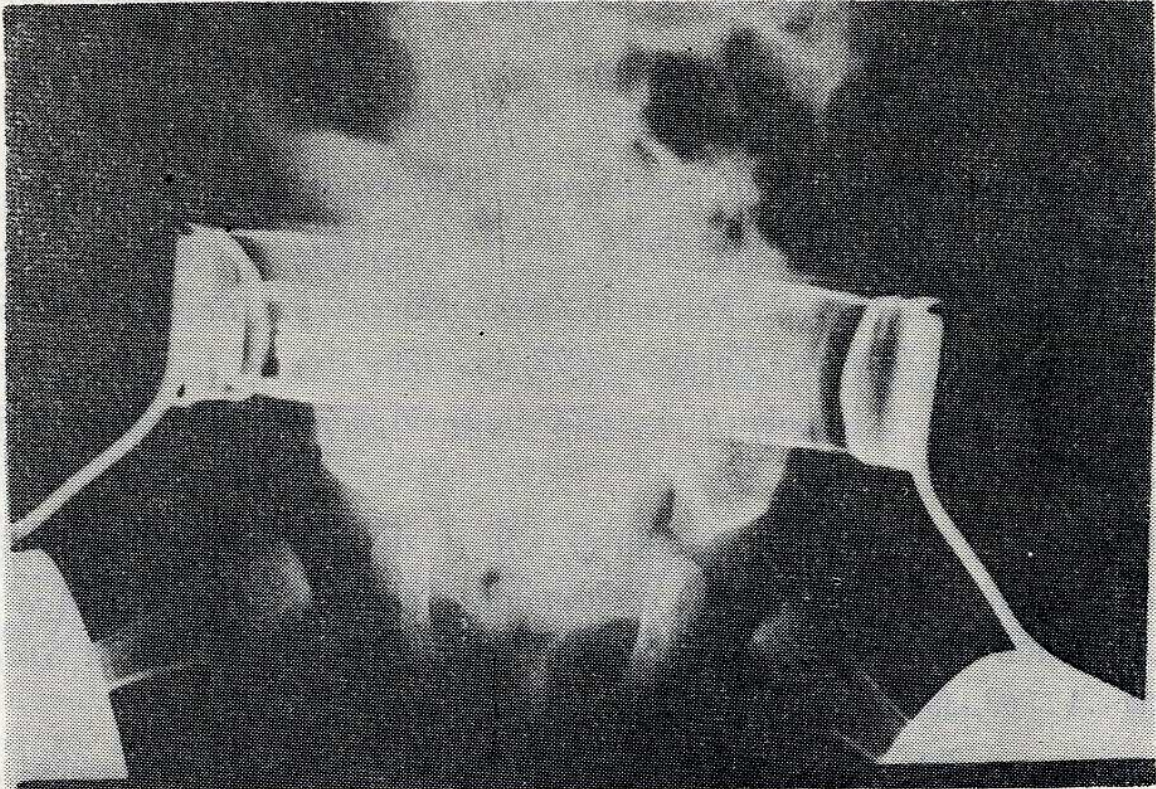
- 1 - Bost, F. C., Hagey, H. Schottstaedt, E. R., Larsen, L. J.: *The results of treatment of congenital dislocation of the hip in infancy. J. Bone and Joint Surg. 30 - A : 454, 1948.*
- 2 - Ferguson, A. B. JR.: *Primary open reduction of Congenital Dislocation of the hip using a Median Adductor Approach. J. Bone and Joint Surg. 55 - A : 671, 1973.*
- 3 - Gage, J. R. and Winter, R. B.: *Avascular necrosis of the capital Femoral Epiphysis as a complication of closed Reduction of Congenital Dislocation of the Hip. J. Bone and Joint Surg. 54 - A : 373, 1972.*
- 4 - Iwasaki, K.: *Treatment of congenital dislocation of the hip by the Pavlik Hernalers. J. Bone and Joint Surg., 65 - A : 760, 1983.*
- 5 - Kalamchi, A., Mav Ewen, D.: *Avascular necrosis following treatment of congenital Dislocation of the hip. J. Bone and Joint Surg. 62 - A : 876, 1980.*

- 6 - Massie, W. K., Howorth, W. B.: *Congenital Dislocation of the hip. J. Bone and Joint Surg.* 33 - A : 171, 1951.
- 7 - Nicholson, J. T., Koppel, H. P., Mattei, F. A.: *Regional stress angiography of the hip. J. Bone and Joint Surg.* 36 - : 503, 1954.
- 8 - Petit, P.: *Osteochondritis in congenital dislocation of the hip. J. Bone and Joint Surg.* 37 - A : 513, 1955.
- 9 - Ponseti, I. V.: *Nonsurgical treatment of congenital treatment of the hip.*
- 10 - Salter, R. B., Kostuik, J. Dallas, S.: *Avascular necrosis of the femoral head as a complication of the treatment for congenital dislocation of the Hip. in Young Children: A Clinical and Experimental investigation. Canadian J. Surg.,* 12 : 44, 1969.
- 11 - Salter R. B.: *Role of innominate osteotomy in the treatment of congenital dislocation an subluxation of the hip. in the older child. J. Bone and Joint Surg.* 48 - A : 1413, 1966.
- 12 - Schoencker, P. L., Bitz, M., Whiteside, L. A.: *The acute effect of position of immobilisation on capital Femoral Epiphyseal Blood Flow. J. Bone and Joit Surg.* 60 - A : 899, 1978.
- 13 - Schottstaedt, E. R.: *Treatment of congenital Dislocation of the Hip in infancy. J. Bone and Joint Surg.* 47 - A : 602, 1965.
- 14 - Somerville, E.: *Result of treatment of 100 congenital dislocation of the hip. J. Bone and Joint Surg.* 49 - A : 258, 1967.
- 15 - Tachdjian, M. O. M. S.: *Pediatric Orthopedics. W. B. Saunders Comp. Philadelphia - London - Toronto, 1972, pp: 129 - 176.*
- 16 - Tronzo, R. G.: *Surgery of the Hip Joint. Lea - Febiger, 1973, Philadelphia.*
- 17 - Weiner, D. S., Hoyt, W. A., and O'Dell, H. W.: *Congenital Dislocation of the Hip. The relationship of premanipulation Traction and Age to Avascular Necrosis of the femoral Head. J. Bone and Joint Surg.,* 59 - A : 306, 1977.
- 18 - Westin, G. W., Ilfeld, F. W., Provost, J.: *Total Avascular necrosis of the capital Epiphysis in congenital Dislocated Hips. Clinc. Orth. Related Research.* 119 : 93, 1976.



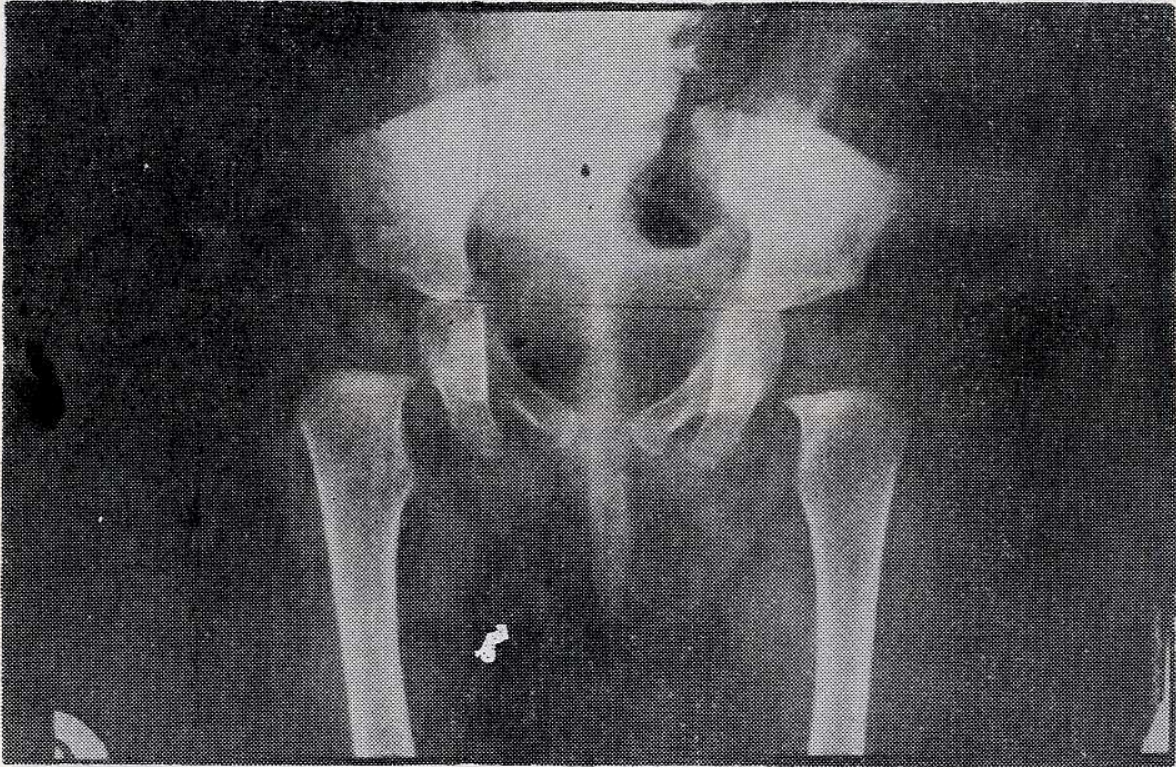Resim : 1 — A

C. C., 5 aylık kız çocuğu, iki tarafli kalça çıkığı



Resim : 1 — B

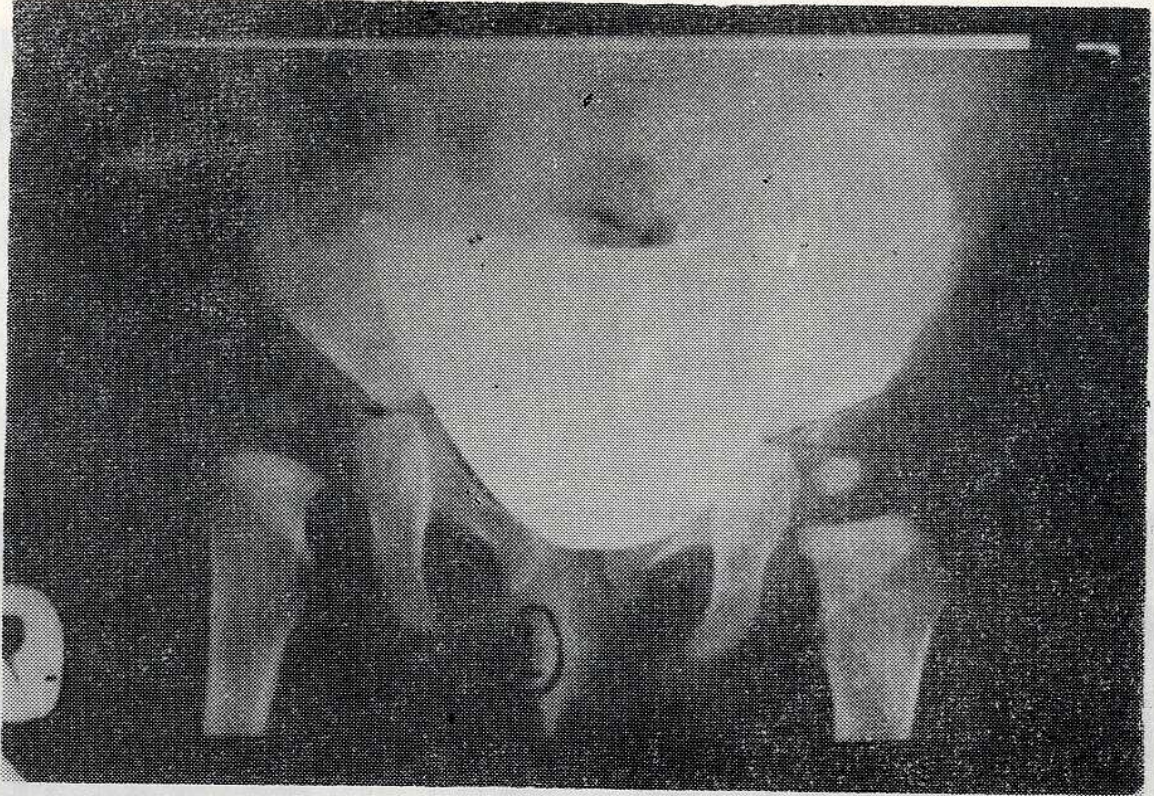
von Rosen cihazı uygulandıktan sonraki kontrol grafisi



Resim : 1 — C

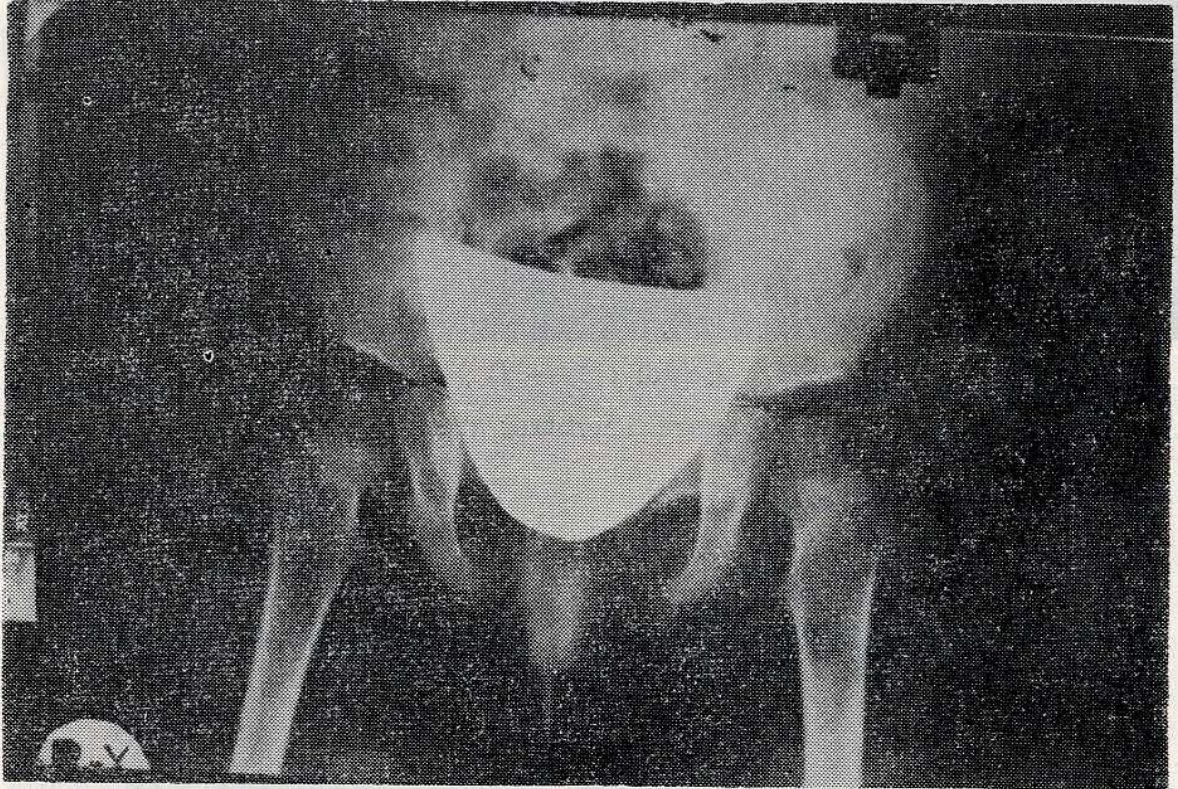
6 ay sonraki kontrol grafisi

Resim : 1 — C
6 ay sonraki kontrol grafisi
(Anteroposterior (A.P.) görünüşü)



Resim : 2 — A

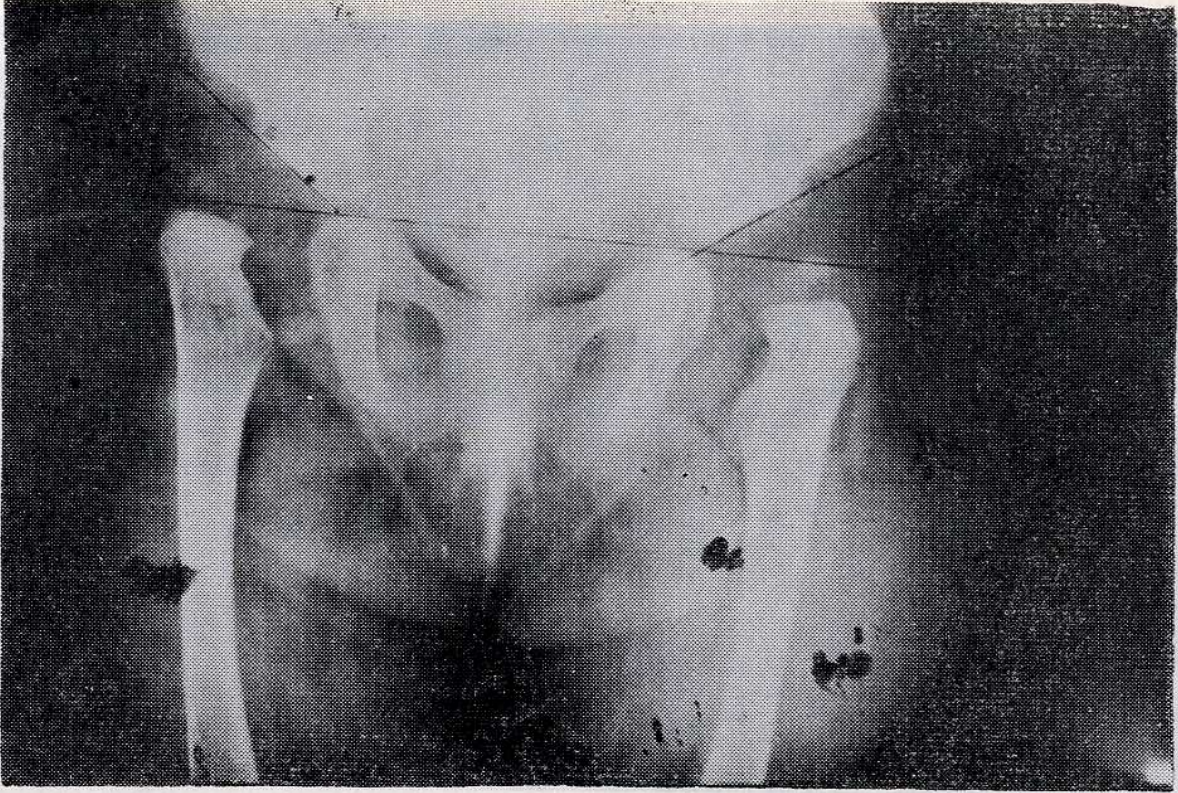
A. B., 7.5 aylık kız çocuğu Sublukse sağ kalça çıkığı.



Resim : 2 — B

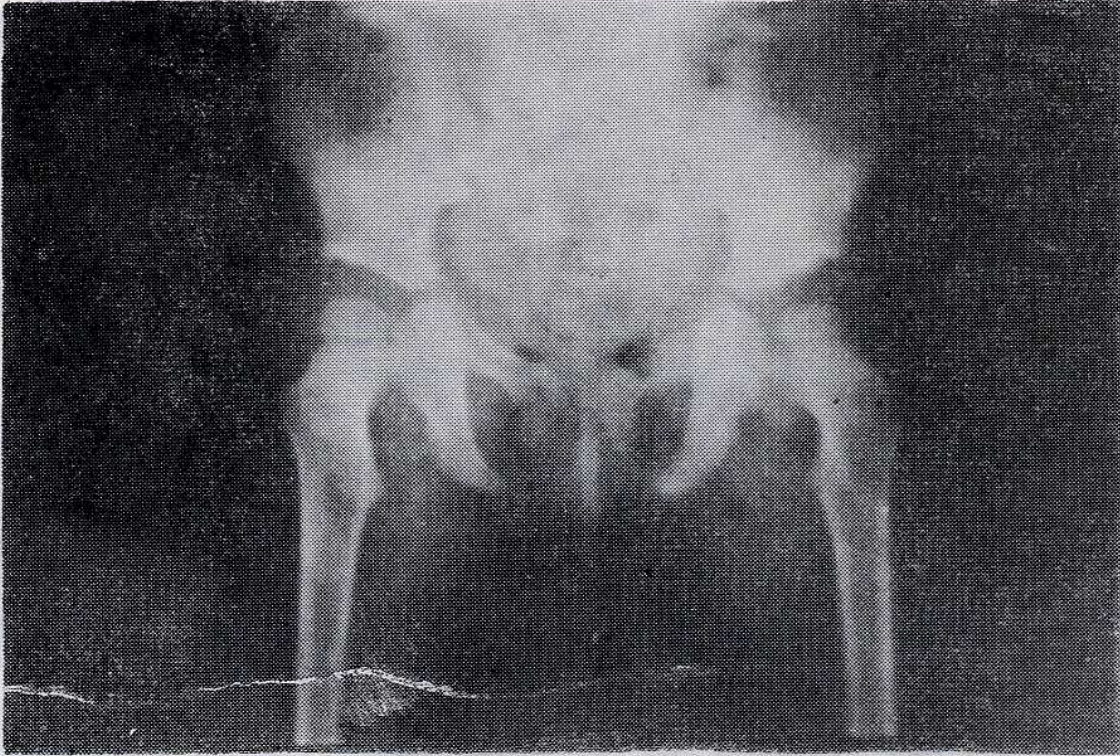
6 sonraki kontrol grafisi

(Add. tenetomi, kapalı red., penseti cihazı)



Resim : 3 — A

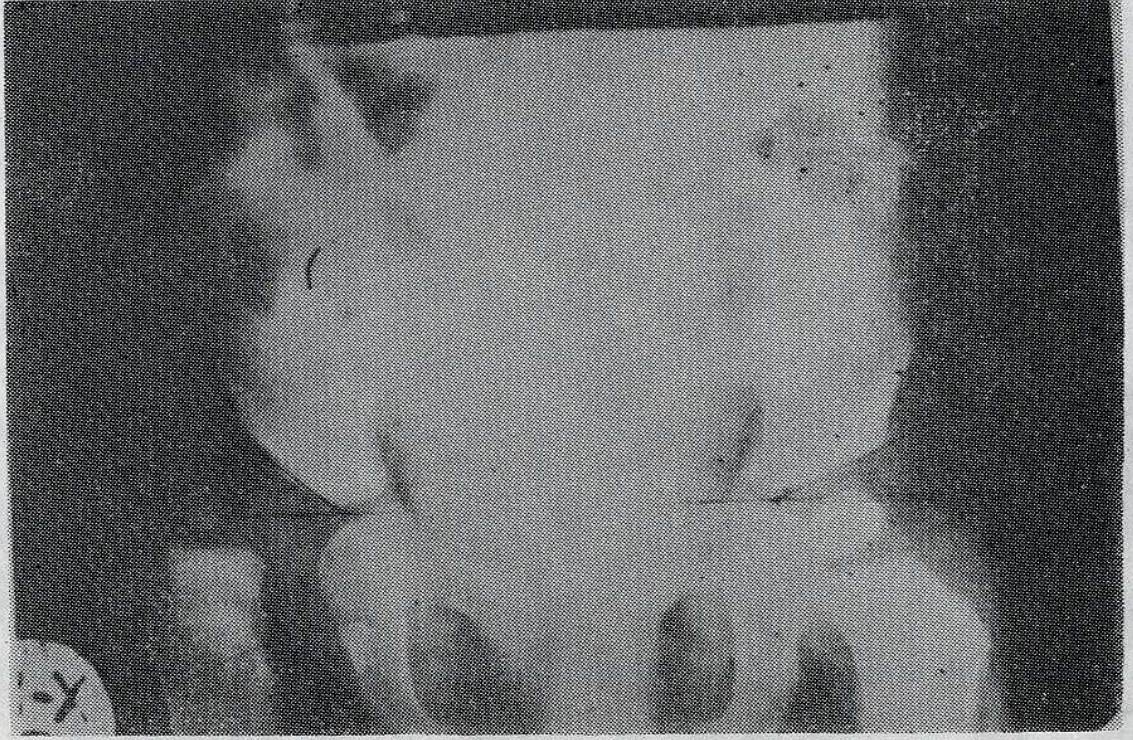
A. Ç., 8 aylık kız çocuğu, İki tarafli kalça çıkığı.



Resim : 3 — B

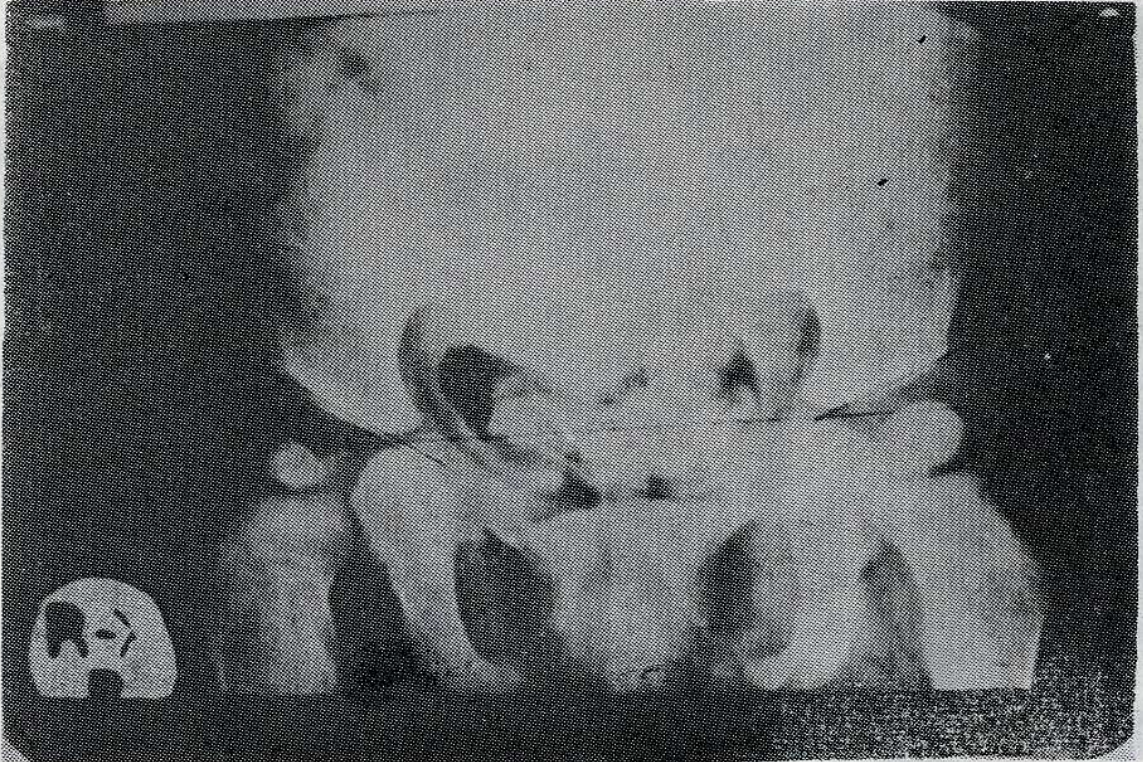
5 ay sonraki kontrol grafisi.

(Kapalı Redüksiyon)



Resim : 4 — A

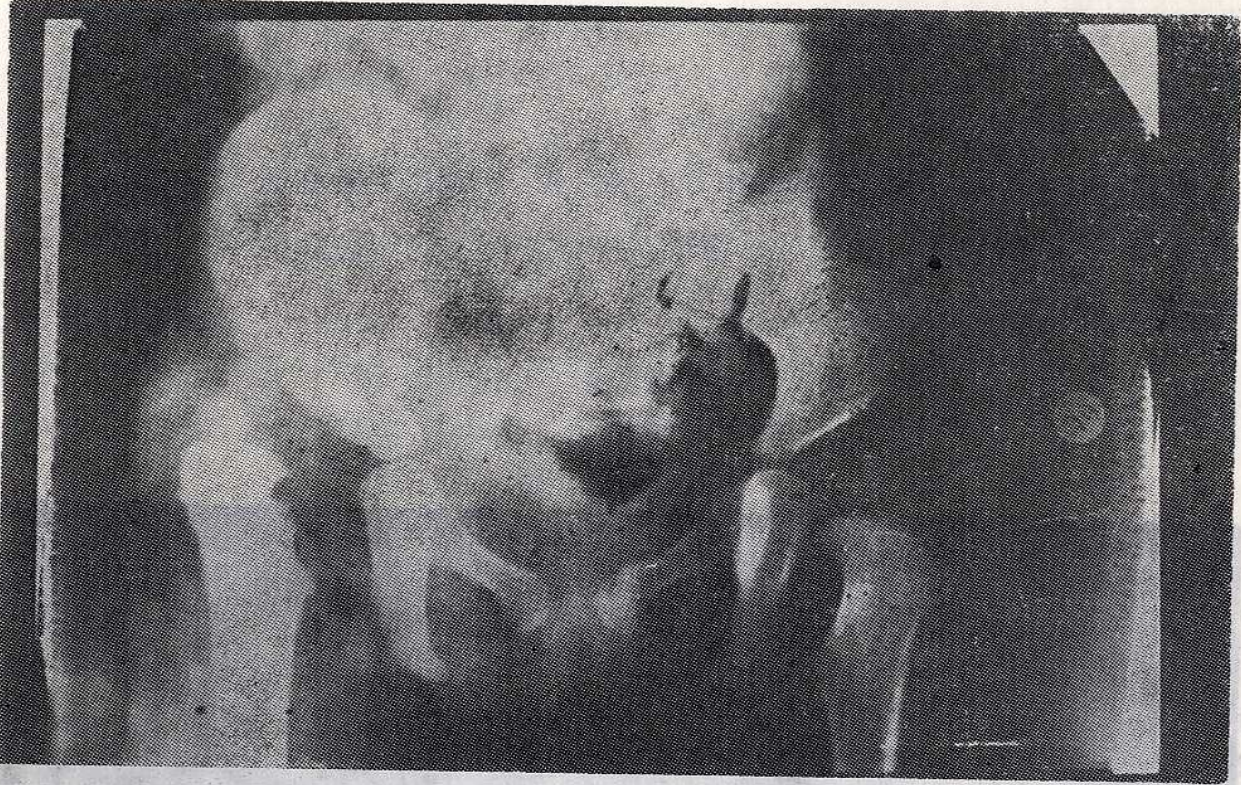F. K., 1 yaşında kız çocuğu, sağ kalça çığı.



Resim : 4 — B

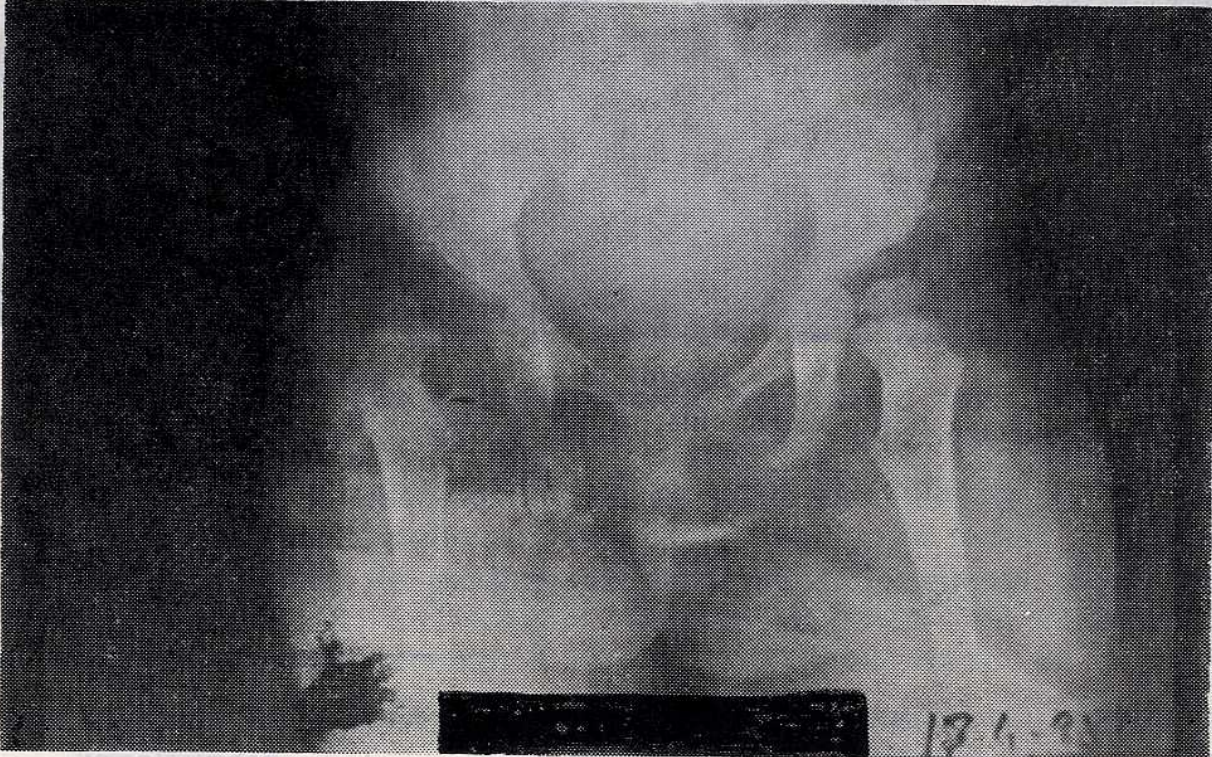
6 ay sonraki kontrol grafisi.

(Add. tenetomi, kapalı red., Ponseti cihazı)



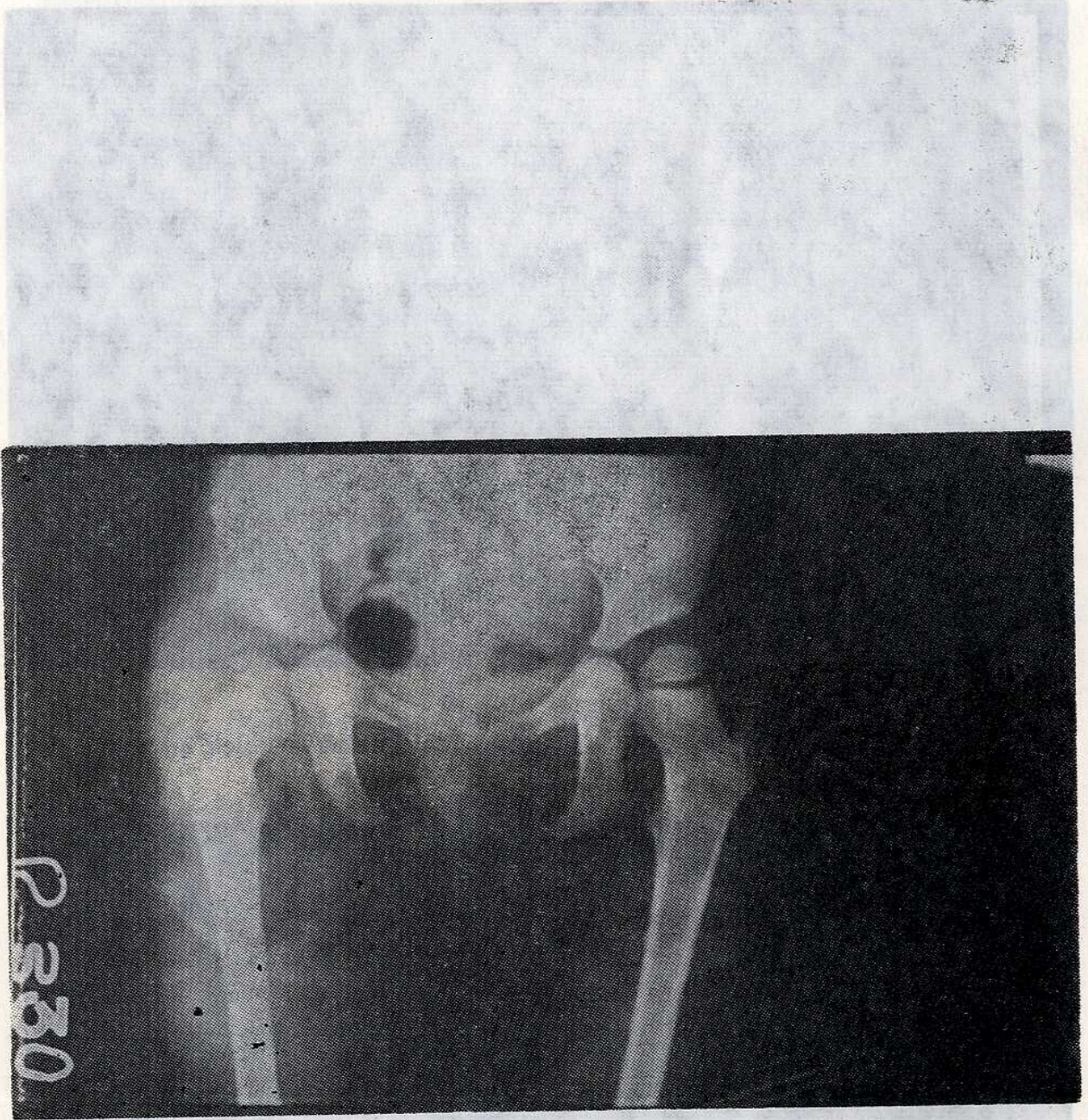
Resim : 5 — A

D. O., 18 aylık kız çocuđu; sađ disloke, sol sublukse kalça çıkığı.



Resim : 5 — B

(2) Balıık Üniversitesi Tıp Fakültesi Anabilim Dalı Yenidođan Dönemi
(3) Doğum ve Çocuk 3 ay sonraki kontrol grafisi. KONYA
(4-5) Hacettepe Üniversitesi (Sađ add. tenetomi, kapalı redük.)



Resim : 5 — C

Sağ kalçaya Salter osteotomisi uygulandıktan 3 ay sonraki grafisi.