

Intrakranial anevrizmalarda BT ve anjiyografi incelemelerinin etkinliği

Serdar KARAKÖSE*, Aydın KARABACAKOĞLU*, Yalçın KOCAOĞULLARI**, M.Erkan ÜSTÜN**, Kemal ÖDEV*

*S.Ü.T.F.Radyodiagnostik Anabilim Dalı, **S.Ü.T.F.Nöroşirürji Anabilim Dalı, KONYA

ÖZET

Subaraknoid kanamaların etyolojisinin tesbitinde çeşitli inceleme yöntemleri rutin olarak kullanılmaktadır. Bilgisayarlı tomografi (BT) subaraknoid kanama, intrakranial hematoma ve intraventriküler kanamayı iyi demostre edebilmekle birlikte küçük anevrizmaların ve tromboze anevrizmaların tanımlanmasında yetersiz kalabilmektedir. Anjiyografi ise invaziv bir yöntem olmakla beraber anevrizmaların saptanmasında ve cerrahi stratejinin belirlenmesinde başarılı sonuçların alındığı bir inceleme yöntemidir. Akut nörolojik bulguları nedeniyle başvuran; BT ve anjiyografik incelemeleri yapılan, anjiyografide intrakranial anevrizması saptanan, 45'i erkek 53'ü kadın 98 hasta çalışma kapsamına alındı. 98 hastanın 96'sında (% 97.9) intrakranial kanama saptanırken, 98 hastadaki 103 anevrizma olgusunun ancak 24'ünde (% 23.3) BT incelemede anevrizma görüldü. BT incelemesinde intrakranial kanama saptanan hastalarda cerrahi stratejinin belirlenmesi ve anevrizmaların ayrıntılı olarak değerlendirilmesi açısından anjiyografik incelemenin yapılması gerektiği kanısındayız.

Anahtar Kelimeler : İntrakranial anevrizma, subaraknoid kanama, bilgisayarlı tomografi, anjiyografi

SUMMARY

The diagnostic value of CT and angiography in intracranial aneurysms

In determination the ethiology of subarachnoid haemorrhage some radiological diagnostic methods are used. Subarachnoid haemorrhage, intracranial haematoma and intraventricular bleeding can be correctly detected by computed tomography (CT), but in demonstration of small aneurysm or thrombosed aneurysm CT can be insufficient. Angiography which is an invasive examination also effective in the diagnosis of intracranial aneurysms and determination of surgical strategy. 98 patients (45 M, 53 F) who have been admitted the hospital because of their acute neurological findings have intracranial aneurysms which were shown by angiography. All of these patients have been examined by CT also before angiography. 96 of 98 patients (97.9%) had subarachnoid haemorrhage and in 98 patients there were 103 aneurysms. Only 24 of 103 (23.3%) aneurysms were shown by CT examination. We think that in patients with intracranial haemorrhage which are shown by CT examination, conventional angiography or digital subtraction angiography remains the gold standart for detailed aneurysms detection and also for surgical planning.

Key Words : Intracranial aneurysm, subarachnoid haemorrhage, computed tomography, angiography

Subaraknoid kanama (SAK); tümör, serebral kontüzyon, spontan intraserebral hematoma, intraserebral anevrizma gibi nedenlere bağlı olarak ortaya çıkabilmektedir. SAK'nın nedeninin saptanmasında; BT, manyetik rezonans görüntüleme (MRG), BT anjiyografi (BTA), MR anjiyografi (MRA) ve anjiyografi kullanılmaktadır. SAK'ların ortalama %30'unda sebep intrakranial anevrizmalardır (1). Tekrar eden kanamalara neden olabilen, böylece

yaşamı tehdit eden kaprisli bir hastalık olarak değerlendirilen serebral anevrizmaların erken tanı ve tedavisi zorunludur.

BT incelemede SAK, intrakranial hematomlar, intraventriküler kanamalar ve arteriyel spazma bağlı iskemik alanlar iyi demostre edilmekle beraber, küçük anevrizmaların ve tromboze anevrizmaların tanımlanmasında bu inceleme yöntemi her zaman yeterli olmamaktadır (2).

Haberleşme Adresi: **Doç.Dr.Serdar KARAKÖSE**, S.Ü.T.F. Radyodiagnostik Anabilim Dalı, KONYA

Tekrar eden kanamalarla yaşamı riskli hale gelen anevrizmalı olgularda, anevrizmanın çevre vasküler yapılarla olan ilişkisini saptayarak cerrahi stratejinin belirlenmesinde anjiografinin etkili bir yöntem olduğu bilinmektedir (3).

Çalışmamızda SAK tanısı alan ve operasyon sonrasında intrakranial anevrizma saptanan 98 hastadaki anjiyografi ve BT bulguları karşılaştırıldı.

GEREÇ VE YÖNTEM

1992-1998 yılları arasında akut nörolojik bulguları nedeniyle acil servise başvuran, nontravmatik SAK saptanan; anjiyografik incelemesi sonucu intrakranial anevrizma gözlenen 10-70 (ort. 48.5) yaşları arasındaki 45 erkek, 53 kadın hasta çalışmamız kapsamına alındı.

Bu hastaların tomografik incelemeleri sırasıyla kontrastsız ve İV kontrastlı olarak yapıldı. Kontrastsız BT incelemede kanamanın şekli (yaygın, lokalize), konturlarının net olarak seçilip-seçilmediği, lokalizasyonu (subaraknoid, intravetriküler, intraserebral), topografisi (frontal, temporal, pariyetal, oksipital, posterior fossa) ve herhangi bir arter trasesine uyup-uyumadığı değerlendirilirken, kontrastlı BT incelemelerinde kanamaya neden olabilecek patolojiler saptandı. BT incelemeler üçüncü jenerasyon bir cihaz ve spiral tomografi ile, sırasıyla 10 ve 8 mm'lik kesitlerle, kontinü olarak yapıldı.

Anjiyografik incelemeler dijital substraksiyon anjiyografi (DSA) ve konvansiyonel anjiyografi cihazlarında; sağ-sol karotis ve vertebral arterlere femoral yaklaşımla selektif olarak girilerek yapıldı. Standart olarak anteroposterior (AP) ve lateral görüntüler alındı. AP grafilere anevrizmanın iyi demontre edilemediği hastalarda oblik görüntüleme yapıldı. Anevrizmalar lokalizasyonlarına göre; anterior kommunikan arter (AKA), anterior serebral arter (ASA), orta serebral arter (OSA), posterior serebral arter (PSA), posterior kommunikan arter (PKA), internal karotis arterde (İKA) ve multipl serebral arterde olmak üzere 7 grupta toplandı. Anevrizmaların şekli ve içerisinde trombüs olup-olmadığı belirlendi.

BULGULAR

Akut nörolojik bulguları nedeniyle acil olarak BT incelemeleri yapılan ve bu incelemede subaraknoid, intravetriküler ve/veya intraserebral kanama saptanan, 5 gün içerisinde yapılan anjiyografik incelemelerinde anevrizma gözlenen 98 hastanın

37'sinde AKA anevrizması mevcuttu. 37 olgunun 22'si soldan, 15'i sağdan doluş göstermekte idi. Bu olgularımızdan birinde anevrizma tromboze idi. 37 olgunun tümünde BT incelemede subaraknoid, intravetriküler veya intraserebral kanama bulguları saptanırken (Şekil 1a,b), 20 olgunun kontrastlı BT incelemesinde bu bulgular yanında AKA trasesine uyan lokalizasyonda sınırları muntazam yoğun kontrast tutan nodüler yapı (anevrizma) izlendi.

ASA anevrizması olan 12 hastanın BT incelemelerinde; hastaların hiçbirisinde anevrizmaya ait BT bulgusu saptanmazken, 11 olguda SAK bulguları gözlemlendi. Bir olguda BT normal olarak değerlendirildi. Bu olguların anjiyografik incelemelerinde 11 olguda A1 segmentinde, bir olguda ASA distalinde, perikalozal ve kalozomarjinal arter bifurkasyon yerinde anevrizma tesbit edildi.

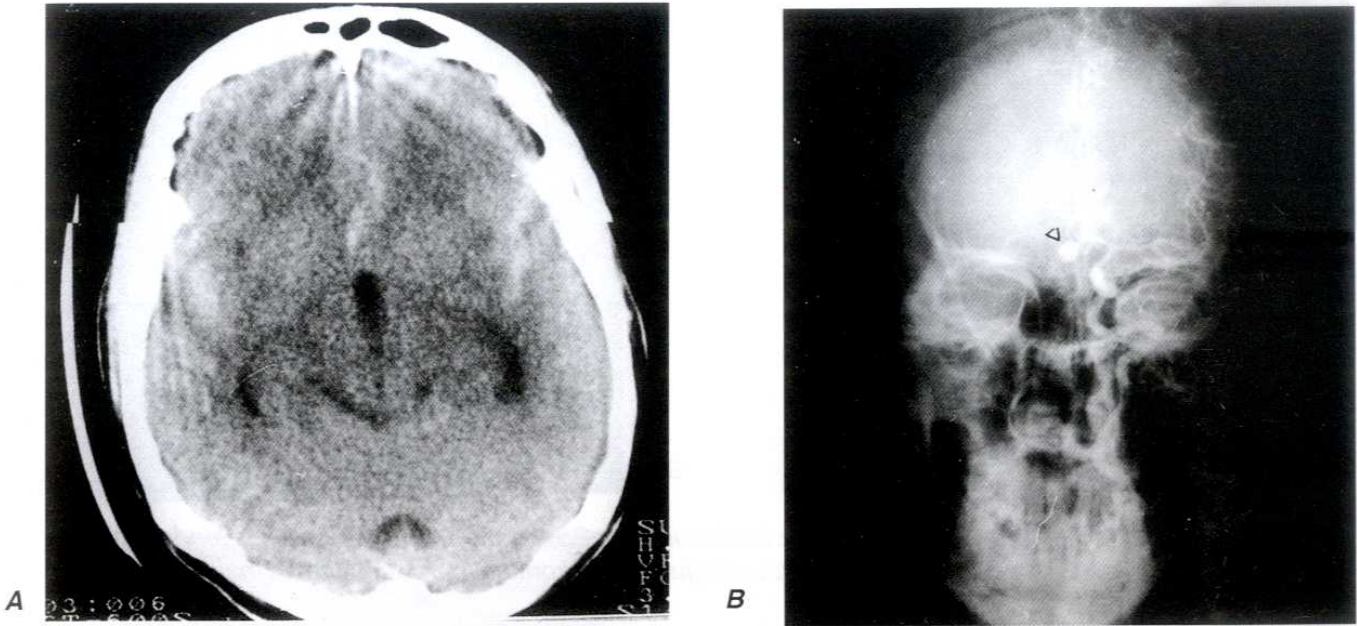
Anjiyografik incelemede OSA'de anevrizma gözlenen 33 olgunun 22'si sağda, 11'i ise solda lokalizeydi. BT'de 31 olguda SAK bulguları, bir olguda SAK bulguları olmaksızın sağ OSA trasesine uyar lokalizasyonda intraserebral kanama mevcuttu (Şekil 2a,b); bir olguda da BT normal olarak değerlendirildi. SAK bulguları olan 31 olgunun 3'ünde OSA trasesine uyan, yoğun kontrast tutan anevrizma ile uyumlu nodüler lezyon izlenmekteydi. Bu 3 olgunun birisindeki dev anevrizma içerisindeki trombüs hem BT hem de anjiyografi ile gösterildi.

Sağda PSA anevrizması saptanan bir olgumuzda BT'de SAK bulguları ve intravetriküler kanama izlendi (Şekil 3a,b). Bu olgumuzun kontrastlı BT incelemesinde anevrizma saptanmadı.

Anjiyografide PKA anevrizması izlenen 6 olgunun 5'inde BT'de anevrizma ile uyumlu bulgu saptanmamakla birlikte SAK bulguları mevcuttu. Bir olguda ise BT incelemede Willis poligonuna uyan, yoğun kontrast tutan, muntazam konturlu, anevrizmayı düşündüren lezyon mevcuttu (Şekil 4a,b). Anevrizmaların 4'ü solda, 2'si ise sağdaydı.

Çalışma kapsamına aldığımız 5 olguda ise İKA (3 sağ, 2 sol) distalinde anevrizmatik genişleme saptandı. Bu hastalarda BT'de sadece SAK bulguları izlendi.

Anjiyografide 4 hastada intrakranial multipl anevrizma mevcuttu. Bu hastaların 3'ünde iki arter lokalizasyonunda anevrizma saptanırken, 1'inde üç arter lokalizasyonunda anevrizma izlendi. İki arter lo-



Şekil 1 A. BT incelemede SAK bulguları B. Anjiografide Soldan dolan, düzgün konturlu, sakküler AKA anevrizması izlenmektedir.

kalizasyonunda anevrizma saptanan 3 hastamızın birinde sol PKA ve sol OSA'de , diğerinde sağ AKA ve PKA'de ve sonuncusunda sol PKA ve sağ OSA'de anevrizma mevcuttu. Her üç hastanın BT incelemesinde SAK bulguları, birinci hastada ise beraberinde sol OSA trasesine uyan intraserebral kanama vardı. Üç arter lokalizasyonunda anevrizma saptanan 1 hastamızda BT'de sadece SAK bulguları mevcuttu (Şekil 5a). Bu hastada anevrizmalar; baziller arter proksimali (Şekil 5b), sağ İKA distali (Şekil 5c) ve sol ASA distalinde perikalozal ve kallozomajinal arter bifurkasyon yerinde (Şekil 5d) lokalize idi.

Çalışmamızda, intrakranial anevrizması olan 98 hastanın 96'sında (%97.9) BT ile intrakranial kanama saptanırken, 98 hastadaki 103 anevrizma olgusunun ancak 24'ünde (%23.3) BT ile anevrizma tesbit edildi. BT incelemesi normal olarak değerlendirilen, akut nörolojik bulguları saptanan, 2 hastanın (%2) lomber ponksiyonu hemorajik görünümde idi. Bu hastaların anjiyografik incelemesinde birinde OSA diğerinde ASA anevrizması saptandı.

TARTIŞMA

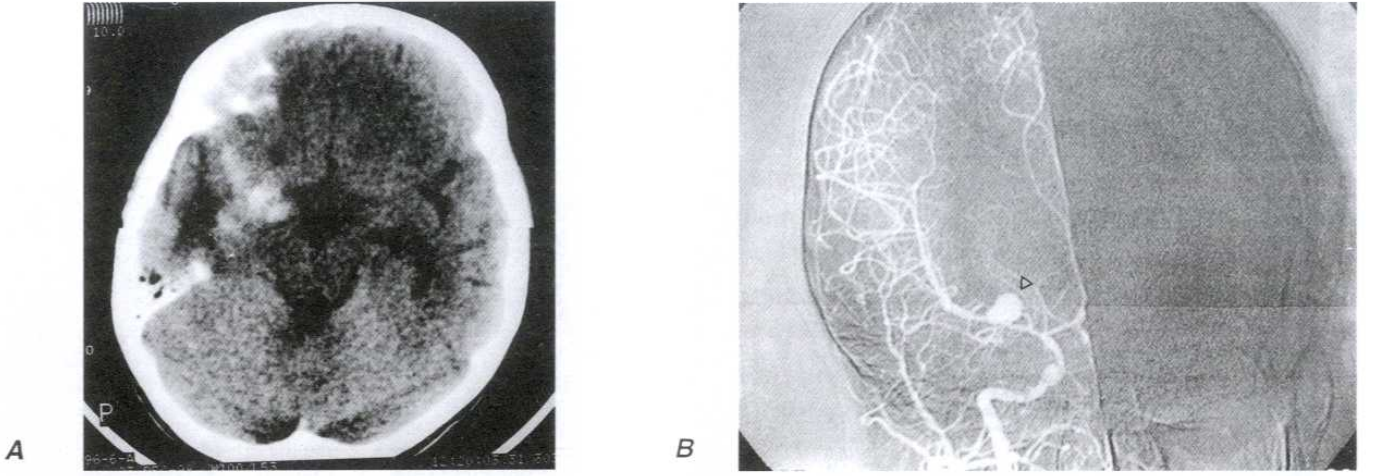
İntraserebral anevrizması olan hastalarda ilk kanamayı takip eden 48 saat içerisinde tekrar kanama olasılığı %6 olarak bildirilmiştir (4). Bu hastalarda

erken ve uygun cerrahi veya girişimsel tedavi çok önemlidir; bu nedenle girişim için gerekli olan erken, doğru tanı ve lezyonun çevre vasküler yapılarla ilişkisi operasyon öncesi net olarak belirlenmelidir (3).

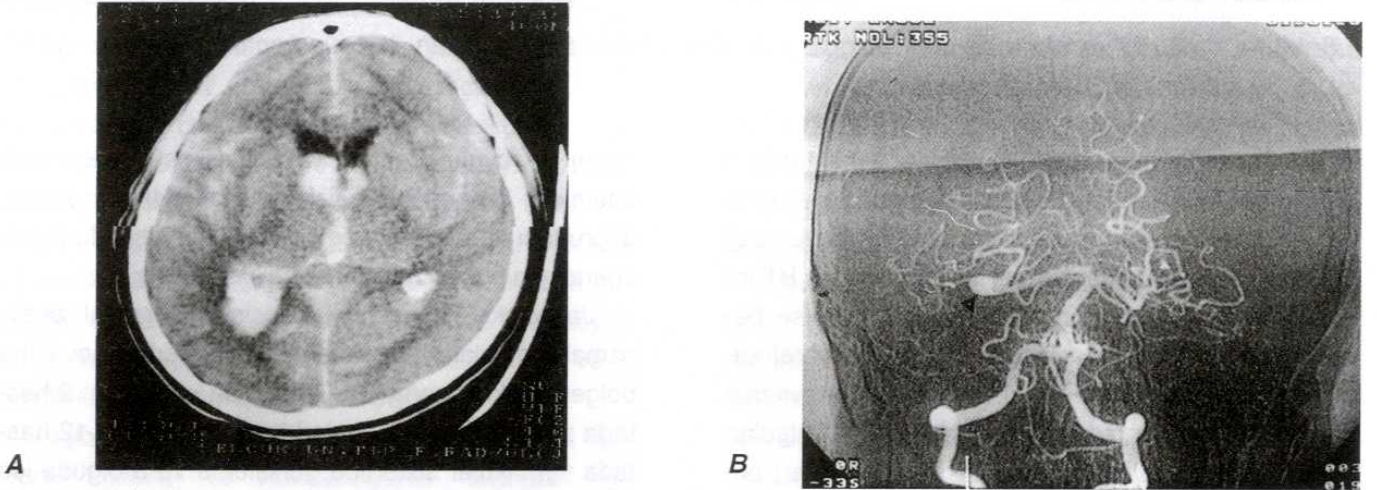
Jaskolski 38 hastalık serisinde serebral anevrizmalı hastaların yapılan BT incelemede anevrizma bölgesindeki kanamayı %70 olguda saptamış; 2 hastada anevrizma bölgesinde hipodens lezyon, 12 hastada ventriküler sistemde genişleme ve 3 olguda ise anevrizmayı göstermiştir (1).

Bazı araştırmacılar çalışmalarını sonucunda BT incelemenin SAK tanısında ve dev tromboze anevrizmaların görüntülenmesinde yeterli bir yöntem olduğunu fakat küçük anevrizmaların tanısında anjiyografinin daha etkin olduğunu belirtmişlerdir (2,5).

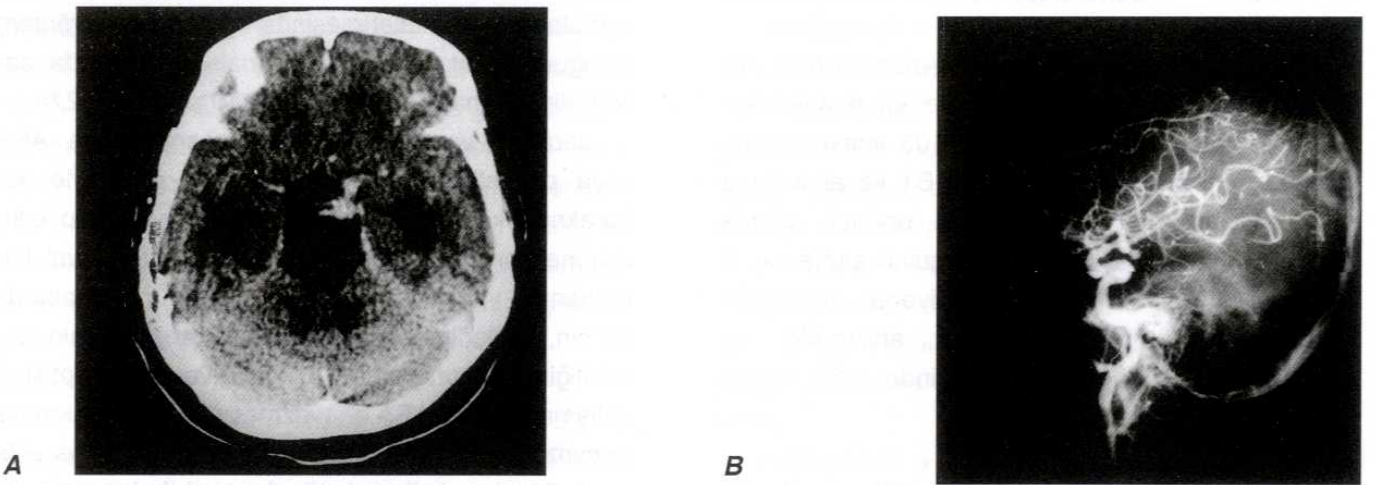
Jackson ve arkadaşlarının çalışmalarında AKA veya perikalozal arter anevrizması nedeniyle subaraknoid kanaması olan 348 hastanın radyolojik inceleme sonuçlarını değerlendirerek; intrakranial kanamanın varlığı ve lokalizasyonunu saptamada BT'nin, nedeninin belirlenmesinde anjiyografinin gerekliliğini belirtmişlerdir (6). İnci ve ark. yaptıkları çalışmada distal ASA anevrizmasının tüm intrakranial anevrizmaların %2.8'ini oluşturduğunu ve genelde perikalozal ve kallozomajinal arter bifurkasyonunda oturduğunu saptamışlardır (7). Çalışmamızda BT'sinde SAK bulguları olan, biri multipl intrakranial



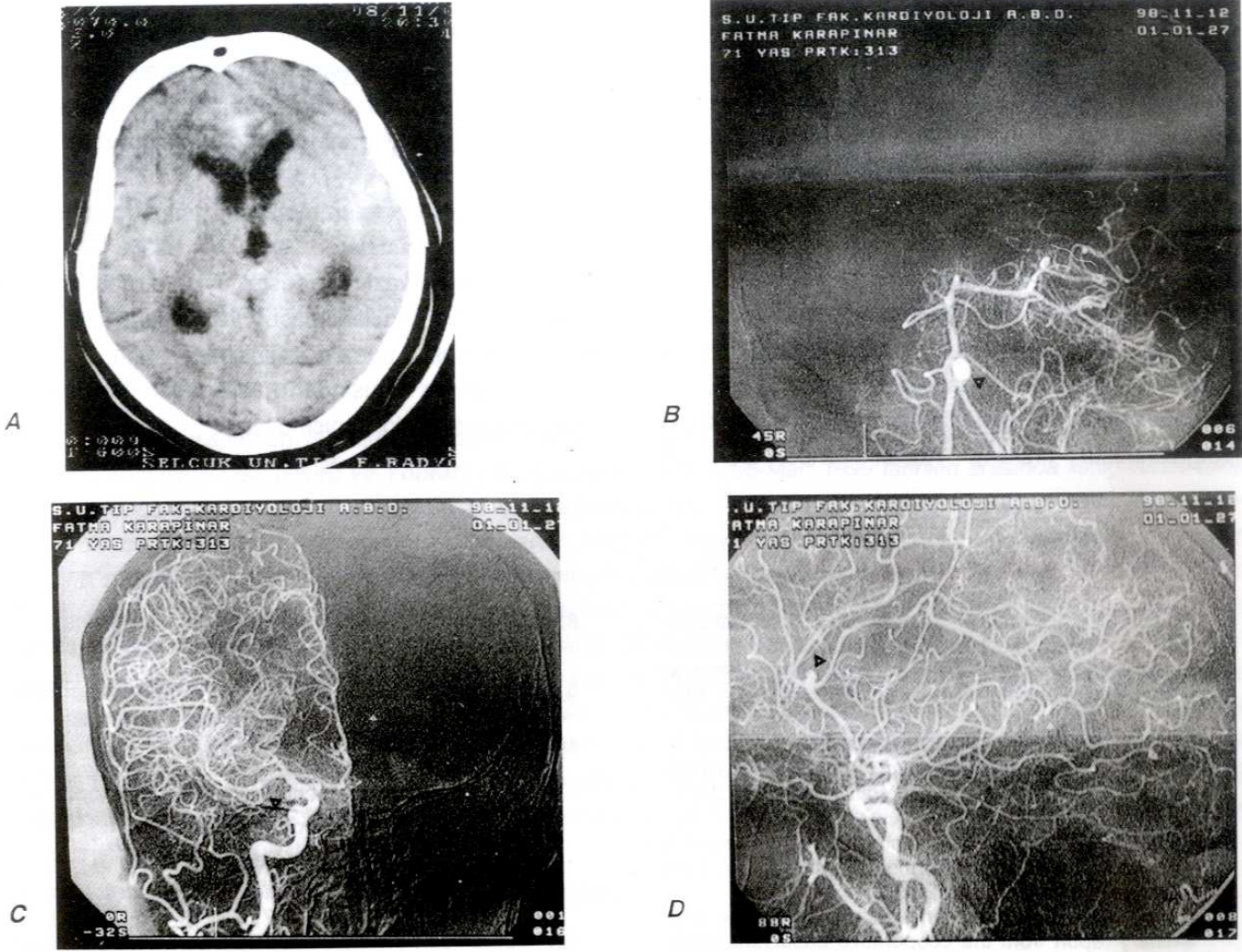
Şekil 2 A. BT incelemede SAK bulguları olmaksızın sağ OSA trasesine uyan lokalizasyonda intraserebral kanama. B. Anjiyografide sağ OSA'da düzgün lobüle konturlu, sakküler anevrizma görülmektedir.



Şekil 3 A. BT incelemede SAK bulgularıyla beraber intraventriküler kanama B. Anjiyografide sağ PSA'da düzgün konturlu, geniş boyunlu, sakküler anevrizma izlenmektedir.



Şekil 4 A. Kontrastlı BT incelemede Willis poligonu sağ posteriorunda, yoğun kontrast tutan muntazam konturlu anevrizmatik lezyon. B. Anjiyografide sağdan dolan, düzgün konturlu sakküler PKA anevrizması görülmektedir.



Şekil 5 A. Multipl intrakranial anevrizması olan hastanın BT incelemede SAK bulguları. B. Selektif sağ vertebral arterin anjiyografik incelemesinde, baziller arter proksimalinde yaylanma oluşturan, vertebral arterlerin birleşim yeri hemen distalinde, düzgün konturlu sakküler anevrizma ve sağ PSA'da çıkıştan itibaren tam oklüzyon C. Aynı hastada sağ İKA distalinde geniş boyunlu, sakküler anevrizma. D. Sol ASA distalinde perikallosal ve kallosomarginal arter bifurkasyon yerinde sakküler anevrizma izlenmektedir.

anevrizma saptanan bir hastada ve diğeri ASA anevrizması olan bir hastada olmak üzere toplam 2 hastamızda (%1.9), anjiyografide ASA distalinde perikallosal ve kallosomarginal arter bifurkasyonunda anevrizma mevcuttu.

Gewirtz ve arkadaşları çalışmaları sonunda anjiyografinin tromboze anevrizmaların boyutlarını olduğundan küçük gösterdiğini fakat düşük akımlı periferik serebral vasküler yapıları iyi demostre ettiğini göstermişler; MRG'nin ise doğru boyut verdiğini bu yöntem ile lümendeki trombüs miktarının saptanabildiğini, anatomik vasküler yapılarla

komşuluğunun net olarak izlenebildiğini gözlemişlerdir (8).

Symon büyük intrakranial anevrizması olan 64 olguluk çalışmasında BT'nin tanıda yeterli olduğunu, MRG incelemenin tanıya büyük katkısının olduğunu ve cerrahi girişimin planlanması için ise anjiyografinin gerekliliğini belirtmiştir (9).

Spontan SAK hastalarında MRA ile anjiyografi karşılaştırılmış ve MRA ile %74.5 başarılı sonuç alınmıştır. MRA'da elde edilen bu sonuçların hareket artefaktları nedeniyle memnun edici olmadığı vurgulanmıştır (10).

Eberhardt ve arkadaşları intraserebral anevrizması olan 38 hastaya BTA, MRA ve anjiyografi uygulamış; 5 mm'ye kadar olan anevrizmalarda BTA ve anjiyografinin, dev anevrizmaların saptanmasında ise BTA'nın en iyi metot olduğunu açıklamışlardır (11).

Yapılan son çalışmalarda MRG, MRA, BT ve BTA, anjiyografi ile karşılaştırılmış ve noninvaziv tekniklerin ayrıntılı değerlendirme açısından anjiyografinin yerini alamayacağı, bu tekniklerin kişisel seçime bağlı olarak, ancak cerrahi girişimin şüpheli olduğu vakalarda destekleyici incelemeler olduğu vurgulanmıştır (12-14). Ancak ileride BTA ve

MRA'deki teknik ilerlemelerle, sadece noninvaziv yöntemlerle yapılan endovasküler tedavi planlaması ve kılavuzluğu gibi cerrahi araştırma noktalarına ulaşıldığında, anjiyografinin yedekte kalabileceğini bildirmişlerdir (14).

Sonuç olarak; durumu stabil, intrakranial anevrizması olan hastalarda, öncelikle başta BT olmak üzere noninvaziv destekleyici görüntüleme yöntemlerinin kullanılması ve sonrasında uygulanabilecek cerrahi girişimler için ayrıntılı değerlendirme açısından anjiyografik incelemenin yapılması gerektiği kanısındayız.

KAYNAKLAR

1. Jaskolski DJ, Zawirski M, Jakubowski J. A clinical evaluation of computed tomography in patients with subarachnoid haemorrhage and multiple intracranial aneurysms. *Zentralbl Neurochir* 1989; 50(3-4): 138-41.
2. Bastianello S, Bozzao A, Fantazzi LM, Pierallini A, Bozzao L. The usefulness of dynamic CT in patients with aneurysm of Willis circle. *Pan Med* 1989; 31(1): 22-7.
3. Hillman J. Selective angiography for early aneurysm detection in acute subarachnoid haemorrhage. *Acta Neurochir* 1993; 121(1-2): 20-5.
4. Kassel NF, Torner JC. Aneurysmal rebleeding preliminary report from the cooperative aneurysm study. *Neurosurg* 1983; 13: 479-81.
5. Pritz MB. Aneurysms of the anterior inferior cerebellar artery. *Acta Neurochir* 1993; 120: 12-9.
6. Jackson A, Fitzgerald JB, Hartley RW, Leonard A, Yates J. CT appearances of haematomas in the corpus callosum in patients with subarachnoid haemorrhage. *Neuroradiol* 1993; 35(6): 420-3.
7. Inci S, Erben A, Ozgen T. Aneurysms of the distal anterior cerebral artery: report of 14 cases and a review of the literature. *Surg Neurol* 1998; 50(2): 130-40.
8. Gewirtz RJ, Awad IA. Giant aneurysms of the proximal anterior cerebral artery: report of three cases. *Neurosurg* 1993; 33(1): 120-5.
9. Symon L. Management of giant intracranial aneurysms. *Acta Neurochir* 1992; 116(2-4): 107-18.
10. Sankhla SK, Gunawardena WJ, Coutinho CM, Jones AP, Keogh AJ. Magnetic resonance angiography in the management of aneurysmal subarachnoid haemorrhage: a study of 51 cases. *Neuroradiol* 1996; 38(8): 724-9.
11. Eberhardt KE, Tomandl B, Nomayr A, Huk WJ. Value of CT-angiography in the diagnosis of cerebral artery aneurysms. *Radiologe* 1997; 37(11): 905-12.
12. Gouliamos A, Gotsis E, Vlahos L, Samara C, Kapsalaki E, Rologis D, et al. Magnetic resonance angiography compared to intraarterial digital subtraction angiography in patients with subarachnoid haemorrhage. *Neuroradiol* 1992; 35(1): 46-9.
13. Manacas R, Cerqueira L. Angiography in the diagnosis of cerebrovascular pathology. Current indications and controversies. *Acta Med Port* 1993; 6 (8-9): 411-20.
14. Baxter AB, Cohen WA, Maravilla KR. Imaging of intracranial aneurysms and subarachnoid haemorrhage. *Neurosurg Clin N Am* 1998; 9(3): 445-62.