

## TİROİD HASTALIKLARININ TANISINDA TİROLENFOGRAFINİN DEĞERİ

Dr. Metin BELVİRANLI, Dr. Adnan KAYNAK, Dr. Adil KARTAL

S. Ü. T. F. Genel Cerrahi Anabilim Dalı

### ÖZET

*Tirolenfoğrafinin tiroid hastalıkları tanısındaki değerinin araştırılması amacıyla, tiroid patolojisi düşünülen 30 hasta çalışmaya alındı. Hastalarda fizik muayene, sintigrafi, ultrasonografi bulguları, T3, T4, TSH değerleri ve tirolenfografi sonuçları ameliyat ve histopatoloji sonuçlarıyla karşılaştırıldı.*

*Çalışmamızda fizik muayene ile % 75, tiroid sintigrafisi ile % 78,5, ultrasonografi ile solid-kistik ayırımında % 84,2 oranında doğru tanı kondu. Tirolenfografi % 91,8 oranında başarılı bulundu. Tirolenfografi plonjan guatr tanısında, tiroidde benign-malign lezyon ayırımında, diffüz hiperplazi tanısında % 100 başarılı idi. Bu yöntemle servikal lenf nodülleri de belirlenebildi. Dört hastada işlemin uygulanmasına engel teşkil etmeyen önemsiz komplikasyonlar görüldü.*

*Anahtar Kelime: Tirolenfografi*

### SUMMARY

#### *The Diagnostic Value of Thyrolymphography in Thyroid Diseases*

*In order to investigate the diagnostic value of thyrolymphography in thyroid diseases, 30 thyroid patients were studied. The physical examination, thyroid radioiodine scan, thyroid ultrasonography, T3, T4, TSH and thyrolymphography results were compared with the operative and histopathological findings.*

*In this study, the diagnostic value of physical examination was found 75 %, thyroid scan 78,5%, solid and cystic nodule differentiation with ultrasonography ratio 84.2 %. Thyrolymphography was successful in 91,8 % and worked in the diagnosis of all patients with substernal extension, malignity and diffuse hyperplasia. The servical lymph nodes were also able to be demonstrated by this method. In four cases, unimportant complications which were not obligative to the attempt were observed*

*Key Word : Thyrolymphography*

### GİRİŞ

Tiroid bezinin fizik muayenesi ve hastalıklarında erken tanı koyma olasılığı anatomik yerleşim yeri nedeniyle kolaydır. Günümüzde tiroid hastalıklarının incelenmesinde temel yöntemler olarak klinik değerlendirme, biyokimyasal yöntemler, sintigrafi, ultrasonografi (US) kullanılmaktadır. Ayrıca termografi, kseroradyografi, anjiyografi, kompüterize tomografi, iğne aspirasyon biyopsisi gibi tanı yöntemlerinden de yararlanılmaktadır (1,2,3,4). Bütün bu tetkiklere rağmen klinik yanılgılara düşülebilmekte, tedavinin tıbbi veya cerrahi olması konusunda yetersiz kalılabilmektedir.

Tiroid dokusunda lenfografik inceleme ilk kez 1927'de Caylor ve arkadaşları tarafından, köpeklerde

tiroid dokusu içine direkt olarak çini mürekkebi verilerek yapılmıştır. Sterns ve Doris 1968'de lipiodol kullanarak, normal tiroidli 20 köpekte hem tiroid morfolojisini ve lenfatiklerini, hem de servikal lenf nodlarını göstererek tirolenfografiye güncel duruma getirmişlerdir (5,6). Aynı yıl Matoba ve Kikuchi, daha sonra Beales, Nundy ve Taylor ve diğer birçok araştırmacı tirolenfografiye değişik tiroid hastalıklarında ve paratiroid adenomlarında uygulamışlardır (5,6,7,8,9). Biz de bu çalışmamızda tirolenfoğrafinin, fizik muayene, tiroid sintigrafisi, tiroid ultrasonografisi ve biyokimyasal tiroid testleri ile karşılaştırmasını yaparak tiroid hastalıkları tanısında tirolenfoğrafinin değerini ortaya koymayı amaçladık.

*Haberleşme Adresi: Dr. Metin BELVİRANLI, S.Ü.T.F Genel Cerrahi Anabilim Dalı, KONYA*

## MATERYAL VE METOD

Selçuk Üniversitesi Tıp Fakültesi Genel Cerrahi Anabilim Dalı polikliniğine müracaat eden ve tiroid patolojisi düşünülen hastalardan rastgele 30'u çalışmaya dahil edildi. Hastalara önce tiroid sintigrafisi, tiroid ultrasonografisi, T3, T4, TSH tayinleri yaptırıldı, akciğer grafileri çekildi. Fizik muayene bulguları kaydedildi. Sonra tirolenfografi uygulandı. Tirolenfografi, diğer tanı yöntemlerinin sonuçları bilinmeden veya dikkate alınmadan değerlendirildi.

Çalışmaya alınan hastaların 7'si erkek (%23), 23'ü kadın (%77) idi. En genci 20, en yaşlısı ise 75 olup, yaş ortalaması 41,6 idi. Tirolenfografi Matoba ve Kikuchi'nin 1969'da tarif ettiği yöntemle, ancak hepsi skopide izlenerek uygulandı. Skopide iğnenin tiroid parenkimi içinde olduğu ve kontrast maddenin dağılımı gözlenerek her loba ortalama 2 ml. lipiodol enjekte edildi. Nodül varsa ponksiyone edildi. Enjeksiyondan 5,15 dakika, 1 ve 24 saat sonra ön-arka ve yan boyun grafileri, mediastinal lenf nodlarını değerlendirmek için akciğer grafileri alındı. Her iki tiroid lobundaki kontrast maddenin retiküler dağılımındaki değişiklikler değerlendirildi.

Hastaların 10'u ameliyat edilmedi. 20 olgu işlemin uygulanmasından 1-6 (ortalama 3) gün sonra ameliyata alındı. Ameliyat bulguları ve histopatoloji sonuçları diğer verilerle karşılaştırıldı.

## BULGULAR

Çalışmaya alınan hastalarda fizik muayene ile % 75 oranında doğru tanı konulabildi (Tablo 1). U.S.'de mikst olarak görülen nodüller kistik nodül grubuna dahil edildi. U.S. benign-malign ayırımında ve plonjan guatr da bilgi veremedi. Genel başarı % 50 bulundu (Tablo 2, 3).

Tiroid sintigrafisi ile tiroid patolojilerinin fonksiyonel özellikleri belirlense bile diffüz guatr, tek ve multipl nodül ayırımında % 78 başarılı olabildi. Benign-malign ayırımında, plonjan guatrda ve hipertroidi de bilgi veremedi (Tablo 4,5).

Tablo 6'da tirolenfografi sonuçları doğru tanımlarla karşılaştırılmıştır. Resim 1'de normal bir tiroid bezinin lenfografisi görülmektedir. Hipertroidi olgularının tirolenfografisinde bezin büyümüş olduğu, kontrast maddenin enjeksiyondan sonra 10-15 dak-

ka içinde lenf nodlarına ulaştığı ve tiroid parenkiminden erken temizlendiği gözlemlendi. Hipertroidide tirolenfografi ile % 75 oranında doğru tanı konulabildi.

Mültinodüler guatrda tirolenfografide birden fazla dolma defekti izlendi (Resim 2,3). Skopi altında dolma defektleri ponksiyone edildi. Kistik

Tablo 1. Klinik muayene sonuçlarının doğru tanımlarla karşılaştırılması

Hastalıklar	Klinik tanı sayısı	Doğru tanı sayısı	Doğru tanı oranı (%)
Hipertiroidi	4	4	100
Tiroid kanseri	5	4	80
Soliter nodül	9	4	44
Mültinodüler guatr	7	7	100
Plonjan guatr	0	(3)	0
Diffüz guatr	5	4	67
Normal tiroid	1	1	100
TOPLAM	32	24	75

Tablo 2. U.S. sonuçlarının doğru tanımla karşılaştırılması

Hastalıklar	U.S. ile tanı sayısı	Doğru tanı sayısı	Doğru tanı oranı (%)
Tek solid nodül	4	2	50
Tek kistik nodül	5	2	40
Mültisolid nodül	2	0	0
Mültikistik nodül	8	5	62
Normal parenkim, diffüz hiperplazi	11	6	54
TOPLAM	30	15	50

Tablo 3. Solid-kistik nodül ayırımında U.S.'nin tanı değeri

	U.S. ile tanı sayısı	Doğru tanı sayısı	Doğru tanı oranı (%)
Solid nodül	6	4	66
Kistik nodül	13	12	92
TOPLAM	19	16	84.21

Tablo 4. Sintigrafi sonuçlarının doğru tanılarla karşılaştırılması

Hastalıklar	Sintigrafi ile tanı sayısı	Doğru tanı sayısı	Doğru tanı oranı (%)
Diffüz guatr	9	6	66.6
Soliter nodül	8	5	62
Mültinodüler guatr	11	11	100
TOPLAM	28	22	78

Tablo 5. Sintigrafi sonuçlarının kesin tanılarla karşılaştırılması

Sintigrafi ile tanı	Sintigrafi ile tanı sayısı	Kesin tanı	Kesin tanı sayısı
Diffüz guatr	8	Soliter nodül	1
		Mültinodüler guatr	1
		Diffüz guatr	6
Diffüz plonjan guatr	1	Plonjan guatr, tek nodül	1
Soliter nodül	8	Soliter nodül	4
		Tiroid Ca. tek nodül	1
		Mültinodüler guatr	3
Mültinodüler guatr	11	Malignite, mültinod guatr	3
		Plonjan, mültinod guatr	2
		Mültinodüler guatr	6

Tablo 6. Doğru tanıya göre tirolenfografi sonuçlarının sayısal dağılımı

Lenfografik tanı	Tanı sayısı	Doğru tanı	Tanı sayısı
Mültinodüler kistik guatr (2'si plonjan guatr)	10	Mültinodüler kistik guatr (2'si plonjan guatr)	10
Mültinodüler solid nodül	1	Mültinodüler solid nodül (hipertroidi)	1
Tek solid nodül	1	Tek solid nodül	1
Tek kistik nodül (1'i hipertroidi, 1'i plonjan guatr)	7	Mültikistik nodül	2
		Tek kistik nodül, plonjan guatr	1
		Tek kistik nodül, hipertroidi	1
		Tek kistik nodül	3
Tiroidde malignite	4	Tiroidde malignite	4
Normal tiroid parenkimi, diffüz guatr (2'si hipertroidi)	7	Normal tiroid parankimi diffüz guatr (2'si hipertroidi)	7

nodül içine Lipiodol verilirse, kontrast maddenin damlacıklar şeklinde yüzdüğü ve çöktüğü görüldü (Resim 3).

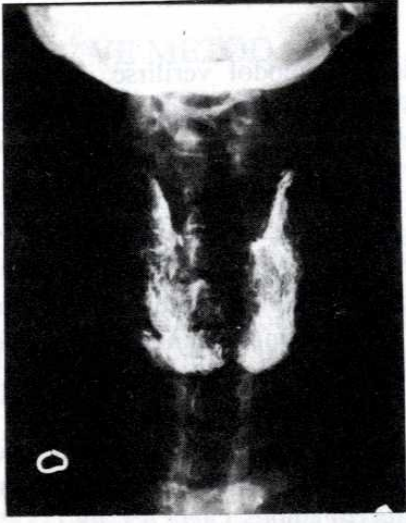
Tiroidde malignite olan olgularda tirolenfografik incelemede tiroid parenkiminin düzenli yapısının bozulduğu, 'atılmış pamuk' görünümünün ortaya çıktığı tesbit edildi. Kontrast madde enjeksiyonu güç oldu. Ayrıca kontrast maddenin tüm tiroidde yayılması mümkün olmadı veya çok zaman aldı (Resim 4,5). Malign olguların sadece birinde servikal lenf nodları kısmen belirlenebildi. Servikal lenf nodlarının belirlenememesi tümör hücreleri ile lenf kanallarının tıkanmasına bağlandı.

Üç plonjan guatr olgusundan üçü de tirolenfografi ile tesbit edilebildi, sintigrafi ile ancak birine tanı konabilmişti (Resim 3).

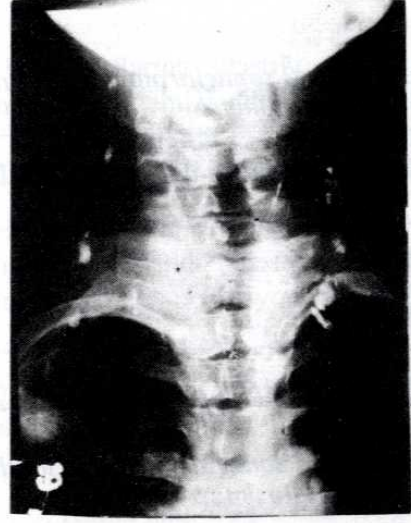
Çalışmamızda tirolenfografinin sensitivitesi % 93 bulundu.

## TARTIŞMA

Çalışmamızda 30 olgu üzerinde yaptığımız tirolenfografinin tamamı skopi altında, opak maddenin tiroid parenkimi içine verildiği, ince retiküler dağılımın görülmesiyle anlaşılabilir yapılmıştır. Özellikle küçük guatlarda veya mültinodüler guatlarda

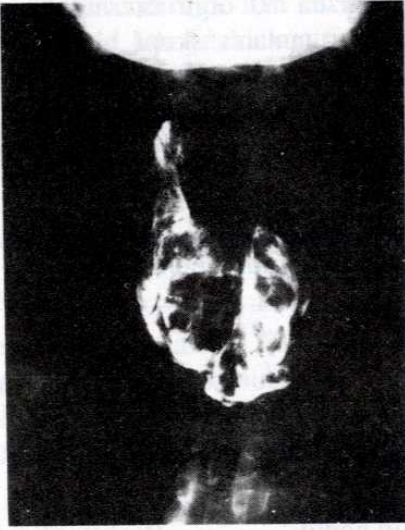


a

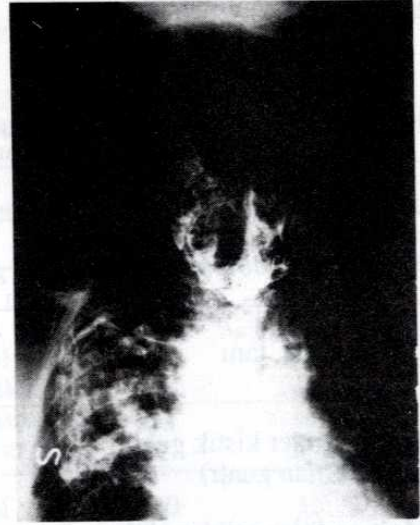


b

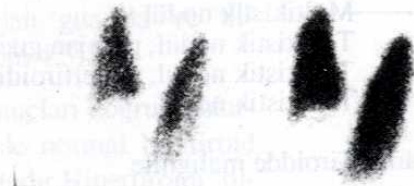Resim 1. Normal tirolenfografi. a) 15. dakikada alınan grafide normal retiküler yapı görülmekte b) 4. gün alınan grafide servikal lenf nodları ve lipiodolün kısmen temizlendiği görülmektedir.



a

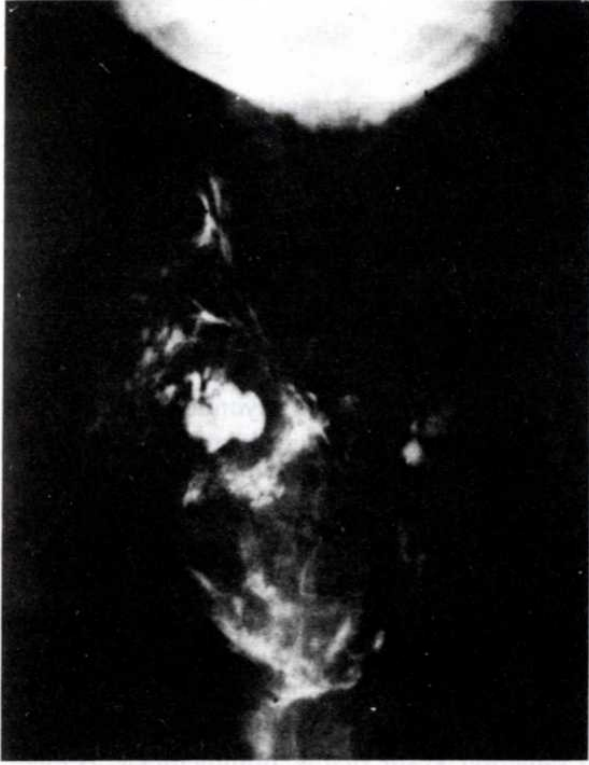

b

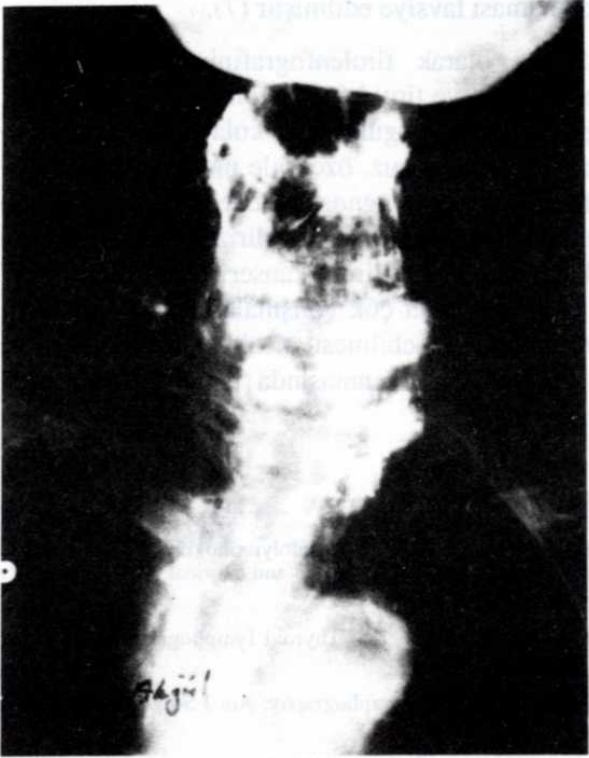


c

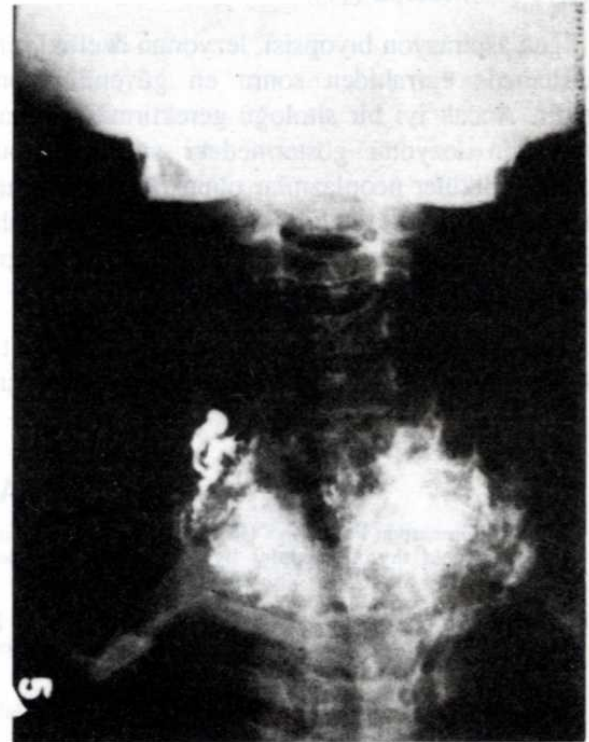
Resim 2. a) 15. dakikada b) 24. saatte alınan tirolenfografiler c) Aynı hastanın tiroid sintigrafisi. Mültinoduler guatr sintigrafî ile tesbit edilemedi. (prot. No. 5484)



Resim 3. Mültinodüler kistik plonjan guatr (prot. No. 2798)



Resim 4. 15. dakikada alınan grafi. Atılmış pamuk görünümü (Prot. No. 5193)



Resim 5. 2. saatte alınan grafide atılmış pamuk görünümü (Prot. No. 3618)

iğne parenkim dışına veya nodül içine rahatça girilmekte, bu da tanıyı engellemektedir. Bu nedenle işlemin skopi altında gözlenerek yapılmasının gerekli olduğu kanısına varılmıştır.

Yayınlarda tirolenfografi yapılan hastalarda 15 dakika, bir ve 24 saat sonra çekilen radyografilerin yeterli bilgi sağlayabileceği belirtilmektedir (5,6,7,8,10,11,12) Araştırmamızda ilave olarak sadece hipertroidi düşünülen hastalarda 5 ve 10. dakikalarda da grafiler alındı.

Günümüzde tiroid hastalıklarının tanısında ilk uygulanacak yöntem fizik muayenedir. Ancak fizik muayene ile tek sayıda olduklarına karar verilen nodüllerden yarısının mültinodüler guatrdeki nodüllerden ele gelen bir tanesi olduğu, daha sonra yapılan ameliyatta ortaya çıkmaktadır (13). Bizde de fizik muayene ile tek-mültküpl nodül ayırımında %44 başarılı olunabilmiştir.

Tiroid sintigrafisi lezyon hakkında fonksiyona bağlı kalarak bilgi verir. Benign-malign ayırımında da yetersiz kalmaktadır (1,4,14). Hipofonksiyone

nodüllerde % 3-35 (Ortalama 10-16), fonksiyone nodüllerde % 3,5 oranında malignansi görülebilmektedir (14,15,16,17). Çalışmamızda 4 tiroid kanseri olgusundan biri sintigrafide soliter soğuk nodül, 3'ü multinodüler soğuk nodül tanısı almıştır. Buna karşılık bu olguların hepsinde tirolenfografi ile malignite olasılığı belirlenmişti. Plonjan guatrının 3'ü de tirolenfografi ile tesbit edilebilmişken sadece biri sintigrafisi ile belirlenebilmiştir.

U.S. ile 0.5 cm. veya daha büyük lezyonların solid, kistik veya mikst olduğu % 90'ı aşan bir doğrulukla tesbit edilebilmektedir (18). Ancak kistik bir nodül her zaman iyi huylu kabul edilmemelidir. Çünkü büyüklüğü 3 cm'yi aşan karsinomlar, nodülün verdiği ekoların değişmesine neden olan kistik dejenerasyona uğramaktadır (17,18,19). Çalışmamızda U.S. solid-kistik ayırımında % 84 oranında başarılı olabilmişken, tirolenfografi sırasında nodülün ponksiyonu ile bu oran % 100 olmuştur. Tiroid nodüllerinin değerlendirilmesinde U.S. tetkik azalmış ve rutin olarak kullanılmaması tavsiye edilmektedir (17).

İğne aspirasyon biyopsisi, lezyonun özelliklerini belirlemede cerrahiden sonra en güvenilir yöntemdir. Ancak iyi bir sitoloğu gerektirmesi, alınan materyalin lezyonu göstermedeki sınırlılığı, öncelikle folliküler neoplazmlar olmak üzere bir grup lezyonda iyi ya da kötü huylu kararının sitolojik tahlillerle verilememesi ve uygulama güçlüğü yaygın kullanılamamasına neden olmaktadır (17,18,20).

Tüm bu tanı yöntemlerinin yetersiz kalması tirolenfografiye ilgiyi artırmış, yapılan birçok ça-

lışmada diğer tanı yöntemlerine göre bazı üstünlükler belirtilmiştir (5,6,7,8,9,10,11). Bu literatürde tirolenfografinin başarı oranları hipertroidide % 90,9-100, tek nodüllerde % 79-92,3, multipl nodüllerde % 89,5-100, tiroid malignitelerinde % 67,7-100 olarak belirtilmektedir. Bizim sonuçlarımız da diğer araştırmalardaki sonuçlara uygun bulunmuştur.

Tirolenfografi komplikasyonları olarak literatürde lokal ağrı, ateş, deri döküntüsü, baş ağrısı, yutkunmada dolgunluk hissi, lokal enfeksiyon, hemoraji, iyoda aşırı duyarlılık, emboli, malign hücrelerin enjeksiyonla dağıtılması, tiroid fonksiyonlarına etki bildirilmiştir (5,6,7,8,9,11). Çalışmamızda iki hastamızda lokal ağrı, bir hastada ponksiyone edilen kist mayinin cilt altına kaçması, bir hastada da ekimoz ve hafif endürasyon dışında komplikasyona rastlanmamıştır. I131 tedavisine etki edip etmediği kesin olarak bilinmemekle beraber, radyoaktif iyod tedavisi yapılacak hastalara ve kontrol altına alınamamış hipertroidi olgularına uygulanmaması tavsiye edilmiştir (7).

Sonuç olarak tirolenfografinin tiroidin morfolojik yapısı ve tiroid fonksiyonu hakkında önemli bilgiler veren uygulaması kolay; ülkemiz koşullarına uygun, ucuz, özellikle plonjon guatr ve tiroid kanserinde diyagnostik değeri yüksek bir tanı metodu olduğunu söyleyebiliriz. Tanısı önemli problemler gösteren tiroid kanserinde, tirolenfografi ile yapılacak daha çok çalışmalarla kesin tanı kriterlerinin belirlenebilmesi, tiroid kanseri tanısında ve ameliyatın planlanmasında büyük yardım sağlayacaktır.

## KAYNAKLAR

1. Clark OH, Greenspan FS, Coggs GC, Goldman L. Evaluation of solitary cold thyroid nodules by echography and thermography. Am J Surg 1975; 130: 206-11.
2. İda Y, Konishi J, Harioka T, Misaki T, Endo K, Torizuka K. Thyroid CT number and its relationship to iodine concentration. Radiology 1983; 147: 793-5.
3. Karpman HA. Thermography in diagnosis of thyroid nodule. JAMA 1971; 216: 1646-7.
4. Takahashi M, Ishibashi T, Kawanami H. Angiographic diagnosis of benign and malignant tumors of the thyroid. Radiology 1969; 92: 520-6.
5. Beales JSM, Nundy S, Taylor S. Thyroid lymphography. Br J Surg 1971; 58: 168-71.
6. Kocaoğlu H, Dumaz I, Bilkay Ö, Telli A, Güler A. Tiroid lenfografisi. Ege Üniversitesi Tıp Fakültesi Dergisi 1977; 16: 735-41.
7. Matoba N, Kikuchi T. Thyroidolymphography, a new technic for visualization of the thyroid and cervical lymph nodes. Radiology 1969; 92: 339-42.
8. Gandhi GM, Shanker S. Thyroid lymphography. Am J Surg 1976; 131: 563-5.
9. Smyrnis SA. Thyrolymphography. Am J Surg 1975; 129: 646-50.
10. Ram MD, Hyde G, Griffer WO. Thyroidography in evaluation of thyroid disease. Arc Surg 1980; 115: 588-92.
11. Sacdeva HS, Chowdhary CC, Base SM, Gupta BB, Wig JD. Thyroid lymphography 1974; 109: 385-7.
12. Yazıcı Y, Aykar E. Tiroidografi ve tirolenfografi. Gata Bülteni 1975; 17: 35-40.
13. Toft AD. Thyroid enlargement. Br Med J 1985; 290: 1066-8.

14. Gogas JG, Katsikas D, Sechas M, Kakaviatos N, Skalkeas GD. Prediction of malignancy in solitary thyroid nodules in a country with endemic goiter. *Am J Surg* 1976; 132: 623-4.
15. Brown L, Kantounis S. The thyroid nodule. *Am J Surg* 1975; 129:532-6.
16. Katz AD, Zager WJ. The malignant cold nodule of thyroid. *Am J Surg* 1976; 132: 459-62.
17. Timothy SH, George SL. The thyroid gland. In: Sabiston D.C, ed. *Textbook of surgery*. Philadelphia: WB Saunders Company, 1986; 579-611.
18. Rojeski MT, Gharib H. Nodular thyroid disease, evaluation and management. *N Engl J Med* 1985; 313:428-36.
19. Erdoğan G. Tiroid glandının malign neoplazmları. *Türkiye Klinikleri* 1985; 5: 249-54.
20. Miller TR. Fine needle aspiration biopsy in the management of thyroid nodules. *West J Med* 1981; 134: 198.