

## KARACİĞER LEZYONLARININ TANISINDA ANJIOGRAFINİN ETKİNLİĞİ

Dr. Serdar KARAKÖSE\*, Dr. Turhan CUMHUR\*\*, Dr. Tülay ÖLÇER\*\*, Dr. Ahmet MAVİŞ\*\*,  
Dr. Ensar ÖZDEMİR\*\*, Dr. Bedreddin SELÇUK\*\*

\* S.Ü.T.F. Radyoloji Anabilim Dalı, KONYA

\*\* Türkiye Yüksek İhtisas Hastanesi Radyoloji Departmanı, ANKARA

### ÖZET

Karaciğer lezyonları olan 68 hastanın tümünde karaciğer, ultrasonografi (US) ve anjiyografi, 15'inde ise bilgisayarlı tomografi (BT) ile incelenerek sonuçlar değerlendirilmiştir. Lezyonların natürü US ile %88, BT ile %87, anjiyografi ile % 68 oranında doğru olarak tanımlanmıştır. Anjiyografinin karaciğer lezyonlarını belirlemede tanı değeri US ve BT'ye göre daha düşük bulunmuştur. Çalışmamızda malign süreçlerin ancak % 42'si anjiyografi ile belirlenebilmiştir. Ancak anjiyografinin hemangiom tanısında doğruluğu % 85 bulunmuş olup; özellikle karaciğerde vasküler anatomiye, lezyonların lokalizasyonu ve portal venin açık olduğunu göstermede etkindir. Anjiyografi, ayrıca operasyon sonrası hepatik arterden oluşan ekstravazasyonların saptanmasında da kullanılan değerli bir tanı yöntemidir.

Sonuç olarak invaziv bir yöntem olan anjiyografinin bazı lezyonların tanısında önemli bulgular sağlayabileceğini düşünmekteyiz.

Anahtar Kelimeler: Karaciğer, hepatik kitleler, ultrasonografi, bilgisayarlı tomografi, anjiyografi.

### SUMMARY

#### *The effectiveness of angiography in the diagnosis of hepatic lesions*

Radiologic examinations were reviewed in 68 patients with liver lesions. Fifteen patient had computed tomography (CT) examination, 68 of them also had ultrasonography (US) and angiography in analysis of lesions true positive findings were observed at CT, US and angiography in 87 per cent, 88 per cent and 66 per cent respectively. Angiography, mainly performed to show the vascular anatomy, localization of lesion, patency of the portal vein and not to optimize in tumor detection. Angiography was showed 42 per cent of the malign lesions. Angiography was effective in the diagnosis of hemangiomas (%85). It was also diagnostic to show the extravasation from the hepatic artery after an operation. Finally, we think that angiography was an invasive examination method but it was also very effective in the diagnosis of the some liver lesions.

Key Words: Hepatic lesions, liver, ultrasonography, computed tomography, angiography.

### GİRİŞ

Gelişen cerrahi teknikler ve tedavi yöntemleri sonucu karaciğer (KC) kitlelerinin tedavisi kolaylaşmıştır. Ancak tedavinin programlanabilmesi için karaciğerdeki lezyonlarının iyi değerlendirilmesi gerekmektedir (1). Günümüzde modern görüntüleme yöntemleri ile bu kitlelerin lokalizasyonları, sayıları, iç yapıları, komşu karaciğer parankimi ile ilişkileri kolayca sap-

tanabilmekte; kitlelerin ayırıcı tanısı ve radyolojik görüntüleme yöntemleri kılavuzluğunda birçok girişimsel işlem yapılabilmektedir. Konvansiyonel radyolojik incelemelerle başlayan ve Manyetik Rezonans Görüntülemenin (MRG) kullanıma girdiği günümüze kadar birçok inceleme yöntemi KC lezyonların tanısında kullanılmıştır. 1990 yılı sonrası bu kitleleri tanımlamada non-invaziv yöntemler olan ultrasonografi (US) ve bilgisayarlı tomografinin (BT) rutin kullanılması

gerektiği görüşü hakim olmuştur. Araştırmacıların bir bölümü de radyonüklid görüntülemenin ve anjiografinin bazı olgularda tanıya önemli katkılarının olabileceğini belirtmektedir.

Bizde çalışmamızda 1989-1991 tarihleri arasında hepatik anjiyografisi yapılan 68 olgunun anjiyografi sonuçlarını, US ve BT bulgularıyla karşılaştırdık.

## MATERYAL ve METOD

Ocak 1989 - Kasım 1991 tarihleri arasında gastrointestinal sistem yakınmalarıyla T. Yüksek İhtisas Hastanesi gastroenteroloji polikliğine başvuran ve rutin ultrasonografik incelemeleri sırasında karaciğerlerinde lezyon saptanarak hastaneye yatırılan olgulardan radyoloji departmanında anjiyografileri yapılan 68'i çalışmamız kapsamına alındı. Olguların 36'sı 22-75 (ort: 50.8) yaşlar arasındaki erkek; 32 si ise 29-89 (ort: 49.2) yaşlar arasındaki kadın hastalardı. 68 olgunun 53'ünün US incelemeleri ile birlikte yalnız anjiyografik incelemeleri, 15'inin ise US ve anjiyografileri yanı sıra bilgisayarlı tomografileri de yapıldı. Hastanemize başvuruları öncesi 12 hastada US ile, 2 hastada BT ile lezyonlar tesbit edilmişti. 56 olgunun US incelemeleri ile tümünün anjiyografileri hastanemizde ; 13 olgunun BT incelemeleri ise hastaneye yatış sonrası çeşitli merkezlerde yapıldı.

Ultrasonografide karaciğer lezyonlarının ekojenitesi, konturları ve iç eko strüktürleri değerlendirildi. Bilgisayarlı tomografide bu lezyonların dansitesi, konturları, strüktürü, IV kontrast madde enjeksiyonu sonrası kontrast tutulumu incelendi. Anjiyografiler de ise karaciğerde vasküler yapılarda yaylanma, itilme, neovaskülarizasyon, anarşik damarlanma, periferden merkeze doğru tipik hemanjiom boyanmasının var olup olmadığı belirlendi.

Anjiyografi öncesi US ve / veya BT ile lezyonlar tanımlanabilmekle beraber kesin tanı konulamamıştı. Anjiyografi sonrası da kesin tanı alamıyan ve malign olduğu düşünülen olgularda lezyondan biopsi yapıldı. Malign olduğu belirlenen kitlelerle, leiomyoma, adipöz doku ve büyük hemarjiomlar cerrahi olarak çıkarıldı. Operasyon materyallerinden tekrar patolojik inceleme yapıldı, kesin tanı doğrulandı. Apsesi olan 1 olguda ise eksternal drenaj uygulandı. Diğer lezyonlar US ile takibe alındı.

Kesin tanı konan tüm olguların US, BT ve anjiyografi sonuçları karşılaştırılarak bu inceleme yöntemlerinin tanı değerleri araştırıldı.

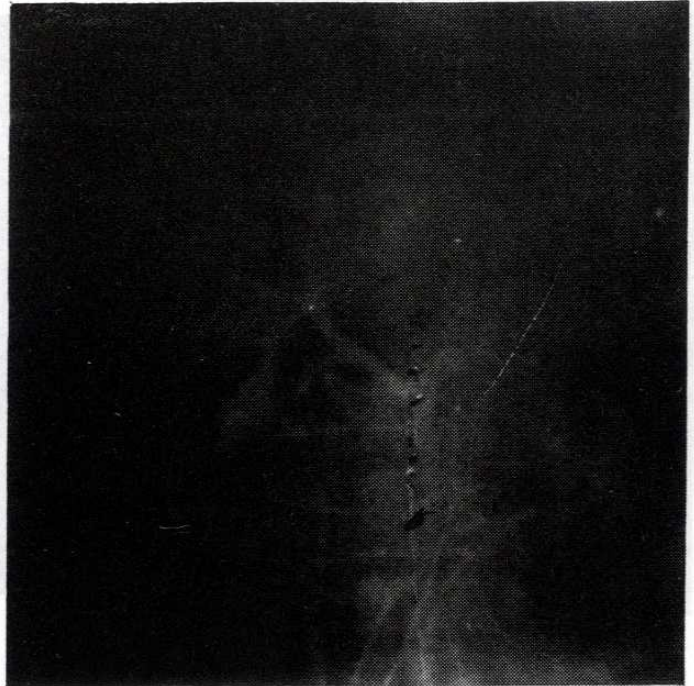
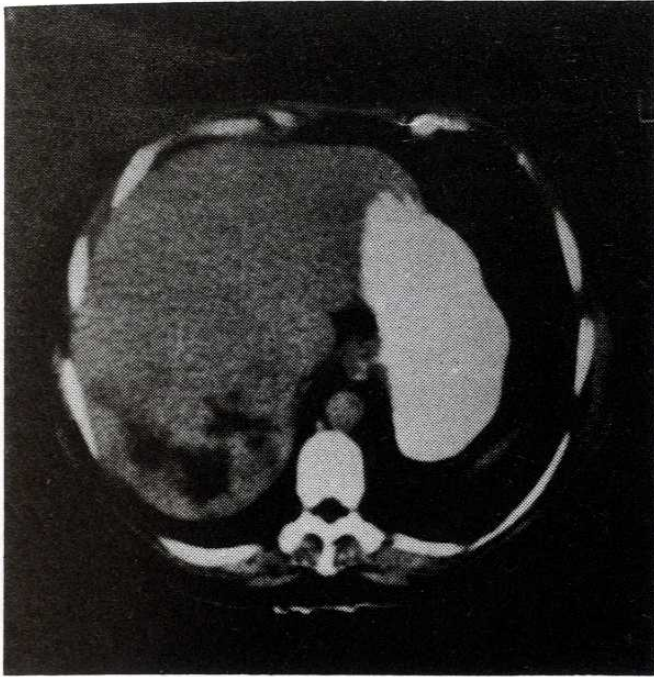
## BULGULAR

Hemanjiom saptanan 39 hastanın 30'unda anjiyografi ve ultrasonografi; 9'unda anjiyografi, US ve BT incelemeleri yapıldı. Olguların 24'ünde US ve anjiyografi; 5 olguda ise anjiyografi bulguları ile US, BT bulguları uyumluydu (Resim 1). Her üç incelemesi de yapılan ve bulgular arasında farklılık gözlenen 4 lezyonun tümünde ultrasonografik, ikisinde anjiyografik ve diğer ikisinde ise BT görünümü hemanjiomla uyumluydu. 2 olgunun birisinde anjiyo normal (Resim 2), diğerinde ise kitle tipik hemanjiom boyaması göstermeyen malign kitleyi andırır hipervasküler yapıdaydı. BT bulguları uyumsuz olan 2 olgunun birisinde lezyon tümoral kitle, diğerinde metataz olarak yorumlanmıştı. Anjiyografi ve US incelemelerinde farklı bulgular elde ettiğimiz 6 olgunun beşinde US, ikisinde anjiyografi hemanjiomla uyumlu görünümdeydi. Anjiyografide 2 olguda tipik hemanjiom boyanması olmaksızın vasküler yapılarda yaylanma, bir olguda dev hemanjioma bağlı sağ hepatik arterde tam tıkanma vardı. Bir olgunun anjiyografisi normaldi. Ultrasonografide 5 adet hemanjiom saptanan bir diğer olguda ise bu lezyonların ancak ikisi anjiyografide gösterilebildi.

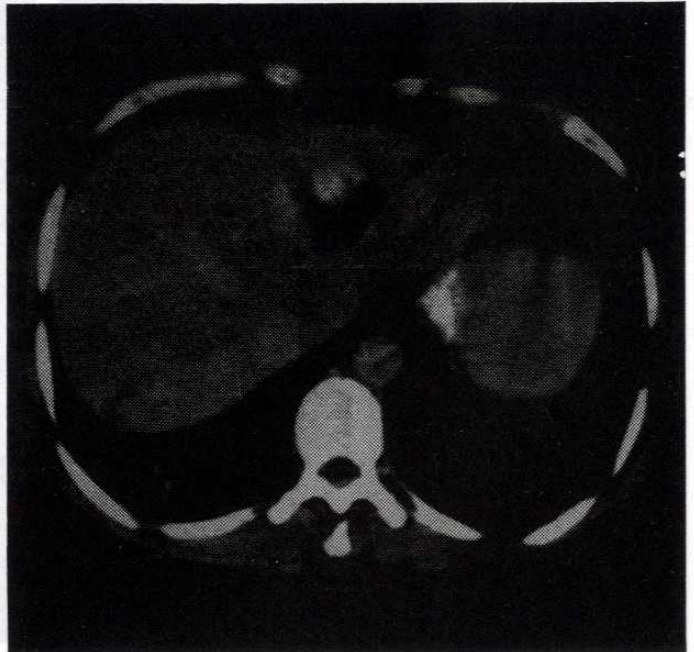
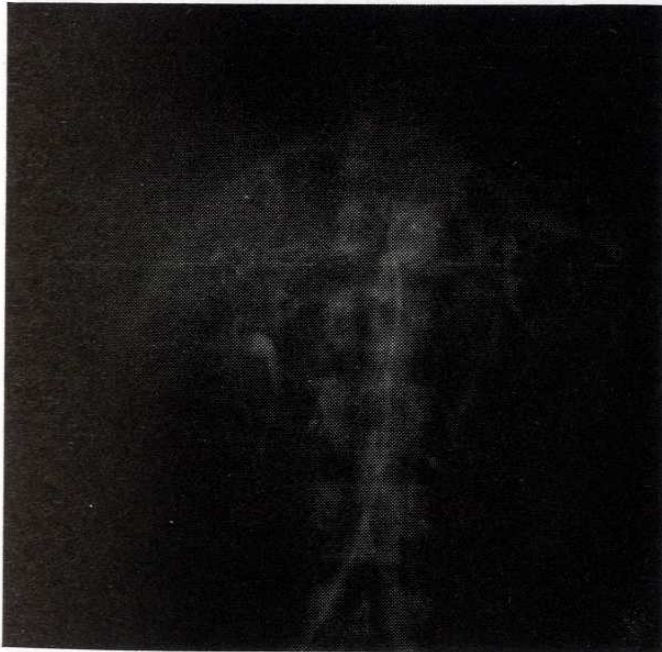Hepatoma (Hepatosellüler Karsinom) olduğu biopsi ile saptanan 10 olgunun sekizinde US ve anjiyografi (Resim 3); ikisinde US, anjiyografi ve BT incelemeleri yapıldı. US ve BT incelemeleri yapılan olgularda lezyon malign kitle ile uyumlu görünümdeydi (Resim 4). Anjiyografide 4 olguda neovaskülarizasyon, 3 olguda komşu vasküler yapılarda kitle etkisi nedeniyle yaylanma vardı. 2 olgunun anjiyografisi normaldi. 1 olguda ise hemanjiomu düşündürür periferden santrala doğru boyanma gözlemlendi.

Anjiyografisi normal olarak değerlendirilen ve biopsi ile kolanjiyo karsinom tanısı alan 1 olguda ultrasonografi de hiperekojen kitle saptandı.

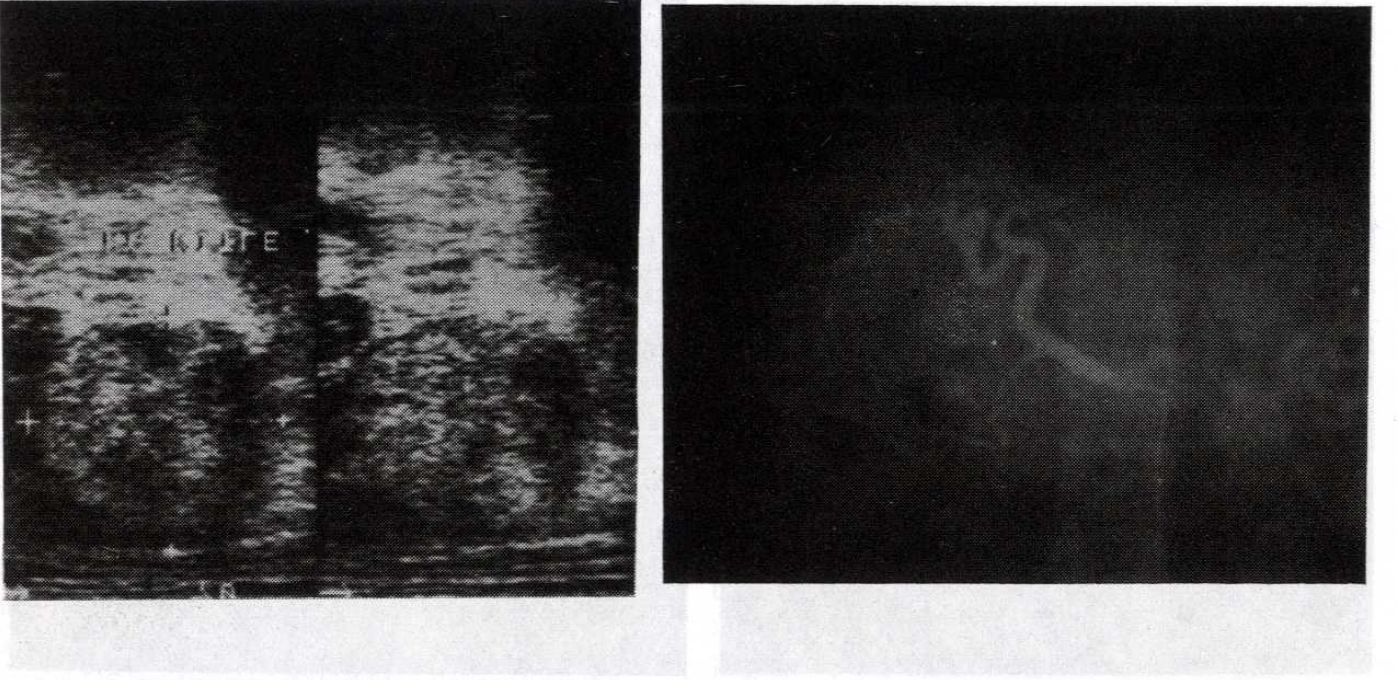
Tıkanma ikteri olan ve ultrasonografide porta hepatiste heterojen kitle saptanan bir diğer hastada anjiyografide çevresel vasküler yapılarda kitleye bağlı yaylanma mevcuttu ve yapılan biopsi sonucu kitlenin porta hepatis tümörü olduğu belirlendi.



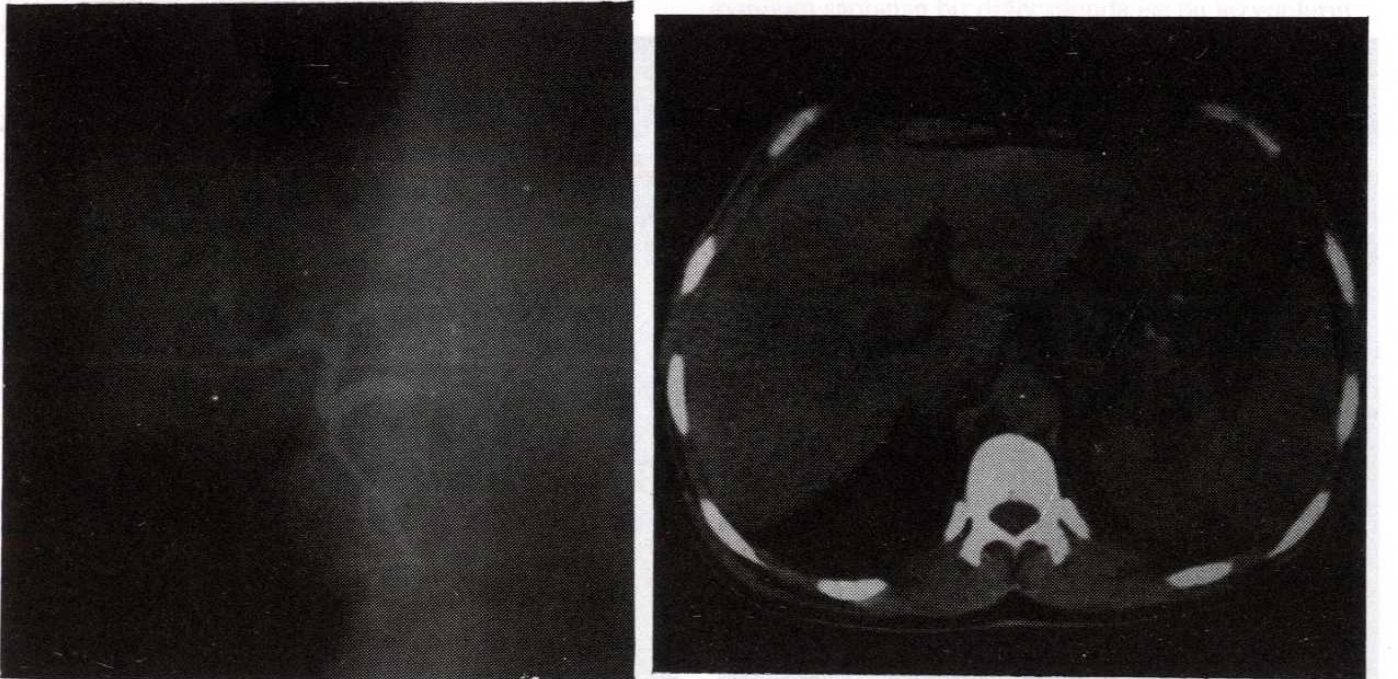
Resim 1 : Ultrasonografide sağ lobda hiperekojen, hemanjionila uyumlu benign kitle saptanan hastanın: a) anjiografinde venöz göllenmeler ve vasküler yapılarda yayılma, b) IV kontrast sonrası CT incelemede periferden merkeze doğru lezyonun boyanması. Hepatik arter SMA 'den çıkmaktadır. Tanı: Hemanjiom.



Resim 2 : Ultrasonografi sonucu hemanjiom bulguları saptanan olguda: a) Anjiografi normal iken, b) CT incelemede periferik boyanmalar saptandı. Tanı: Hemanjiom.



Resim 3 : Biopsi sonucu hepatoma olduğu saptanan olguda: a) US'de hiperekojen, heterojen kitle; b) Anjiografide neovaskülarizasyon ve anarşik damarlanma saptandı.



Resim 4 : US'de sağ lobda heterojen iç ekolu kitle saptanan hastalarda: a) Anjiografide neovaskülarizasyon. b) CT de hipodens lezyon izlendi. Tanı: Hepatocellüler Ca.

Primer odağı bilinen ve sonografik inceleme sırasında karaciğer metastazı saptanan 5 olgudan BT incelemesi de yapılan birisinde lezyon tomografide saptandı; anjiografide ise çevre vasküler yapılarda mediale itilme gözlemlendi (Resim 5). Anjiografileri yapılan diğer 4 olgudan üçünde kitleye komşu vasküler yapılarda yayılma ve birinde neovaskülarizasyon vardı.

Kronik karaciğer hastalığı olan, portal ven trombozu düşünülen bir hastanın ultrasonografisinde sağ hipokondriumda kollateraller izlendi fakat splenik anjiografi sonrası portal vende tromboza ait belirgin dolum defekti gözlenmedi.

Kolesistektomi sonrası US incelemede batında sıvı gözlenen bir olguda ultrasonografide karaciğerde patolojik bulgu saptanmadı. Anjiografide hepatik arterden ekstravazasyon izlendi.

Ultrasonografide hipoekoik düzgün konturlu lezyon gözlenen 2 olgunun kontrastlı BT incelemesinde lezyonlar hiperdensdi. Anjiografiler normaldi. Lezyonlar yağlı karaciğerde fokal yağlanmamış alanlar şeklinde yorumlandı (Resim 6).

Anjiografileri ve departmanımızda yapılan ultrasonografileri normal olan 3 olgunun daha önce yapılan US incelemelerinde duodenum ile pankreas arasında kitle, sol lob medial segmentle hiperekojen kitle ve porta hepatiste tromboz saptanmıştı. Pankreasa komşu kitle olarak nitelendirilen yapının genişlemiş duodenum segmentine, karaciğer sol lobdaki hiperekojen kitlenin lig. terese ait olduğu saptandı. Porta hepatiste trombozu olduğu belirtilen hastanın ise splenoportografisi normaldi.

Ultrasonografide KC hilusunda tubuler yapılar içeren, hiperekojen kitle saptanan bir hastanın BT incelemesinde sol lobu infiltrate eden hipodens, iyi kontrast tutmayan kitle saptandı. Anjiografide karaciğer vasküler yapısı normaldi fakat gastroduodonal arterde tam oklüzyon vardı. Cerrahi eksizyon sonrası patolojik incelemede kitlenin leimyoma olduğu belirlendi.

Anjiografileri normal olan 3 olguda ultrasonografideki hiperekojen, noduler yapılar fokal yağlanma; heterojen, düzensiz konturlu sol lob kitlesi apse; ön diafragmatik yüzde sınırları karaciğerden net olarak ayrılamayan, hiperekojen kitle ise adipo doku olarak tanımlandı.

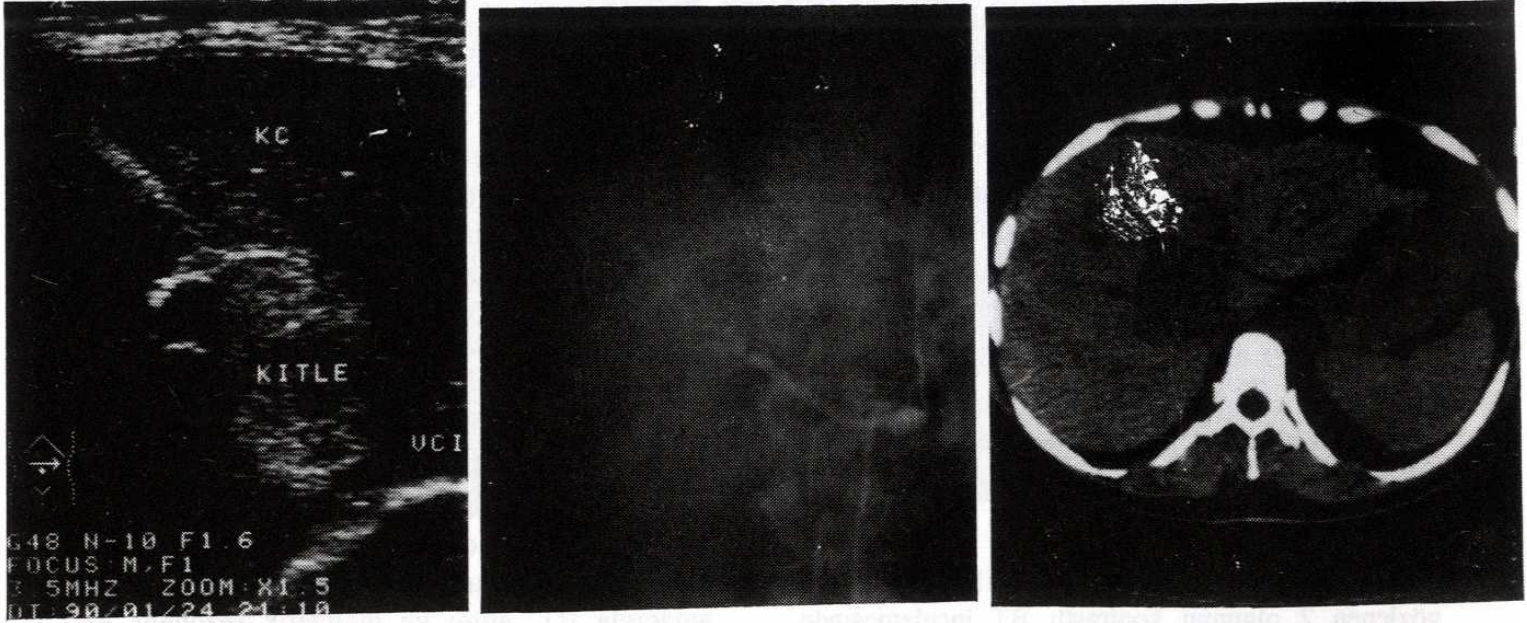
Hipoekoik, düzgün konturlu karaciğer kist olgusunda anjiografide çevresel vasküler yapılarda yayılma gözlemlendi.

Ultrasonografide 68 olgunun altmışında (%88), bilgisayarlı tomografide 15 olgunun onüçünde (%87), anjiografide ise 68 olgunun kırkbeşinde (%66) tanıyla uyumlu bulgular saptandı. Anjiografide lezyonlar için nonspesifik bulgu olan çevresel vasküler yapılarda yayılma 11 olguda; kitle basısı nedeniyle vasküler yapılarda tam oklüzyon 2 olguda gözlemlendi.

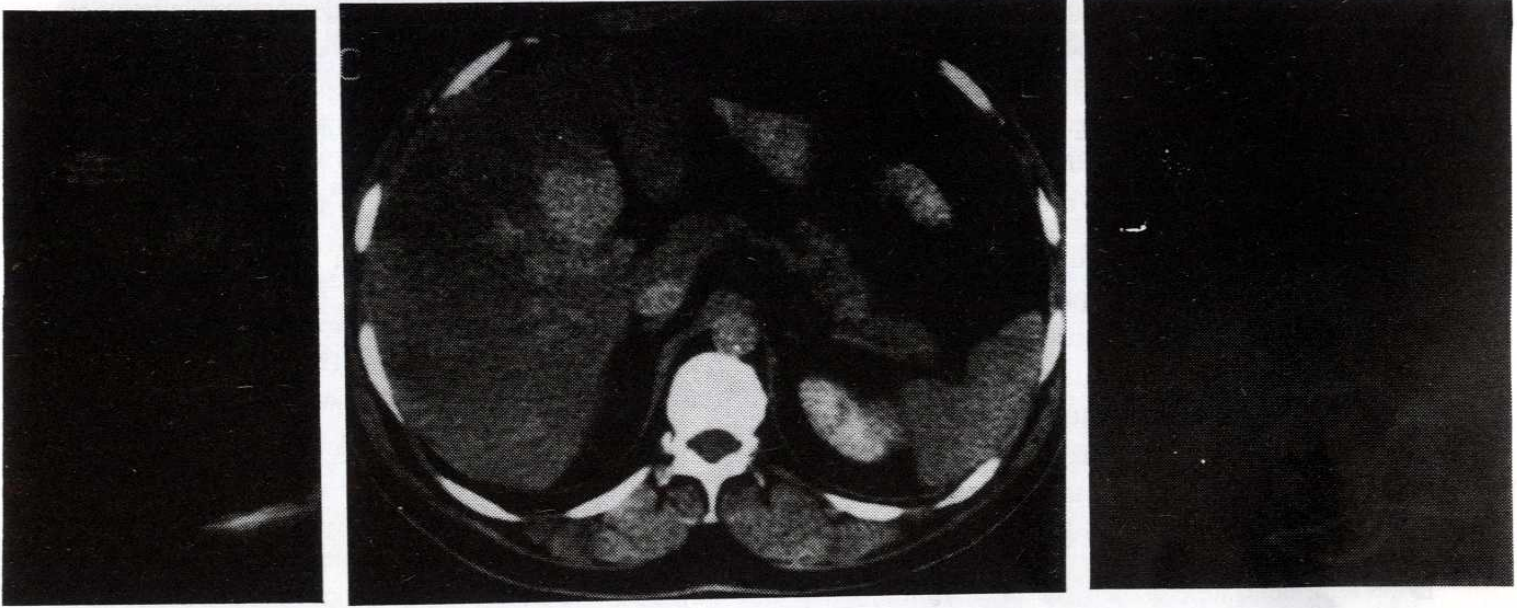
## TARTIŞMA

Görüntüleme yöntemlerindeki gelişmeler karaciğer lezyonlarının tanı ve tedavilerinin yönlendirilmesini kolaylaştırmıştır. Noninvaziv bir inceleme yöntemi olan US günümüzde rutin olarak KC incelemelerinde kullanılmakta, fakat birçok olguda lezyonların ayırıcı tanısını yapabilmek amacıyla BT, anjiyo ve manyetik rezonans görüntülemeye ihtiyaç duyulmaktadır (1,2).

Küçük karaciğer tümörlerinin tanısında ultrasonografi sensitiv bir metod olmakla beraber, bulgular non spesifiktir. Itai çalışmasında 3 cm den büyük 5 hemanjiomu hem US hem de BT ile tanımlanmış; 3 cm'den küçük 19 olgunun 6'sını BT, 14'ünü ise US ile hiperekoik kitle şeklinde gösterebilmiştir (3). Stanley asemptomatik olabileceği gibi intravasküler koagülopati, kalp yetmezliği, hepatik rüptür gibi yaşamı tehdit eden komplikasyonları olan 20 infantil hepatik hemanjiomu US, BT, anjiyo ve MRG incelemeleri ile göstermiştir. Bu çalışmada anjiografinin amacı lezyondaki hemanjioma ait boyanmayı göstermekten çok embolizasyon yapmaktı (4). Quinn 21 hastadaki 34 hepatik hemanjiomun 32 (%94) sini dinamik bolus CT ile saptamıştır (5). Kontrast öncesi düşük dansiteli alanlar şeklinde görülen hemanjiomlar, bolus IV kontrast sonrası periferinden kontrast tutmaya başlayarak yaklaşık 60 dakika sonra izodens hale gelmektedir. Malign olarak nitelendirilen lezyonlarda % 86 oranında benzer kontrast tutulumu gösterebilmektedir. Quinn ayrıca ayırıcı tanı için MRG, biopsi, sintigrafi, anjiografi veya takibin gerekliliğini vurgulamıştır (5). Frieny ve ark. BT, US, anjiyo, sintigrafi incelemeleri yapılan 5 hepatik hemanjiomlu hastada, anjiografinin en iyi diagnostik görüntüleme yöntemi olduğunu; diğer



Resim 5 : Metastaz olduğu saptanan olguda: a) US incelemede hiperekojen kitle, b) kontrast CT de hipovasküler lezyon, c) anjiyografide ise vasküler yapılarda mediale itilme gözlendi.



Resim 6 : a) US de ekojenitesi artmış olan karaciğerde hipoekoik lezyon gözlenen hastada, b) bolus kontrastlı incelemede lezyona uyan bölgede yoğun kontrast tutulumu vardı, c) anjiyografi bulguları normaldi.  
Tanı: Yağlı karaciğerde yağlanmamış bölge.

yöntemlerin non-spesifik olduğunu belirtmişlerdir (6). Çok nadir görülen bir kistik kavernoöz hemanjiom olgusunu sunan Hikiare ve ark. anjiyografide tipik hemanjiomun kontrast tutulumunu, US ile kistik komponentleri ve BT ile de kistik yapı ile kontrast tutan lezyonun ilişkisi saptayabilmişlerdir (7).

Ultrasonografide 39 hemanjiom olgusunun 38'inde (%92) hiperekojen lezyon şeklinde non-spesifik bulguları; 39 olgunun 33'ünde (%85) anjiyografide hemanjioma spesifik periferden merkeze doğru kontrast boyanmasını saptadık. Bilgisayarlı tomografisi yapılan 9 olgunun yedisinde (%78) bolus kontrast enjeksiyonu sonrası lezyonda hemanjiomla uyumlu periferik boyanma ve geç kesitlerde izodens yapıyı izledik.

Lee ve ark. hepatosellüler karsinomlu 14 hastada lezyonları Tc<sup>99m</sup> ile yapılan incelemede soğuk, galliumla yapılan incelemede ise 72 saat sonra sıcak alan olarak gözlemişlerdi. Aynı olguların anjiyografilerinde lezyonların anatomik lokalizasyonları iyi saptanmakla birlikte yanlış negatif veya pozitif sonuçlar elde edilmişti. Anjiyonun daha invaziv bir yöntem olması ve tanı değerinin hepatosellüler karsinomda sintigrafiden daha düşük olması nedeniyle bu çalışmada sintigrafinin etkinliği vurgulanmıştır (8). Sonoda ve ark. histolojik olarak belirlenen 38 hepatosellüler karsinomaya ait lezyonların hepsini US ve BT ile 31'ini de (%81.6) anjiyografi ile tanımlamıştır (9). Choi 5 cm'nin altındaki küçük hepatosellüler karsinomlu 73 olgunun % 73 ünde sonografi, % 82' sinde BT, % 86 sında anjiyografi bulguları ile doğru tanıya ulaşmıştır (10). Wang ve arkadaşları hepatik neoplazmların doğru tanısında US'nin % 96, diğer radyolojik tanı yöntemlerinin (US, BT, anjiyografi) birlikte uygulanmasının % 98 oranında değerli olduğunu saptamışlar; basit, etkin, noninvaziv bir yöntem olan ultrasonografinin neoplazi düşünülen olgularda tanı ve lezyonun opere edilebilirliğine karar verilmesinde yeterli olabileceğini belirtmişlerdir (11). İntrahepatik neoplazmların tanısında Tidebrant BT'nin % 69, US'nin %61, konvansiyonel anjiyografinin % 55 olguda etkin olduğunu; anjiyografilerin vasküler anatomi ve portal ven açıklığını saptamada değerli olduğunu, fakat tümör tanısında yetersiz kaldığını bildirmiştir (12). Vlachos 24 olguluk serisinde hepatik tümör tanısında MRG'nin %100, US'nin %88, CT'nin %84, intrarteriel digital substaction anjiyografinin

(İA-DSA) % 80 oranlarında tanı değeri olduğunu vurgulamıştır (13).

Patoloji sonuçlarına göre lezyonları malign olduğu saptanan 12 olgumuzun ultrasonografilerinde ve BT si yapılan ikisinde bulgular malignite ile uyumluydu. 3 olgunun anjiyografileri normaldi, 4 olguda vasküler yapılarla ilgili şift veya yaylanma vardı. Ancak 5 olguda neovaskülarizasyon gözlemlendi (% 42).

Gunver ve ark. karaciğerlerinde kolon kanseri metastazı olan 21 hastada anjiyografi, BT ve US incelemeleri yapmış; BT ile 1 cm den küçük lezyonların yarısını, US ve anjiyo ile ise 1-2 cm lik lezyonların 1/3 ünü tanımlamışlardır. BT ve US, anjiyografiye nazaran metastazlı olgularda lezyon lokalizasyonun saptanmasında daha başarılı olmuş; anjiyografi, BT, US incelemelerin birlikte yapıldığı olgularda cerrahi girişim planı % 40 olguda değişime uğramış ve daha başarılı sonuçlar almışlardır (14). Lundstedt kolon kanser metastazı olan hastaların tanısında anjiyografi ile %47, US ile % 69, BT ile % 80, anjiyografi sırasında BT ile %84 olguda başarılı sonuçlar almış ve tek bir inceleme yöntemi yerine birkaç yöntemin birlikte uygulanmasının başarıyı artırabileceğini vurgulamıştır (15). Anderson karaciğer metastazı olan endokrin tümörlü 25 olgunun US, BT ve anjiyografik incelemeleri arasında US'nin primer inceleme yöntemi olması gerektiğini belirlemiş ve 5 mm'den küçük lezyonların tanımlanmasında en iyi yöntemin anjiyografi olduğunu gözlemiştir (16). Yamaguchi 65 kolon kanser metastazında lezyonları; US ile % 58.5, BT ile % 56.3, hepatik anjiyografide %55.4, arteriel portografi sırasındaki BT (AP-BT) incelemede ise % 86.2 olguda saptamış ve hepatektomi düşünülen metastazlı hastalarda en başarılı yöntemin AP-BT olduğunu belirtmiştir (17). Tsuyashi 4 olguluk çalışmasında lenfatik karaciğer metastazlarının tanısında US ve BT nin en etkin teşhis yöntemi olduğunu saptamıştır (18).

Primer tümörü bilinen, tarama sırasında karaciğerinde metastatik lezyonlar saptanan 5 olgumuzda, US ve BT ile metastazları saptadık. Olgularımızın birisinde hepatik anjiyografi normaldi, üçünde çevre vasküler yapılarda kitle etkisiyle yaylanma ve bir diğer olguda da metastazı düşündüren neovaskülarizasyon vardı.

Leimiyom, apse, kist, fokal yağlanma ve yağlı karaciğerde yağlanmamış alanların saptanmasında US ve BT daha etkindir. Bu lezyonlarda anjiyografi normal olabileceği gibi kitle etkisinin oluşturduğu nonspesifik bulgularda verebilir (1,2,19). Kronik karaciğer hastalıklarının tanı ve takibinde MRG ve US incelemeler daha başarılı sonuçlar vermektedir (20,21). Kronik KC hastalığı sonrası yapılan transplantasyonlarda ise MRG daha başarılıdır (22).

Sonuç olarak US'nin daha pratik, ucuz, noninvaziv olması, malign olguların tanısında BT'nin daha başarılı olmasına karşın; hemanjiomların tanısında ve cerrahi öncesi lezyonların lokalizasyon, çevre vasküler yapılarla ilişkilerinin saptanmasında anjiyografinin halen önemli bir yeri vardır. Ancak gelecekte dinamik BT'nin anjiyografi sırasında BT incelemenin, MRG ve MRG anjiyografinin rutin kullanıma girmesiyle hepatik lezyonların tanısında anjiyografinin etkinliğinin azalacağı kanısındayız.

## KAYNAKLAR

1. Madson MA. Mass lesions of the liver. Mayo Clin Proc 1986; 61: 362-368.
2. Foley WD, Jochem RJ. Computed tomography focal and diffuse liver disease Radiologic Clinics of North America 1991; 29 (6): 1213-1233.
3. Itai Y, Ohnishi S, Ohtomo K, Kokubo T, Imavari M, Atomi Y. Hepatic cavernous hemangioma in patients at high risk for liver cancer. Acta Radiol 1987; 28 (6): 697-701.
4. Stanley P, Geer GD, Miller JH, Gilsanz V, Landing BH, Bochat IM. Infantile hepatic hemangiomas, clinical features, radiologic investigations and treatment of 20 patients. Cancer 1989; 64: 936-949.
5. Quinn SF, Benjamin GG. Hepatic cavernous hemangiomas: simple diagnostic sign with dynamic bolus CT. Radiology 1992; 182: 545-548.
6. Freeny PC, Vimont TR, Barnett DC. Cavernous hemangioma of the liver: ultrasonography, arteriography and computed tomography. Radiology 1979; 132: 143-148.
7. Hihara T, Araki T, Katou K, Odashima H, Ounishi H, Kachi K, Uchiyama G. Cystic cavernous hemangioma of the liver. Gastrointest Radiol 1990; 15: 112-14.
8. Lee VW, O'Brien MJ, Morris PM, Devereux DF, Shapiro JH. The specific diagnosis of hepatocellular carcinoma by scintigraphy. Cancer 1985; 56: 25-36.
9. Sonoda T, Shirabe K, Takenaka K, Kanematsu T, Yasumari K, Sugimachi K. Angiographically undetected small hepatocellular carcinoma: clinicopathological characteristics, follow up and treatment. Hepatology 1989; 10 (6): 1003-1007.
10. Choi BI, Park JH, Kim BH, Kim SH, Han MC, Kim CW. Small hepatocellular carcinoma: detection with sonography, computed tomography (CT), angiography and lipiodol CT. Br J Radiol 1989; 62: 897-903.
11. Wong KL, Lai CL, Wu PC, Hu WM, Wong KP, Lak ASF. Ultrasonographic studies in hepatic neoplasms: patterns and comparisons with radiological contrast studies. Clin Radiol 1985; 36: 511-516.
12. Tidebrant G, Hofström LO, Tylan U. Evaluation of intrahepatic tumour extent and prediction of resection size in liver tumors by computed tomography, ultrasonography and angiography. Acta Radiol 1989; 30 (4): 395-399.
13. Vlachos L, Trakadas S, Gouliamos A, Lazarou S, Maurikis D, Ioannou R. Comparative study between ultrasound, computed tomography, intra-arterial digital subtraction angiography and magnetic resonance imaging in the differentiation of tumors of the liver. Gastrointest Radiol 1990; 15: 102-106.
14. Gunver P, Makuuchi M, Kenichi T, Mariyama N, Yamasaki S, Hasegawa H. Preoperative imaging of liver metastases. Comparison of angiography, CT scan, and ultrasonography. Ann Surg 1986; Nov: 573-579.
15. Lundstedt C, Ekberg H, Hederstrom E, Stridbeck H, Torfason B, Tranberg KG. Radiologic diagnosis of liver metastases in colo-rectal carcinoma. Acta Radiol 1987; 28: 431-438.
16. Anderson T, Erikson B, Hemmignson A, Lindgren PG, Öberg K. Angiography, computed tomography, magnetic resonance imaging and ultrasonography in detection of liver metastases from endocrine gastrointestinal tumours. Acta Radiol 1987; 28: 535-539.
17. Yamaguchi A, Ishida T, Nishimura G, Kanno M, Kosaka T, Yonemura Y, Izumi R, et al. Detection by CT during arterial portography of colorectal cancer metastases of liver. Dis Colon Rectum 1991; Jan: 37-40.
18. Itoh, T, Itoh H, Konishi J. Lymphangitic liver metastasis: Radiologic-pathologic correlations. J Comput Assist Tomogr 1991; 15(3): 401-404.
19. Welch TJ, Sheedy PF, Johnson CM, Stephens DH, Charboneau JW, Brown ML, May GR, et al. Focal nodular hyperplasia and hepatic adenoma: comparison of angiography, CT, US and scintigraphy. Radiology 1985; 156: 593-595.
20. Leio AD, Cestori C, Lomazzi A, Beretta L. Cirrhosis: diagnosis with sonographic study of the liver surface. Radiology 1989; 172: 389-392.
21. Matsui O, Kodaya M, Kameyama T, Yoshikawa J., Takashima T, Nakanuma Y, Unoura M, et al. Benign and malignant nodules in cirrhotic livers: distinction based on blood supply. Radiology 1991; 178: 493-497.
22. Bisset GS, Strife JL, Balistreni WF. Evaluation of children for liver transplantation: value of MR imaging and sonography. AJR 1990; 155: 351-356.