

# TAVŞAN MERKEZİ SINIR SİSTEMİNDE LİPOFUSSİN PİGMENTİNİN HİSTOKİMYASAL METODLA IŞIK MİKROSKOBU DÜZEYİNDE İNCELENMESİ

Dr. Hasan CÜCE \*

## ÖZET

Yeni Zellanda tipi beyaz tavşanlarda spinal genglion, formasyo retikularis ve medulla spinalisin üç bölgesindeki nöronlarda lipofussin polar, bipolar, perinükleer ve diffüz olarak görüldü. Alternatif Nile Blue, Hueck metodu, Indefenol, PAS, Perasetik asit ve Sudan Black B+, Masson-Fontana ve Long Ziehl Neelson-dir.

## SUMMARY

*The light microscopic Investigation of Lipofiscin Pigment of the Central Nervous System on Aged Rabbits Histochemical Methods*

*In this study; the lipofuscine pigment of the neuron of the spinal ganglions, formatio reticularis, three parts of the spinal cord and purkinje cells of the cerebellum of the aged white New Zealand rabbits were studied. The pigment were studied following:*

*Alternative Nile Blue Methode +, Hueck methode +, PAS and indephenol +, Sudan Black B +, Schmorl methode -, Long Ziehl Neelson -, Masson-Fontana and Chrom Alum -. The lipofuscine pigment in the Purkinje cells have never been found.*

## GİRİŞ

Lipofussin ilk olarak insan nöronlarında Hannover tarafından tanımlanmış, 1866 da Koneff yaşla arttığını kaydetmiş, 1893 de Schaffer pigment olarak isimlendirmiş ve birikmesini hücrenin fonksiyonel aktivitesine işaret olarak düşünmüştür (1).

Dolley (1911), Godpasture (1918), Harm (1924), Sulkin-Kunt (1952), Sulkin (1953-55) ve Whitteford-Getty köpeklerin sinir sisteminde lipofussin bulunduğunu kaydetmişlerdir (2).

Lipofussin belirli bir yaşdan sonra büyük nöronlarda nükleus yakınında granül ve cisimler halinde toplanır. Motor merkezlerde pigment erken yaşlarda gelişir. Diğer bölgelerde ise ya daha geç yaşlarda yada protein yetersizliği gibi dış faktörlerin etkisi altında daha erken dönemde gelişir. Nöronun aktivite derecesi ve büyüklüğü lipofussin birikiminde önemli bir etkiye sahiptir (3, 4, 5, 6).

Doğal olaylar, çevre şartlarının değişmesi, hastalıklar, beslenme yetersizlikleri, duyuşsal ve fiziki stresler nöronlarda lipofussin birikimini başlatacak faktörlerdir ve yaşlı organizma bunlara daha duyarlıdır. (7).

Serebellum korteksi; koşma gibi çok hızlı kas hareketlerinde önemlidir, harabiyetinde bu faaliyetlerin hepsi durur. Formasyo retikularis vücudun birçok bölgesinden impulslar alır, impulslar gönderir, bütün motor aktiviteleri regüle eder, kasların istemli ve istemsiz hareketlerini motifiye eder (8, 9).

Kaynaklar tarandığında; fare, sıçan, evcil hayvanlar hatta bazı kuşlarda lipofussin

\* S.Ü.T.F. Morfoloji Anabilim DALı Öğretim Üyesi, Prof.

çalışıldığı halde yalnızca bir kaynakta tavşanda mevcuttur denmekte histokimyasal özelliklerinden bahsedilmemektedir. Bu sebepten bu çalışma tarafımızdan yapılmış ve aynı zamanda lokalizasyon şekli de belirlenmiştir.

## MATERYEL ve METOD

Çalışmamızda H.Ü. Tıp Fakültesi deney hayvanları laboratuvarından temin edilen 6 adet 4 yaşında Yeni Zellanda ırkı beyaz tavşan kullanıldı. Tavşanlar eterle uyutularak göğüs kafesleri açıldı. %10 luk 1 litre formalin damla damla sol vendriküle verildi. Formalin vücudu dolaşdıktan sonra sağ atriumdaki delikten çıktı. Bu şekilde doku ve hücreler canlıdakine en yakın şekilde fikse edildiler. Serebrum, serebellum ve medulla spinalisin üç bölgesi de kafatası ve vertebral kanal açılarak çıkarıldı. Medulla spinalis servikal, thorakal ve lumbal üç bölgeye ayrıldı ve bunlarda spinal sinirlerin çıkış yerinden enine kesildi. Yine vertebral kanaldan spinal ganglionlar çıkarıldı. Pons formasyo retikularis için enine kesildi. Serebellum küçük parçalara bölündü ve diğer parçalarla beraber %10'luk formalinde 24 saat tekrar tespit edildiler. Klasik yollardan parafin blok yapıldı ve bloklardan 10 mikron kalınlığında kesitler alındı.

Kesitler; Schmorl, Hueck, %1 lik  $H_2SO_4$  deki %0,5 lik Nile Blue A veya %1 lik Asetik asitteki %0,1 lik Nile Blue A, Chrom alum, Long Ziehl Neelson, Indofenol (10), Perasetik asit Schiff reaksiyonu, PAS (11) uygulandı. Masson-Fontana boyası yapıldı (12). PAS yapılmadan önce PAS + materyal olan glikojeni ortadan kaldırmak için kesitler alfa amilazla (11) muamele edildi.

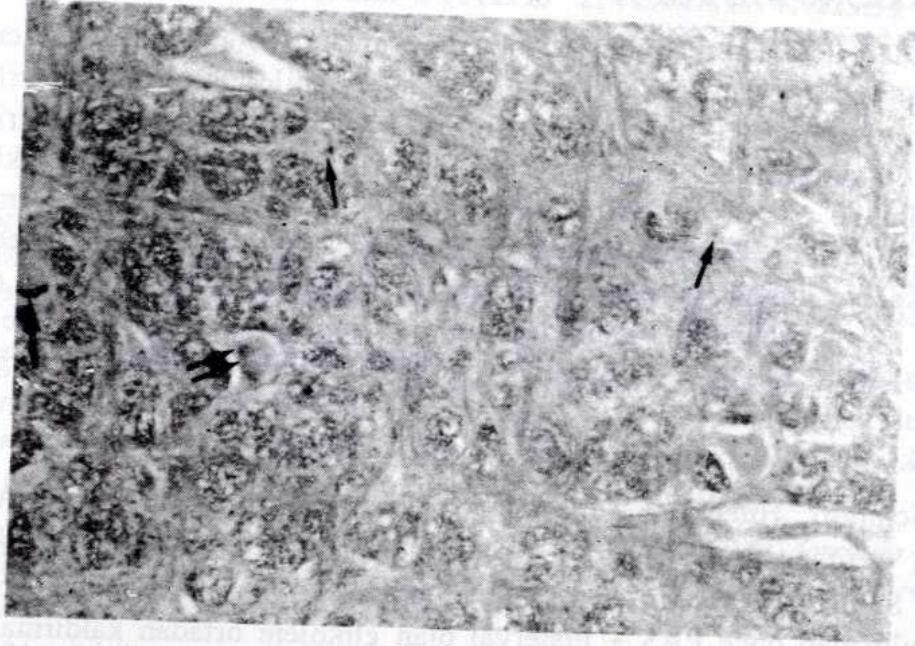
## BULGULAR

Spinal ganglion, formasyon retikularis ve medulla spinalisin her üç bölgesinden alınan kesitlerdeki lipofussin: PAS, Perasetik asit Schiff Reaksiyonu, Asetik Nile Blue A, Hueck metodu, Indofenol ve Sudan Black B ile boyandı. Sülfirik Nile Blue A, Schmorl, Long Ziehl Neelson ve Masson-Fontana ile boyanmadı.




RESİM:1

Formasyo retikularis motor nöronlarında perinükleer (kalın oklar), polar (ince oklar) ve diffüz dağılmış lipofussin granülleri görülmektedir, Asetik Nile Blue, X 100



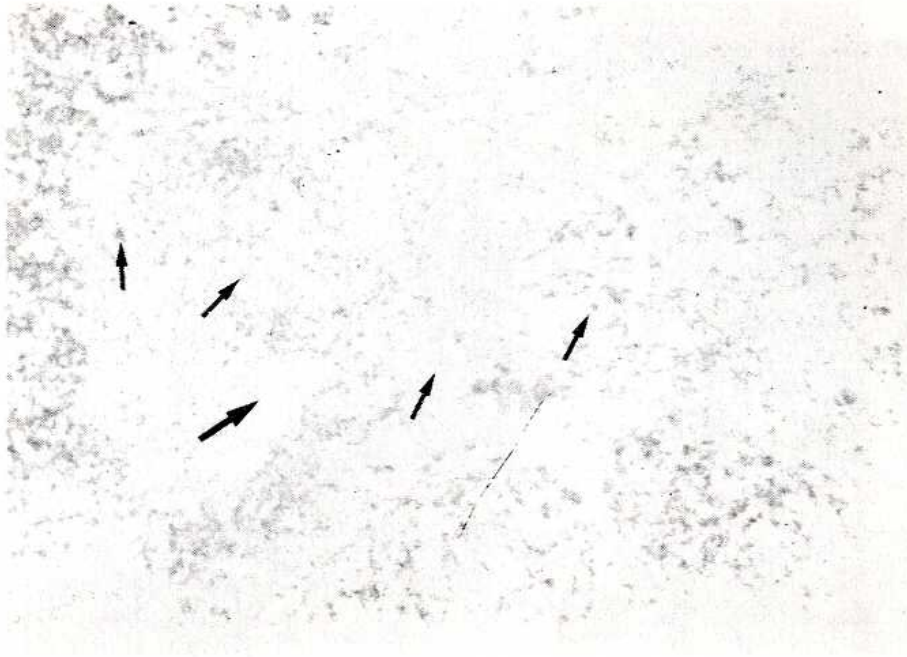
RESİM: 2

Formasyo retikularis motor nöronlarında perinükleer (kalın oklar), polar (ince oklar) ve diffüz tertiplenmiş lipofussin pigmenti, Hueck metodu, X 100



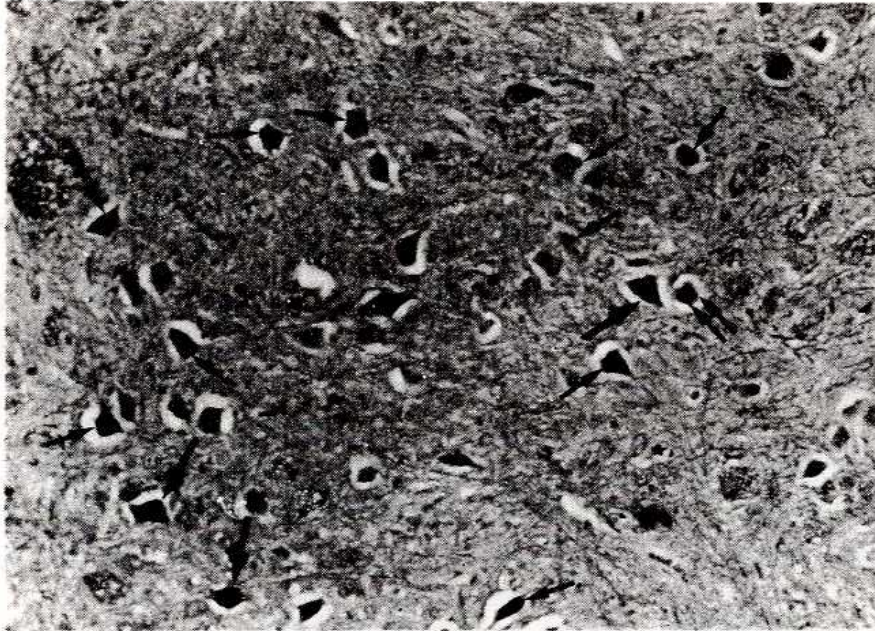
RESİM:3

Servikal medulla spinalis ventral boynuzunda motor nöronlarda; perinükleer (kalın ok), polar (ince oklar) bulunan lipofissin, enzimli PAS, X 100.



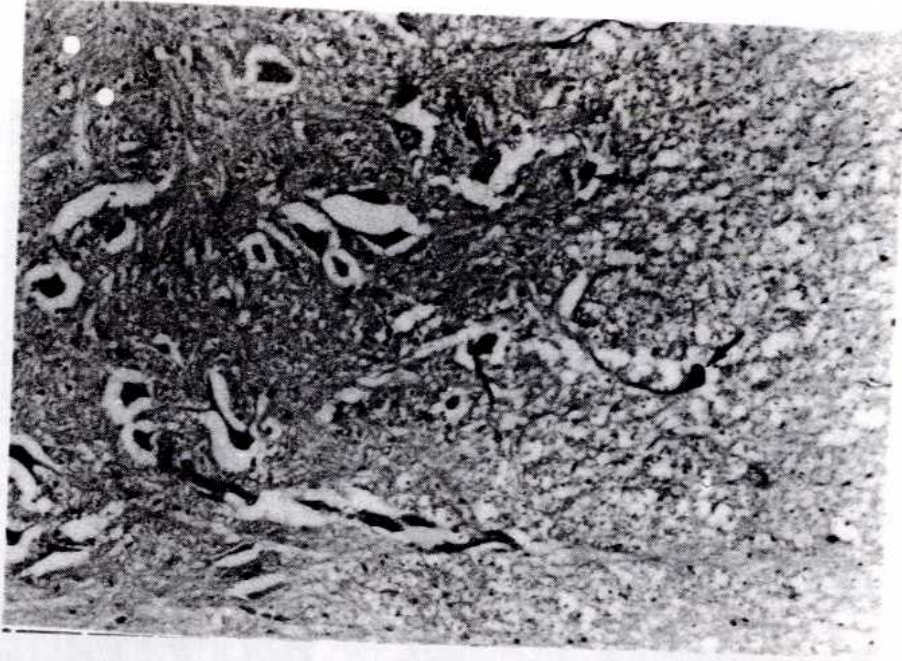
RESİM: 4

Thorokal medulla spinalisin ventral boynuzundaki motor nöronlarda perinükleer (kalın ok), polar (ince oklar) bulunan lipofussin, Sudan Blac B, X 100.



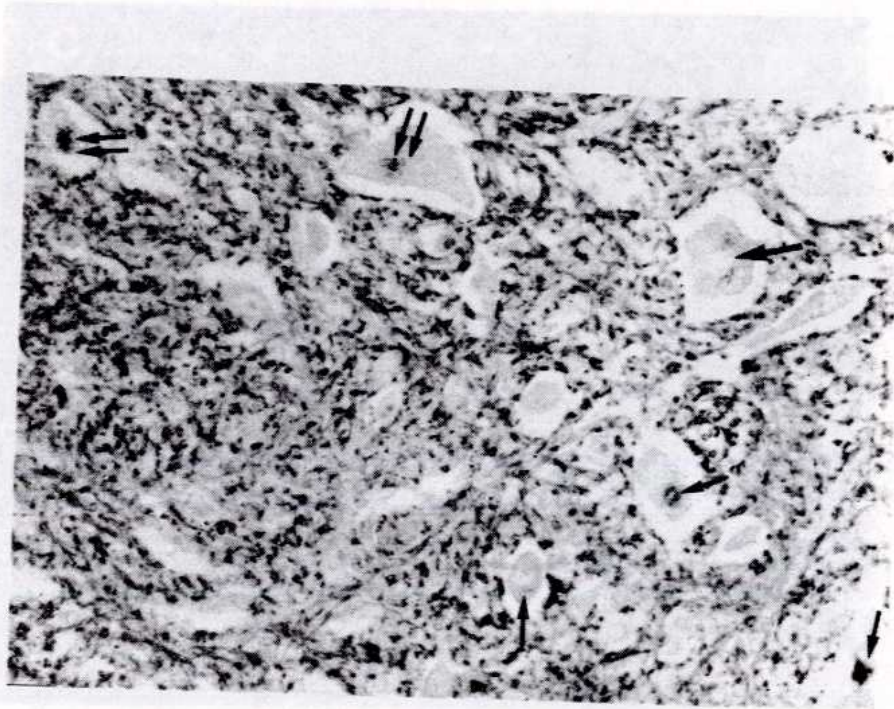
RESİM: 5

Servikal medulla spinalis ventral boynuzunda motor nöronlarda; perinükleer (kalın ok), polar (ince oklar) bulunan lipofussin, enzimli PAS, X 100.



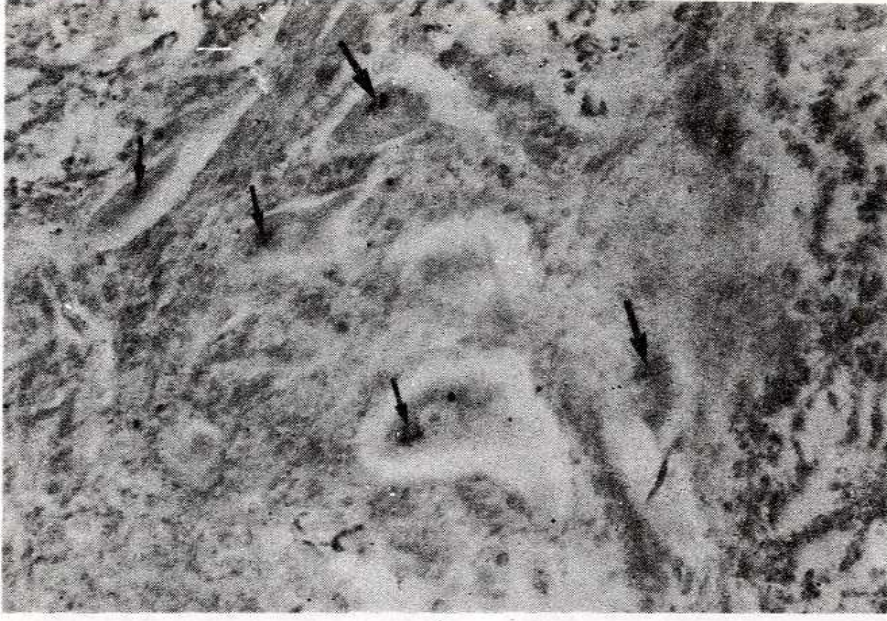
RESİM: 6

Servikal medulla spinalis ventral boynuz motor nöronlarda perinükleer (kalın ok), polar (ince oklar) bulunan lipofussin, Enzimli PAS, X 100.



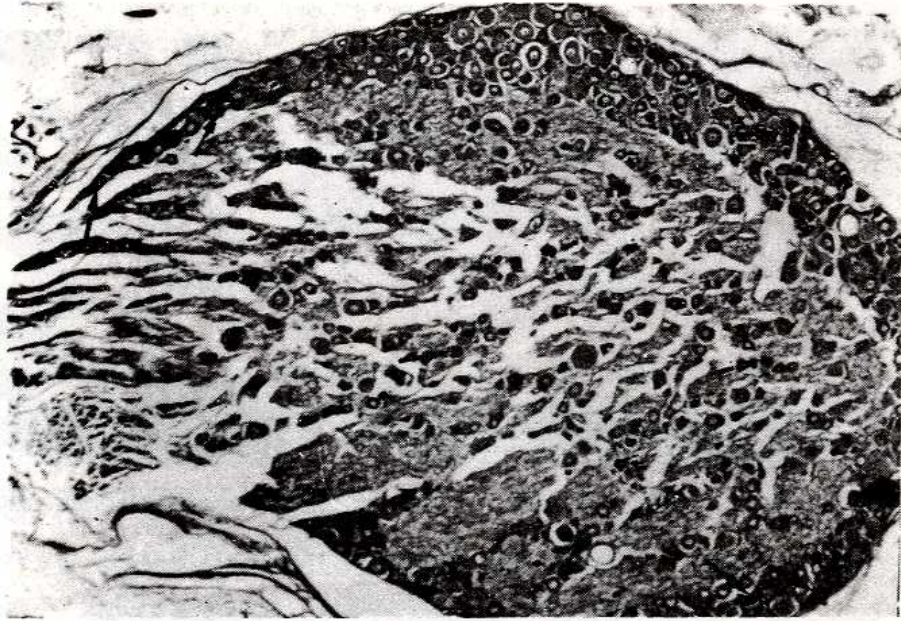
RESİM:7

SThorakal medulla spinalis ventral boynuz motor nöronlarda perinükleer (kalın ok), polar (ince ok), ve diffüz (çift oklar) dağılmış lipofussin, Asetik Nile Blue, X 200.



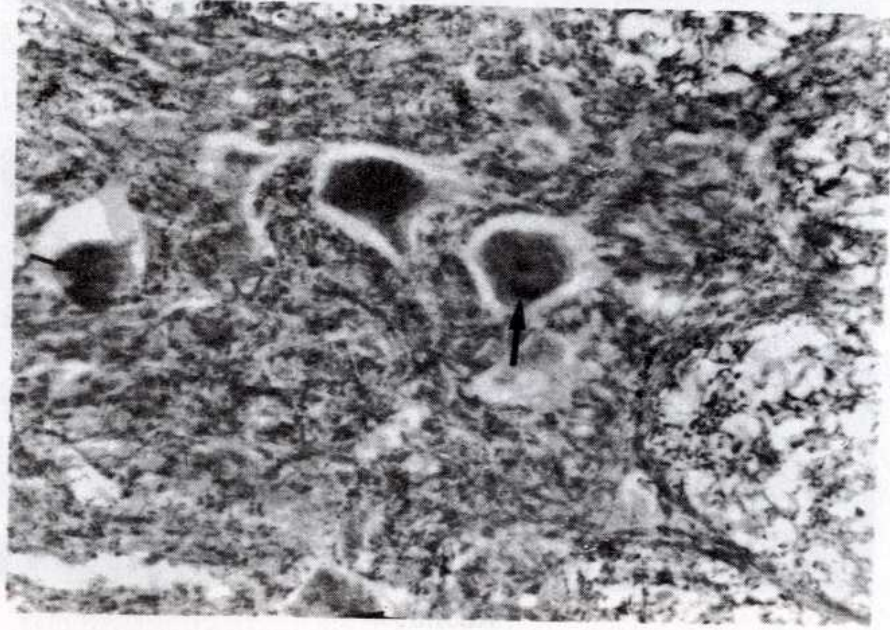
*RESİM: 8*

*Thorokal medulla spinalis ventral boynuz motor nöronlarda perinükleer (kalın oklar), polar (ince oklar) lipofussin, Asetik Nile Blue, X 200.*



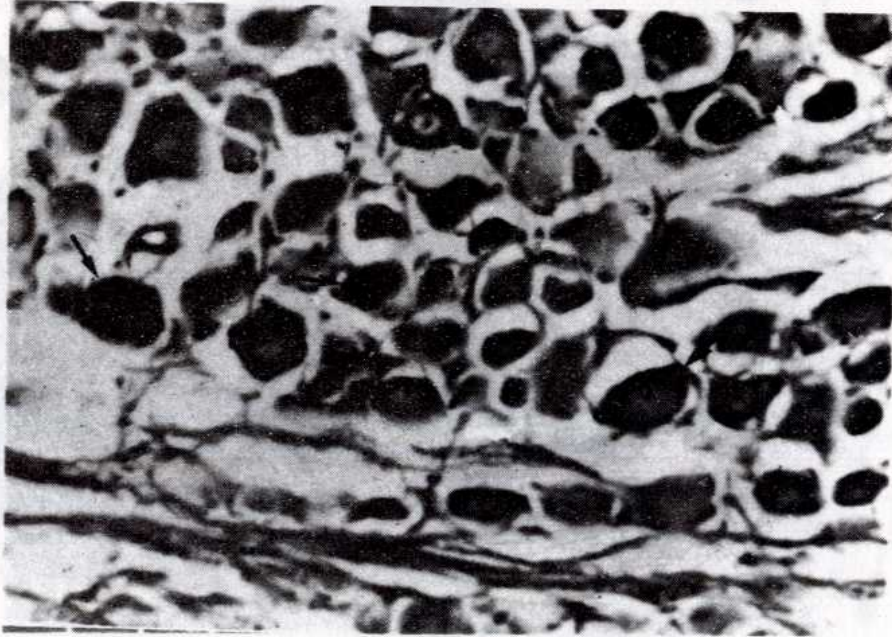
*RESİM:9*

*Spinal ganglion nöronları kontrol grubu, PAS, PAS pozitif nöronların çokluğu dikkati çekmektedir, Oklar, X 100.*



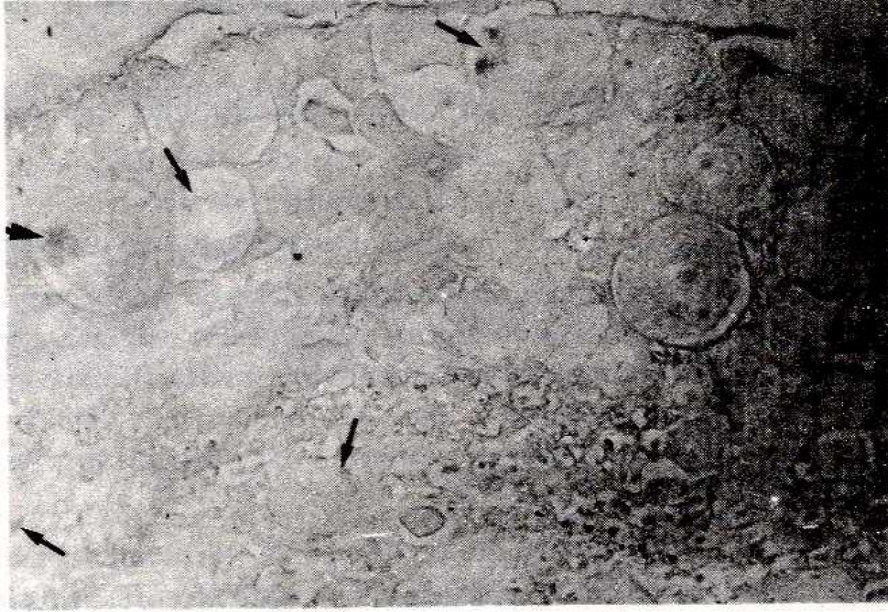
RESİM: 10

*Servikal medulla spinalis ventral boynuz motor nöronları perinükleer (kalın oklar), polar (ince oklar) lipofussin, Hueck metodu, X 200.*




RESİM:11

*Spinal ganglion, perinükleer (kalın ok) ve polar (ince oklar) dağılmış lipofussin. Enzimli, PAS, X 200.*



RESİM: 12

*T*Spinal ganglion, perinükleer (ince oklar) ve polar (kalın oklar) dağılmış lipofussin kümeleri, Asetik Nile Blue, X200



RESİM: 13

*T*Spinal ganglion, perinükleer (ince oklar), polar (kalın ok) dağılmış lipofussin. İndefenol, X100



Serebellum: Bütün boyalarla serebellar Purkinje hücrelerinde lipofussin görülmedi.

Formasyo retikularis: Dev motor nöronlarda polar, bipolar perinükleer ve diffüz dağılmış lipofussin granülleri görüldü. Resim: 1, 2.

Medulla spinalis: Her üç bölgesindeki ventral boynuz motor nöronlarda polar, perinükleer ve diffüz dağılmış lipofussin granülleri görüldü. Resim: 3, 4, 5, 6, 7, 8, 9, 10.

Spinal ganglion: Nöronlarda polar, prenükleer dağılmış lipofussin görüldü. Bipolar ve diffüz yoktu. Resim: 11, 12, 13.

## TARTIŞMA

Çalışmamızda; 6 tavşanın M.S.S. çeşitli kısımlarından elde edilen seri kesitlere uygulanan boya ile lipofussin formasyo retikularis, spinal ganglion ve medulla spinalisin üç bölgesindeki motor nöronlarda bulunmasına rağmen serebellar Purkinje hücrelerinde görülmedi. PAS ile boyanması karbonhidrat, Sudan Black B ve Nile Blue A ile boyanması ise lipid taşımasındandır. Indefenolün boyama mekanizması pigment granülünde boyanın iyonize olmayan formu olan 2,6 diklorofenolindofenoldeki kırmızılığın erimesidir (10).

Schmorl metodunun mekanizması ise ferriksyanidi ferrosyanide indirgemesi esasına dayanır. Bunu yapabilen maddeler bu metotla boyanabilirler. Bu da bize tavşanlarda bu reaksiyonun oluşmadığını gösterir. Chrom alum, Masson-Fontana ve Long Ziehl Neelson metodlarının mekanizmaları bilinmemektedir.

Goyal; insan beynindeki lipofussin yaşla arttığını, Sudan Black B ile boyanmasını lipidik, PAS ile boyanmasını karbonhidrat tabiatına, merkür brom fenolle boyanmasını proteinöz tabiatına bağlamıştır (13).

Landas ve Senba; siyah tiroid pigmentinin Masson-Fontana ile boyanmadığını bununca pigmentin nöromelanin taşımamasına bağlı olduğunu rapor etmişlerdir (14, 15).

Chricton farelerde dalak lipofussini üzerindeki çalışmasında; Sudan Black B, PAS, Perasetik asit, Alternatif Nile Blue, Chrom alum, Indefenol negatif, Schmorl, Masson Fontana, Nile-Blue, A ve Huck metodu pozitif diye rapor etmiştir (16).

Bu boyanma farklılığını bizim tavşan araştırmacının ise farelerde çalışmasına bağlı olabileceği gibi dalak ve sinir sistemi gibi organ farklılığına da bağlı olabilir.

Zwi; atrofik insan dalağında klasik olmayan dağılımda sinus littoral hücrelerinde lipofussin "deniz mavisii histiosit sendromu" birleşik çeşitli kondisyonlarda bulunan seroid tip lipofussinden dağılım, ultrastruktur ve atrofik dalakda bulunması sebebiyle farklıdır demektedir (17).

Terr; insan beyni üzerindeki çalışmasında lipofussin ile Nissl cisimciğini Cryostal Viole ile boyanmış kesitlerde floresan teknik veya pyronin Y boyası kullanarak Nissl cisimciğini pyronin Y ile pembe, lipofussin ise menekşe renkte kaldığını rapor etmiştir (18).

Boellaard insan serebral korteksinde lipofussin üzerindeki çalışmasında; 1-piramidal 2-piramidal olmayan büyük nöronlarda 3-Hem piramidal hemde piramidal olmayan büyük nöronlarda 4-5-6 piramidal olmayan küçük nöronlarda olmak üzere altı kategoride toplamıştır. Pigment matriksi 1, 2 ve 5. tiplerde kısa çizgi 3, 4 ve 6. tiplerde uzun çizgiler taşımaktadır. Ayrıca 4. tipte sirküler dairevi bir tertiplenme görülür. Araştırmacıya

göre lipofussin bu tipleri metabolik ve fonksiyonel farklılıktan kaynaklanmaktadır (19).

Barden insan beyni üzerindeki çalışmasında; nukleus oliva inferior'daki lipofussin ve substantia nigra'daki nöromelanin lipidsiz eriyebilen lipofussin komponentinde oksidasyon ve bloklama reaksiyonları kullanarak her ikisinde de Schiff reaksiyonu ile boyanabilen aldehid prekürserlerini tespit etti. Aldehiden oluşan bileşikler; oksalik asidi takiben potasyum permanganat ile okside edilen lipofussin orta derecede boyandı ve nöromelanin ağardı. Aldehidlerin Vic-glikol prekürsörleri her iki pigmentte önce permanganat-oksalik asit sonra asetilasyon ve brominasyon yapıldığında gösterilebildi. Vic-glikollerse lipofussinde peryodik asit oksidasyonunu takiben asetilasyon yapıldığı zaman gösterildi (20).

Amyetrofic lateral sclerosis'de spinal motor nöronlardaki lipofussin mikrodensitometri ile ölçüldü. Hasta nöron ile normal nöron arasında önemli bir fark bulunamadı. Orta hacimli bazı nöronlarda lipofussin miktarı artmıştı. Buda hücrenin dejenerasyonundan kaynaklanıyordu (21).

Brissee; 115 ile 720 günlük sıçanların serebral korteksinde 3. bölge olan Krieg alanındaki nöronlarda az miktarda lipofussin otofloresan cisimcikler şeklinde görüldüğünü, yaşlılarda demetleşme eğiliminde olduğunu kaydetmiştir. Serebellar Purkinje hücrelerinde pigmentin bulunduğunu, Lamina 5 de lamina 11 den daha fazla pigmentin bulunduğunu kaydedip bunun sebebini de hücrenin fonksiyonuna bağlamıştır (22).

Brizsee 100 günlük sıçanların serebral kortekslerinin 3. bölgesindeki nöronlarda birkaç tane floresan veren lipofussin olduğunu, 400 günlüklerde orta miktarda olduğunu, en fazla ise 5. tabakadaki (iç piramidal) nöronlarda bulunduğunu kaydetmiştir (23).

Riga genç sıçanlarda pigmentin rasgele dağıldığını, bazan perinükleer bulunduğunu, yaşlılarda ise polar ve bipolar yerleştiğini kaydetmiştir (24).

M.Hasan ise granüllerin 3 mikron civarında olduğu zaman toplandığını, yaşlılarda ise polar, bipolar ve perinükleer toplandıklarını bildirmektedir.(25)

Samorajski; 24 aylık farelerin medulla spinalistlerinin ön boynuz ve dorsal ganglionlarındaki nöronlarda pigment ya daha büyük, çok karmaşık yapıda yada daha küçük düzgün dağılmış durumdadır. Motor ve sensorik nöronlarda pigment çok olduğu zaman toplanır diye rapor etmiştir.(26)

Yine aynı araştırmacı; 4,8,20, ve 30 aylık farelerin Purkinje hücrelerinde önemli miktarda pigment olduğunu, nukleus ile apikal dendrit arasında toplandığını, hem dorsal gangliondaki nöronlarda hemde Purkinje hücrelerinde pigmentin göze çarpıcı bir artış gösterdiğini kaydetmektedir.(27)

İnsanların nervus vagusa ait sempatik ganglion nöronlarında 10 yaşında %7, 20 yaşında %8, 14 ve 50 yaşında %30-35 lipofussin taşır.(28)

Few ve arkadaşları 7 günlük ile 16 yaş arasındaki 57 köpekle 2 günlük ile 7.2 yaş arasındaki domuzların lumbal medulla spinalisleri, dorsal kök ve paravertebral ganglionları üzerinde ki çalışmalarında; lipofussinın sarı portakal renginde floresan verdiğini, yaşlandıkça granüllerin arttığını ve kümeleşme eğiliminde olduğunu, lumbal medulla spinalisin ön boynuz hücrelerinin çoğunda granüllerin bir kutubda yerleştiğini, dorsal kök ganglionlarının çoğu hücrelerinde pigmentin periferde yerleştiği halde otonomik hücrelerde ya polar yada bipolar bulunduğunu kaydetmiştir.(2)

Sing ve arkadaşları yaşlı papağanların ve manyas kuşlarının beyincik ve medulla spinalislerindeki birçok nöronlarda lipofussin hücrede diffüz dağıldığını, az bir orandada kümeleştiğini kaydetmiştir.(29)

Barden yaşlı maymunların nukleus oliva inferior'daki nöronlarda bulunan lipofussin Schmorl metodu ile boyandığını, red nukleus'daki nöronların lipofussinlerinin polar ve perinükleer olduğunu, sarı renkte görüldüğünü, büyük nöronlarda daha çok olduğunu kaydetmiştir.(30)

Brody; insanlarda presentral, postsentral ve superior temporal giruslarının kortekslerinin ve çizgili korteksin 3. tabakasında az sayıda hücrede kümelenmiş olduğunu, hücrelerin büyüklüğü arttıkça pigmentinde arttığını, insanlarda medulla spinalis ön kök nöronlarında 8, arka kök nöronlarında ise 6 yaşında başladığını rapor etmiştir.(31)

Ferrendeli ve arkadaşları; 24 aylık farelerin nöronlarında pigmentin göze çarpıcı derecede olduğunu, hipokampusda ise 16 aylıktan sonra lipofussin görüldüğünü, Purkinje hücrelerinde ise pigmentin bulunduğunu kaydetmiştir (32).

Reichel ve arkadaşları; fare ve sıçanların hipokampusunda Purkinje hücrelerinden daha fazla pigment olduğunu ve diğer bölgelerden daha erken yaşlarda başladığını kaydetmişlerdir (33).

Whiteford köpek ve domuzların çeşitli çekirdeklerinde yaptığı çalışmada; her ikisinde de nukleus dorsalis nervi vagi nöronlarında, köpeklerde ise hiçbir yaşta pigmentin bulunmadığını kaydetmiştir. Purkinje hücrelerinde domuzlarda hipoglossal, inferior oliver, vestibuler, trohlear, okulomotor ve red çekirdek nöronlarında miktarı yaşla artan polar, bipolar, perinükleer tertiplendiğini kaydetmiştir.(34)

Nandy kobayların merkezi sinir sistemini nöronlardaki lipofussin miktarına göre 4 ayırmıştır.

1- Lipofussini çok olan nöronlar: Medulla spinalis ön boynuz motor nöronları, 3.,4.,6. ve 12. somatik sinirlerin motor çekirdeklerindeki nöronlar, formasyo retikülaris, nukleus oliva inferior nöronları

2- Orta miktarda lipofussin taşıyan nöronlar: Vestibular ve Kohlear çekirdek nöronları, kranial sinirlerin visseral çekirdek nöronları, trigeminal sinir çekirdek nöronları, serebral korteksin piramidal hücreleri

3- Lipofussini az olan hücreler: Nukleus supraoptikus, korpus striatum ve thalamus nöronları

4- En az pigment taşıyan nöronlar: Serebellar Purkinje hücreleri.

Bourne'nin bildirdiğine göre Friede insan beynindeki 78 çekirdeği nöronlarındaki lipofussin miktarına göre aşağıdaki gibi sınıflandırılmıştır.

1- Kuvvetli lipofob çekirdek: Pigment az veya hiç yoktur. Traktus solutari ve griseum sentraledeki nöronlar.

2- Lipofob çekirdekler: Nöronlarda az miktarda lipofussin vardır. Medial vestibüler çekirdek nöronları

3- Değişik miktarlarda lipofussin taşıyanlar: Kuneiformis ve lemnissi lateralis'deki nöronlar.

4- Lipofilik çekirdek: Çok miktarda lipofussin taşıyanlardır. Spinal ve kranial

sinirlere ait çekirdekler ve formasyo retikularis nöronları.(36)

Borges ratlara 18 ay müddetle alkol vermiş, ammon boynuzundaki nöronlarda 3 ve 6 ay alkol verilmesinden sonra vaktinden evel ve ilerleyici bir lipofussin birikimini kontrollerle kıyaslayarak söylemiş ve kronik alkol verilmesinin sinir hücrelerini vaktinden evel yaşlandırdığı kanaatine varmıştır.(37)

Hegedus insan kan plazmasını; 3 hydroxy - DL - kynurenine (3HK) veya 3-hydroxyanthranilic acid (3HAA) gibi tryptophan metabolutleri ile inkübasyona bırakınca floresan spektrofotometrik ve kağıt kromatografik hususiyetleri olan plazma lipofussininin oluşturduğunu bildirmektedir.(38)

Satodate; yaygın seroid lipofussunosus'li 4 yaşındaki çocukların periferik kan lökositlerinin elektronmikroskopik bakılarında; lenfosit sitoplazmasında iki önemli inklüzyon bulunduğunu, bunlardan birisinin parmak izi benzeri seroid lipofussinosis olduğunu, lenfositlerin %40 da bulunduğunu, diğerinin myelin benzeri konsantrik lameller taşıdığını gözlemiştir.(39)

Lipofussin insan gözünde retinal pigment efitelinde ki varlığı flöresan ve elektronmikroskopik olarak görülmüştür. (40, 41, 42). Katz ratlarda retinal pigment efitelinde lipofussin birikmesi ve karakteri üzerine Vit.A eksikliğinin ve Vit.A ile Vit.E arasındaki ilgi sebebiyle Vit.E nin etkisi vardır, ama buradaki lipofussin Vit.A derivesi taşıdığı kesin olmadığından yeni çalışmalara ihtiyaç vardır diye kaydetmiştir.(43)

Lipofussin tavşan derisinde okuler herpes simplex enfeksiyonundan sonra tespit edilmiştir.(44)

Lipofussin ayrıca protein ve Vit.E den eksik yemle parenteral besleme Vit.E ve selenyum gibi antioksidantların eksikliği sebebiyle gençlerde ve hatta fötüslerin sentral sinir sistemlerinde kronik hipoksi ve ACTH nın deneysel olarak verilmesi durumlarında suni olarak oluşturulmuştur.(22, 23, 25, 45)

Lipofussin insan nöronlarında günlük birikimini önlemek için günlük 10 gr kadar oldukça fazla miktarda Vit.E (alfa tokoferol) ve sentetik butylated hydroxytoluene gibi antioksidan maddelerin alınması gerekirken buda realist olmayıp aynı zamanda pahalıdır. (46)

Retinal pigment epitelinden lipofussin her gün olmak üzere belirli dozlarda 3 ay müddetle sentrofenoksin verilmesine rağmen ortadan kaldırılamadı.(47)

Sonuç olarak; tavşanlarda lipofussin serebellar purkinje hücreleri hariç medulla spinalis'in her üç bölümünün ön boynuz motor nöronlarında, spinal ganglion nöronlarında, formasyoretikulars motor nöronlarda polar, bipolar, diffüz ve perinükleer olarak bulunduğu, böylece bulunma şekli yönünden diğer türlerden bazı farklılıklar gösterdiği görüldü.

## KAYNAKLAR

1. CÜCE, H. (1986): Beyaz sıçanlarda lipofussin pigmentinin yaş gurublarına göre serebellar çekirdeklerde ve medulla spinalisdeki nöronlarda histokimyasal yöntemlerle ışık mikroskobu düzeyinde incelenmesi. S.Ü. Tıp Fakültesi Dergisi Cilt: 2 Sayı: 1 S. 1-16.
2. FEW, A. and Getty, R.(1967) : Occurence of lipofuscun as related to aging in the canine and a porcine nervous system. J. Gerront. 22: 357-368.
3. ERKOÇAK, A. (1978) : Genel Histoloji, 2. Baskı, Ankara Üniversitesi Basımevi, S.: 290.

4. SHARMA, S. P. et al. (1977) : Lipofuscin formation in the developing nervous system of squirrel monkeys consequent to maternal dietary protein deficiency during gestation. *Mechanism Ageing Dev.*, 6 (1): 1-5
5. VOGT, C.V.D. (1946) : Age changes in neurons. *Nature (lond)* 158: 304,
6. BARDEN, H. (1970) : Relationships of Golgi thiaminoprophatase to neuromelanin and lipofuscin in cerebral neurons of aging rhesus monkey.
7. SULKİN, N. AND P.S. (1960) : The experimental production of senile pigments in the nerve cells of young rats. *J. Geront.*, 15: 2-9.
8. GUYTON, C.A. (1978) : *Fizyoloji, Cilt II. İngilizce 5. baskıdan Türkçe'ye çevrilmiş 1. Baskı, Güven Kitabevi Yayınları, Ankara, S.: 472.*
9. NOYAN, A. (1984) : *Fizyoloji Ders Kitabı Anadolu Üni. Yayınları 4. Baskı, S.:173.*
10. PEARSE, A.G.E. (1975) : *Histochemistry. Theoretical and Applied. Sec. Edi. J, A. Churchill, Ltd. 104. Gloucester place. W, 7 S. 925-930.*
11. LILLIE, R.D. (1965) : *Histopathologic technic and pratical Histochemistry. Third Edition Mc. Graw Hill Book Comp. New York Tpsento. S.: 410-419.*
12. SMİTH A. Bruton J. (1978) : *A color atlas of histological staining Technigues, Wolg Medical Publications Ltd. 10 Earlham street. London, WC 2. Secand Edi. S.: 142.*
13. GOYAL, V.K. (1982) : Lipofuscin pigment accumulation in Human Brain During Aging. *Experimental Gerontology. 17: 481-487*
14. LANDAS, S.K. and et al (1986) : The authors Reply: Diferent controls, different staining times, *A.S.C.P. october. 11: 86(4) 556-557*
15. SENBA, M. (1986) : Staining properties of melanin anda lipofuscun pigments. *A.M.S. Cli. Pathol. October 86 (4) 556-557.*
16. CHRİCHTON, D.N., Bsutil, A. and Price, W.H. (1978): Splenic Lipofuscinosi in Mice. *J. Path. 126:113-121.*
17. ZWI, L.J. and Lampert, İ.A. (1986): Lipofuscin accumulation in the human splen with an unusual distribution. *Wirchows Arch (Pathol Anat). 409: 119-124.*
18. TERR, L.İ. (1986) Demonstration of Lipofuscin and Nissl Bodies in Crystal violet stained sections using a fluorescance Technique or Pyronin Ystain. *Stain Technol. 61 (5): 309-313.*
19. BOELLAARD, J.W. AND Scholete, W. (1985): Ultrastructural heterogeity of neuronal lipofuscin in the normal human cerebral cortex. *Acta Neuropathol. 71 (304): 285-294*
20. BARDEN, H. (1983): The presence of Ethylenic Bonds and Vic-Glycol Groups in Neuromelanin and lipofuscin in the Human Brain. *The J. of Histochemistry and Ceytochemistry 31 (7): 849-858.*
21. MC HOLM, G.B., Ağıular, M.J.. Morris, F.H. (1984): Lipofuscin in Amyotrophic Lateral Sclerosis. *Arch. Neurol 41: 1187-1188.*
22. BRİZEE, K.R., etal. (1969): The amount distribution of pigments in neurons and glia of the cerbral cortex *J. Gerontology, 24: 127-135,*
23. BRİZZEE, K.R. and Floyd, A.J. (1970): Deep distribution of lipofuscin in cerebral cortex of albino rats *Acta Neuropath, 16: 205-219.*
24. RİGA, S. and D. Riga. (1974): Effects of centrophenoxine on the lipofuscin pigments in the nervnus system, of old rats. *Brain Resarch, 72: 265-275.*
25. HASAN, M. and Glees, P. (1972): Genesis and possible dissolution of neuronal lipofuscin, *Gerontologia, 18: 217-236.*

26. Samorajski, T., et al. (1965): The fine structure of lipofuscin age pigments in the nervous system of aged mice. *The J. of cell biol.*, 26: 779-795.
27. Samorajski, T. et al. (1968): Lipofuscin pigment accumulation in the nervous system of aging mice. *Anat Rec.* 160: 555-574.
28. Donato, H., Jr. Hoselton, M.A. and S.R.S. (1979): Lipofuscin accumulation affects of individual variation and selective mortality on population averages. *Exp. Geront.*, 14:141-147.
29. Sing, R. and M.B. (1972): Some observation on the lipofuscin of the avian brain with a review of some rarely considered findings concerning the metabolic and physiologic significance of the neuronal lipofuscin. *Acta Anat.*, 83: 302-320.
30. Barden, K. (1970): Relationships of Golgi thiaminoprothosphatase to neuromelanin and lipofuscin in cerebral neurons of aging rhesus monkey. *J. Neuropath. Exp. Neurof.* 29: 225-240.
31. Brody, H. (1960): The deposition of aging pigment in the human cerebral cortex *J. Gerontologia.* 15:258-261.
32. Ferrendelli, J.A.S. et al (1971): regional energy metabolism and lipofuscin accumulation in mouse brain during aging. *J. Neuropathol.* 30:638-649.
33. Reichel, W., H.J., C. H. and S.B.L. (1968): Lipofuscin pigment accumulation as a function of age and distribution in rodent brain. *J. Of Gerontologia.* 23: 71-78.
34. Whiteford, R. and R. Getty. (1966): Distribution of lipofuscin in the canine and porcine brains as related to aging. *J.Geront.* 21:31-44.
35. Nandy, K. (1968): Further studies on the effects of centrophenoxine on the lipofuscin pigments in the neurons of senile guinea pigs. *J. Gerontol.* 23:82-92.
36. Bourne, H.H. (1973): lipofuscin, *Prog. Brain Res.* 40:187-201.
37. Borges, M.M., Paula, M.M, and Volk, A.B. (1986):Chronic alcohol consumption induces Lipofuscin deposition in the rat hippocampus. *Neurobiology of Aging.* 7:347-355.
38. Hegedus-Z.L., Frank. A. and et al. (1986):Human plasma lipofuscin melanins formed from tryptophan metabolites. *Archives Internationales de Physiologie et de Biochimie*, 94:339-348.
39. Satodate, R., Monma, N., Sakuma, T. et al. (1982): Ultrastructure of peripheral lymphocytes in generalized ceroid-lipofuscinosis. *Path. Res. Pract.* 173, 369-375.
40. Weiter, J.J, Delori, F.C. and et al. (1986): Retinal pigment epithelial lipofuscin and melanin and choroidal melanin in human eyes. *Invest Ophthalmol Vis Sci*, 27(2):145-152.
41. Burns, L.F.Berman, E.R. and et al. (1980):Lipofuscin of human retinal pigment epithelium. *Am. J. of ophthalmology* 90:783-791.
42. Nilsson, S.e.G. and J.G. (1987): Lipofuscin and melanin content of the retinal pigment epithelium in a case of Sjogren -Larsson. *British Journal of Ophthalmology.* 71:224-226.
43. Kätz, M.L., Drea, C.M. and Robison, W.G. (1986):Relationship between dietary retinal and lipofuscin in the retinal pigment epithelium. *Mech Aging Deu.* 35(3): 291-305.
44. Williams, L.L. and Sloan, H.A. (1983):Lipofuscin in rabbit skin. Its occurrence after acular herpes simplex infection. *Arch Pathol Lab Med.* 107:40-45.
45. Mañocha, S.L. and S.S.P. (1978): Lipofuscin accumulation in squirrel monkey spinal cord consequent to protein malnutrition during gestation. *Experientia.* 34(3): 377 March.
46. Harkey, M. and McLaury, D. (1986) Prevention of lipofuscin development in neurons by anti-oxidants. *Virhows Arch A* 409 (5):583-593.
47. Andrews, L.D. and Brizzee, K.R. (1986): Lipofuscin in retinal pigment epithelium of rhesus monkey. Lack of diminution with centrophenoxine treatment. *Neurobiol of Aging* 7:107-113.