

## TİROİD AMELİYATLARINDA NERVUS LARYNGEUS REKURRENS VE DİĞER TİROİDEKTOMİ KOMPLİKASYONLARI

Dr. Şükrü ÖZER \*, Dr. Şakir TAVLI \*, Dr. Mikdat BOZER \*, Dr. Adnan KAYNAK \*

\* S.Ü.T.F. Genel Cerrahi Anabilim Dalı

### ÖZET

*Bu makalede tiroid ameliyatı yapılan ve 621'i kadın, 71'i erkek olan 692 vakabildirilmiştir. Hastaların 19 unda nodül çıkarılması, 532'sinde subtotal çıkarma (157 bir taraflı 375 iki taraflı), 141'inde total çıkarma (30 bir taraflı, 96 bir taraf total + karşıtaraf subtotal, 15 iki taraflı) uygulanmıştır. Postoperatif mortalite oranı %0.0 dir.*

*692 hastanın 292'sinde 508 sinir disseksiyonu yapılmış ve 276 kez nervus laryngeus recurrens ve arteria tiroidea inferior ilişkisi ortaya konmuştur.*

*Sinir-arter disseksiyonu yapılan 292 hastanın sadece birinde geçici hipoparatiroidizm görülmüştür.*

*Zorunlu olmadıkça inferior tiroid arterin trunkusu iki taraflı bağlanmamalı, arterin dalları paratiroidlerin ilerisinde bağlanırsa karşı tarafta bağlanmamasına dikkat edilmelidir.*

*Anahtar Kelimeler: Tiroidektomi, N. Laryngeus Rekurrens.*

### SUMMARY

#### *The Recurrent Laryngeal Nerve in Thyroid Operations and Other Complications of Thyroidectomy*

*In this article, 692 patients in whom thyroid operations were made have been reported. Of these cases, 621 were female and 71 male. Enucleation was performed in 19 patients, subtotal excision in 532 cases (157 unilateral, 375 bilateral) and total excision in 141 patients (30 unilateral, 96 total on one side+subtotal on the other side, 15 bilateral).*

*The postoperative mortality rate was %0.0. 508 nerve dissections were carried out in 292 of 692 patients and the relations of the recurrent laryngeal nerves to the inferior thyroid arteries were found in 276 dissection.*

*Only one transient hypoparatiroidism was found in one of 292 patients in whom nerve and artery dissection were performed.*

*Bilateral ligation of the trunk of the inferior thyroid artery must not be carried out if it is not necessary, the branches of this vessel should be ligated beyond the parathyroid glands. If the trunk of the artery is ligated on one side for hemorrhage attention is paid not to ligate it on the other side.*

*Key Words: Thyroidectomy, N. Laryngeus Recurrens.*

### GİRİŞ

Tiroid bezi üzerine cerrahi girişim; tiroidinde kitle olan hastanın ayırıcı tanısı için; benign veya malign tümörün çıkarılmasında, tıbbi tedaviye dirençli tirotoksikozisin tedavisi ve kontrol altına alınması amacı ile ve nihayet kozmetik nedenlerle uygulanmaktadır.

Tiroidektomi sonrası en önemli komplikasyon-

lardan birisi de N. laryngeus inferior yaralanmasıdır.

Laringeal sinir yaralanmasından kaçınmak için, disseksiyon yapılmamalı, sinir görülmeye çalışılmamalıdır diyen cerrahlar (1) yanında, tiroidektomi sırasında sinir mutlaka görülmelidir diyen cerrahların sayısı da az değildir. Tiroid bezi ameliyatlarından sonra, değişik yazarlara göre %0.3-13.2 arasında vokal kord paralizi bildirilmektedir (2,3,4,5). Lahey, rutin n.laryngeus rekurrens disseksiyonu ve



görülmesiyle bu nispeti %0.3 olarak sunmuştur (5,6). N. Laryngeus rekurrens anatomisi ve arteria thyroidea inferiorla ilişkileri birçok cerrah, anatomist tarafından incelenmiştir (2,4,7-10). Sinir sağda vagustan çıktıktan sonra a. subklavia'nın alt ve arka yüzlerini döner, yukarı-ıçe seyrederek, traeoözofageal sulkusta yükselerek M.konstriktör faringeus inferiorun alt lifleri altında larinkse girer, solda ise arkus aortayı alt ve arkadan dönerek boyuna çıkar, trakeoözofageal sulkusta sağdakinden daha derin olarak bulunur. Sol nervus laryngeus rekurrens boyunda sağdakinden daha fazla vertikal planda seyrederek.

A. thyroidea inferior truncus thyrocervicalis'ten çıkar, arteria carotis cummunis, v. jugularis interna ve nervus vagus'un arkasından seyrederek ve tiroid bezi yan lobunun arka yüzünün 1/3 orta kısmı ile, 1/3 alt kısmının birleşme yerinde dallarına ayrılarak dağılır. Arterin %2-3.7 oranında bulunamayabileceği, birlikte sinirin de normal dışı seyredebileceğine işaret edilmektedir (2,7,8,11-14).

Paratiroid bezlerinin sıklıkla A.tiroidea inferiorun dalları tarafından kanlandırıldığı (9), total lobektomi sırasında paratiroidin kanlanmasını bozmamak için, tiroidin parankiminin mümkün olduğu kadar yakınında bağlanması gerektiği ifade edilmiştir (2,15).

Warren, bir araştırmada otörlerin hipertiroidizm nedeniyle yapılan 200 tiroidektomide 58 hastada postoperatif tetani (%2.9) meydana geldiğini ve bunların 16'sında tetaninin devamlı (%0.8) olduğunu, başlangıç kalsiyum seviyesinin devamlı tetaniye sahip olanlarda ortalama %7.3 mg, geçici tetanisi bulunanlarda ise ortalama %7.7 mg saptandığını bildirdiklerini yazmıştır (16).

Bu çalışma Ocak 1983-Ocak 1993 yılları arasındaki 10 yıllık dönemde yapılan toplam 692 vakayı kapsamaktadır. Bu 10 yıl içinde yaptığımız tiroid ameliyatlarını inceleyerek laringeal sinirin önemine değindik ve bizim vakalarımızda N. larin-

geus rekurrens yaralanması ve diğer postop komplikasyonları araştırdık.

## MATERYAL VE METOD

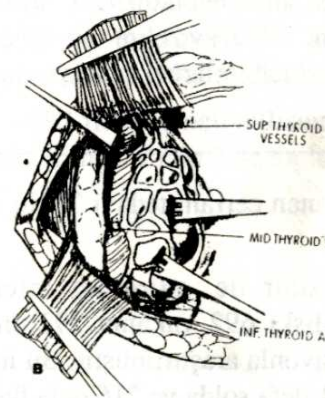
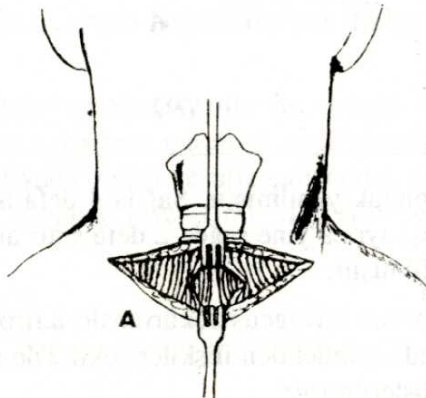
Bu araştırma Ocak 1983-Ocak 1993 tarihleri arasındaki 10 yıllık sürede S.Ü. Tıp Fakültesi Genel Cerrahi Anabilim Dalında yapılan toplam 692 vakayı kapsamaktadır.

Hastalarımız ameliyat öncesi devresinde klinik ve laboratuvar yönünden incelenmiş, preoperatif rutin tetkiklerin yanında, iki yönlü boyun grafileri, tiroid fonksiyon testleri, tiroid US ve gereken vakalarda sintigrafileri yapılmış, yine gereken vakalarda preoperatif laringoskopik muayeneleri ile istirahat ve uyku nabızları sayılmıştır.

Vakalarımızda ameliyat sona erdiği zaman laringoskopi vokal kordlar kontrol edilmiştir. Klinik, ameliyat bulguları, ve patoloji sonuçlarına göre tiroid hastalıklarının sınıflandırılması yapılmış, uygulanan cerrahi tedavi, ameliyat sonrası komplikasyonla, özellikle vokal kord paralizisi ve hipoparatiroidizm yönünden incelenmiştir.

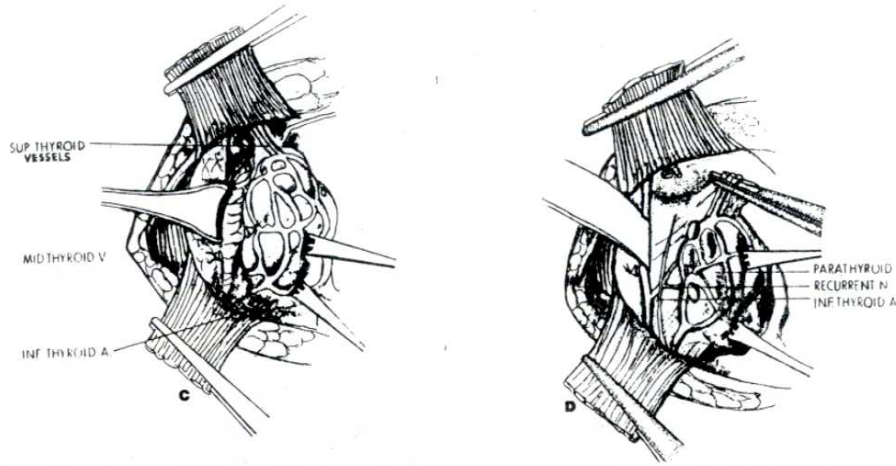
Ameliyat sırasında 692 hastanın 292'sinde 508 sinir diseksiyonu yapılmış ve 276 kez nervus laryngeus rekurrens ve a. tiroidea inferior ilişkisi ortaya konmuş, 156'sında sinir trasesi izlenmiştir.

Biz, tiroid ameliyatlarında; (1) Üst kutupların dokuya yakın bağlanmasına, (2) Ameliyat sırasında paratiroidlerin travmaya uğratılmamasına, (3) Zorunlu olmadıkça a.tiroidea inferior trunkusunun iki taraflı bağlanmamasına, (4) Trakea önünün orta hatta mümkün olan her vakada açılmasına, (5) Kapsül hemostaz için trakeaya dikilirken, dikişlerin doku içinden ve özellikle trakeayı derinden yalayarak geçirilmesine, (6) Alt kutuplarda iki pens arasından blok kesi ve bağlama yapılmamasına dikkat etmekteyiz. Ayrıca her tiroid ameliyatında nervus laryngeus inferioru görmeye çalışmaktayız.



Şekil 1 a-b) Bilateral Subtotal tiroidektomi ameliyatının önemli safhaları görülmektedir.





Şekil 1 c-d. Bilateral Subtotal tiroidektomi ameliyatının önemli safhaları görülmektedir.

## BULGULAR

Tiroid ameliyatı uyguladığımız 692 hastanın 71'i erkek, 621'i kadın olup, erkek/kadın oranı 1.00/8.74 gibidir. En küçük hastamız 11 yaşında, en büyüğü 75 yaşında olup genel yaş ortalaması 39 idi. Kadınlarda

yaş ortalaması 39.4 iken, erkeklerde yaş ortalaması 37.3 idi. Klinik, laboratuvar ve ameliyat bulguları dikkate alınarak 692 vakada bir sınıflandırma yapılmışa çalışılmıştır.

Tablo 1: 692 vakada yapılan sınıflandırma.

		Vaka Sayısı	Yüzde	
Ötiroid	Diffüz guatr	28	4.08	
	Nodüler guatr	Soliter nodül	138	19.98
		Multinodüler	386	55.70
Hipertiroidi	Diffüz guatr	19	2.74	
	Nodüler guatr	Soliter nodül	6	0.90
		Multinodüler	57	8.20
Kanser		18	2.60	
Nüks guatr		34	4.90	
Tiroidit		6	0.90	
TOPLAM		692	100.0	

692 hastada uygulanan cerrahi tedavi Tablo 2'de özetlenmiştir.

Inferior larngéal sinir ile, a.tiroidea inferior arasındaki anatomik ilişki 692 vakanın 292'sinde (%42.1) cerrahi diseksiyonla araştırılmıştır. Bu inceleme 55 defa sağda, 21 defa solda ve 216 defa iki ta-

raflı olarak yapılmıştır. Sağda 4 defa arter bulunamamış, ayrıca yine sağda 2 defa sinir anomalisi tespit edilmiştir.

Nervus laryngeus rekürrensle a.tiroidea inferior arasında görülebilen ilişkiler şekil 2'de şematik olarak gösterilmiştir.

Tablo 2: 692 vakada uygulanan cerrahi tedavi.

	Vaka Sayısı	Yüzde
İki taraflı	375	54.20
Subtotal Çıkarma		
Tek taraflı	157	22.70
İki taraflı	15	2.16
Total çıkarma		
Bir taraf total+ Karşı taraf sub- total	96	13.87
Tek taraflı to- tal	30	4.33
Nodül çıkarılması (enükleasyon)	19	2.74
<b>TOPLAM</b>	<b>692</b>	<b>100.0</b>

Tiroid ameliyatı yapılan 692 hastamızda herhangi bir ölüm olayı görülmemiştir. Mortalite oranımız %0.0'dır.

692 hastamızın birine geçici vokal kord paralizisi nedeniyle trakeostomi yapılmış olup, tıp öğrencimizin annesi olan bu vaka, daha sonra trakeostomi kanülü de alınmış olarak ve klinikten kendi ses tonuna kavuşmuş, konuşur vaziyette şifa ile taburcu edilmiştir. Bu vakada hastanın çok kısa boyunlu ve oldukça şişman olması nedeniyle entübasyon güç olduğundan ve birkaç kez teşebbüs edildiğinden biz bunu larinksin internal tahrişine ve ödeme bağladık.

Ameliyat sırasında hematoma meydana gelen ve ikinci kez müdahale gerektiren hastamız olmamıştır. Ancak biz ameliattan sonra çıkarılan doku çok büyük ise ve geniş bir pos kalacaksa penroz değil yuvarlak kauçuk dren veya hemovak (kapalı, vakumlu) dren koymaktayız. Ayrıca hemostaza çok dikkat etmekteyiz.

692 guatr ameliyatlısının hiçbirinde devamlı N.laringeus rekurrens paralizisi görülmemiştir. Biz bunu ameliyatta yavaş ve titiz çalışmaya, mümkün olan her vakada arter-sinir ilişkisini dikkatle

araştırmaya, acele etmemeye bağlıyoruz. Ortalama ameliyat süremiz bilateral subtotal tiroidektomilerde 1.5 saat olmaktadır. Bir hastamızda ameliyat sonu geçici bir hipoparatiroidizm hali görülmüştür. Taburcu olmadan da bu durum spontan düzelmiştir. 692 tiroidektomide 1 vaka (%0.15) dir.

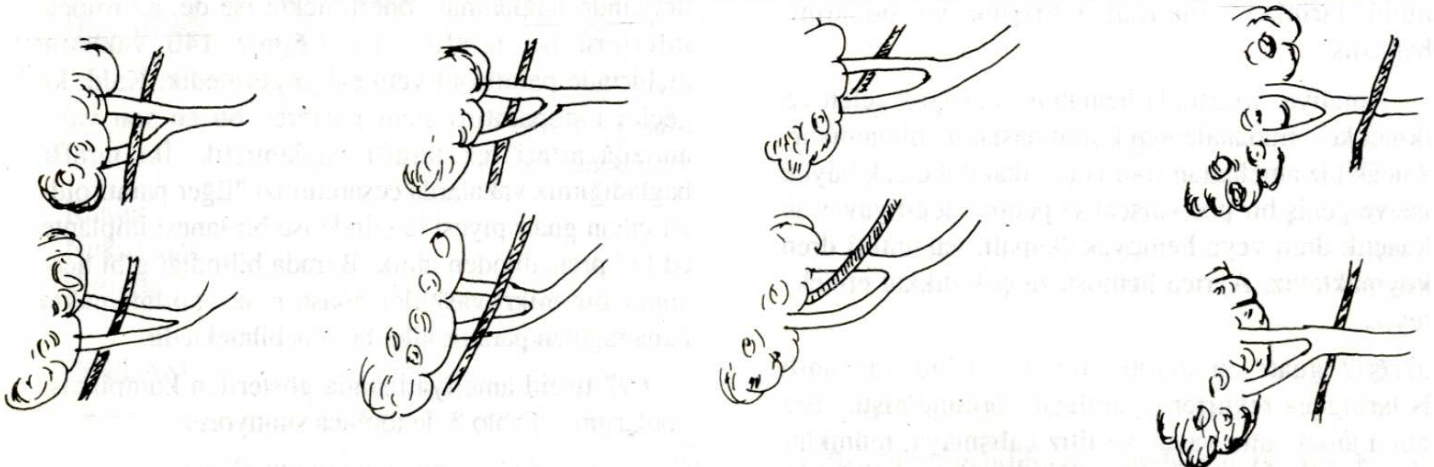
Bize göre a.tiroidea inferiorun iki taraflı bağlanmasından ziyade paratiroidlerin travmaya uğratılmaması hepsinden önemlidir. A.tiroidea inferiorların mümkünse iki taraflı bağlanmaması veya mecbur kalındı ise A.tiroidea inferior dallarının paratiroidlerin ilerisinde bağlanması önerilmekte ise de, a.tiroidea inferioru iki taraflı bağladığımız 146 vakanın hiçbirinde paratiroid yetmezliği görmedik. Kaldı ki geçici hipoparatiroidizm gösteren bu en son vakamızda arteri tek taraflı bağlamıştık. İki taraflı bağladığımız vakalarda cesaretimizi "Eğer paratiroidler çıkan guatr piyesi üzerinde ise bir tanesi implante edilir" prensibinden aldık. Burada bilindiği gibi herhangi bir mikrovasküler anastomoz yapılmamakta buna rağmen paratiroidler beslenebilmektedir.

692 tiroid ameliyatlısında gösterilen komplikasyonlarımızı Tablo 3 de topluca sunuyoruz.



Tablo 3: Tiroidektomi komplikasyonları

Komplikasyon	Vaka Sayısı	Yüzde %
Ses değişikliği (geçici) -Bunlardan 11'i sesin kalınlaşması 1'i incilmesi şeklinde olup zamanla normale döndüler	12	1.73
N.Laryngeus Recurrens Paralizi		
Geçici	1	0.14
Devamlı	0	0.00
Hipoparatiroidizm		
Geçici	1	0.14
Devamlı	0	0.00
Guatr nüksü -Üçü TSH supresyonu için verilen tiroid hormonlarını almayan hastalardı.	4	0.56
Tiroid krizi (çok hafif)	1	0.14
Tiroid fırtınası	0	0.00
Yara enfeksiyonu	2	0.28
Kotere bağlı ciltte hafif derecede yanık	1	0.14
Lojda seroma toplanması -İkisi ponksiyonla boşaltılmış ikisi kendiliğinden rezorbe olmuştur.	4	0.56
Yeniden müdahale gerektiren hematom.	0	0.00
Yarada ödem (orta derece ve hafif)	11	1.58
Trakeo-bronşit	1	0.14
Paroksizmal taşikardi	1	0.14
<b>Toplam</b>	<b>39</b>	<b>100.0</b>



Şekil 2 : N.laringeus rekürrensele, a.tiroidea inferior arasında tespit edilebilen muhtelif durumlar.

## TARTIŞMA

Her cerrahın ameliyatına giriştiği, ancak meydana gelebilecek komplikasyonlarını hastanın ömür boyu

taşıyacağı bu ameliyat, bize göre en dikkatli, en titiz çalışılması gereken, aceleciliğe izin vermeyen bir ameliyattır.



Oldukça sık yapılan ve özellikleri olan tiroid bezi ameliyatlarında ortaya çıkan komplikasyonlar birçok otör tarafından incelenmiştir. Colcock ve King, tiroid ameliyatı uygulanan 1246 vakada operatif mortalite ve morbiditeyi araştırmışlar ve ölüm görülmediğini kaydetmişlerdir (17). Bizim de 692 vakamızda herhangi bir nedenle eksitus olan vakamız yoktur.

Duman, Abraham ve Harrison'un 455 tiroid ameliyatlısının ikisinin postoperatif öldüğünü ve mortalitelerinin %0.4 olduğunu bildirmektedir (2) bizim serimizde böyle bir komplikasyona rastlanılmamıştır.

Holl-Allen; tıbbi tedaviye cevap vermeyen tirotoksikoz vakalarının tiroidektomi sonrası daha çok kanamaya meyilli olduğunu bildirmiştir. Bizim 19'u diffüz, 63'ü tek veya multinodüler toplam 82 hipertiroidili hastamızda, postoperatif dönemde bir kanama komplikasyonumuz olmamıştır. Biz bu tip guatrlarda poş büyük kalıyorsa, her iki loja ortadan çıkarılan yuvarlak kauçuk dren veya negatif aspirasyona bağlı heamovac dren koymayı öneriyoruz.

Lahey ve arkadaşları N.laringeus rekurrens ve a.tiroidea inferior ilişkisini incelemişler, sağda daha fazla olmak üzere arterin trunkusunu arkadan çaprazladığını belirtmişlerdir (Bk. Şekil 2a). Bizim bulgularımız da bununla uyumludur.

Duman; Fowler ve Hanson isimli yazarların kavradıkları 400 diseksiyonda N.laryngeus rekurrensin 262 kez inferior tiroid arterin arkasından geçtiğini bildirdiklerini belirtmektedir (2).

Elnor ve arkadaşları benign tiroid operasyonları sırasında evvela isthmusun ayrılmasını ve damarların bağlanması ve rezeksiyondan önce N.laringeus rekurrensin meydana konması ve diseksiyonunu ileri sürmüşler, böylece sinirin gerilme, kesilme ve bağlanma tehlikesinin azalacağını ifade etmişlerdir (3). Bize göre bu çok karışık ve karışık olduğu kadar da tehlikelidir. Meydana gelebilecek kanamalar körlemesine penslerkonmasına sebep olabilir.

Lahey, en çok sinir yaralanmasının, sinirin a.tiroidea inferior'un altından veya üstünden geçtiği yerle larenkse girdiği nokta arasında meydana geldiğini yazmıştır (5,6).

Gisskelsson, sinir meydana konmadan subtotal tiroidektomi uygulanan 465 hastanın 35'inde (%7.5) paralizisi saptandığını ve 12 vakada (%2.6) paralizinin devamlı olduğunu, enükleasyon yapılan 120 hastanın

yalnız 2'sinde (%1.7) laringeal paralizisi tesbit edildiğini bildirmiştir. Otör sinirin pensle bir anlık sıkıştırılmasının bile devamlı yaralanma husule getirebileceğini, gerilmesinin ise geçici paralizisi oluşturabileceğini ve ameliyat sonrası larenks paralizisi üç ayda geçmezse kalıcı olmasının mümkün bulunduğunu belirtmiştir (21).

Blackburn ve Salmon (22), tiroidektomi yapılan ve sinir meydana konan 250 vakanın 9'unda (%3.6) tek taraflı vokal kord paralizisi tesbit etmişlerdir, paralizisi 5 hastada devamlı, 4 hastada geçici idi. N.laringeus rekurrensin üçte bir üst kısmında, özellikle larenkse girdiği noktada veya buranın hemen altında yaralanabilme olanağının fazla bulunduğuna da değinilmiştir (22).

Wade, tiroidektomi sırasında diseksiyon uyguladığı 215 sinirin 6'sında (%2.8) yaralanma meydana geldiğini, fakat devamlı vokal kord paralizisi bulunmadığını, sinir ortaya konmadığı zaman devamlı yaralanmanın daha sık olduğuna inandığını belirtmiştir (23).

Bizde 292 vakanın 55 inde sağda, 21 kere solda ve 216 kez iki taraflı laringeal sinir, a.throidea inferior ilişkisini araştırdık. Bir geçici paralizisi dışında devamlı laringeal sinir paralizisi vakamız yoktur. Bizde N.laryngeus rekurrens ve a.throidea inferior ilişkisi ortaya konmadığında yaralanmanın daha çok olacağına, bu nedenle bu diseksiyonun mümkün olan her vakada yapılmasına, hiç değilse bir taraflı mutlaka yapılmasına inanmaktayız. Intratorasik guatrlar, çok büyük tiroid bezleri, tiroidit, malign tiroid tümörleri ve nüks guatr vakalarında çok daha fazla dikkatli olunmalıdır.

Riddel, N.laryngeus rekurrens yaralanmasının rezeksiyondan sonra bezin kalan kısmının trekanın yan tarafına hemostatik dikişlerle dikilmesi sırasında, işaret penslerinin çok arkaya yerleştirilmesiyle fazla gerilme ve ödemle meydana gelebileceğine değinmiştir (24).

Bize göre alt kutupta sinirin inferior tiroid venlerin bağlanmasına dahil olmasıyla da paralizisi gelişebilmekte olup bu nedenle özellikle alt kutupta sadece venleri yalın olarak bağlamaktayız. Keza kanamanın laringeal sinir yaralanmasını arttıracığı aşıkardır. Bu nedenle A.throidea inferioru bağlamaktayız.

Riddel, N.laringeus rekurrensin stimülasyonu ve laringoskopiyi de denemiştir (24). Stimülasyon ve



vibrasyon testlerinin kolaylıkla kullanılabilmesine değinmiştir (24). Bizim bu hususta bir tecrübemiz yoktur ve buna mutlak gerek olduğuna da inanmaktayız.

Tiroid ameliyatı yaptığımız 692 vakamızda kalıcı laringeal sinir paralizi yoktur. Disseksiyon yapılması taraftarıyız. Bu belki diğer gruplara göre ameliyat süremizi 20-30 dakika kadar uzatsa da sonuçları itibariyle yüzgüldürücüdür, komplikasyonsuz seyretmektedir. Hipoparatiroidizm iki taraflı A.tiroideanın

trunkustan bağlanmasına atfedilmekte ise de 55 kez sağda, 21 kez solda ve 116 kez iki taraflı A.tiroideaların trunkuslarından bağlanmasına rağmen hipoparatiroidizm görülmemiştir. Paratiroidlerin kanlanması büyük oranda a.tiroidea inferiorlarla olmakta, paratiroid yetersizliği oluşmasında cerrahi travmanın yanında arterin trunkusunun iki taraflı bağlanmasının rolü bulunabileceği, arterin dallarının paratiroidlerin ilerisinde tiroid parankimine yakın bağlanabileceği belirtilmiştir (2).

## KAYNAKLAR

1. Barenzynski M, Bozek P, Prezeklosa W, Wlodyka J.: Remote results of iatrogenic (surgical) lesion of the recurrent laryngeal nerve. *Polski Prezegl Chir* 1972, 44:213.
2. Duman A.: Tiroid ameliyatlarında nervus laryngeus rekurrens. *D.Ü. Tıp fak. Mec.* 1976, 4:4.
3. Elner A, Fex S, Ingelsteot S.: Nerve injury in thyroid surgery, *Acta Chir Scand* 1968, 134:43.
4. Kratz RC.: The identification and protection of the laryngeal motor nerves during thyroid and laryngeal surgery: A new microsurgical technique. *Laryngoscope* 1973, 83:59.
5. Lahey FH.: Routine dissection and demonstration of recurrent laryngeal nerve in subtotal thyroidectomy, *Surg Gynecol Obstet* 1938, 66:775.
6. Lahey FH.: Exposure of the recurrent laryngeal nerves in thyroid operations. Further experiences. *Surg Gynecol Obstet* 1944, 78:239.
7. Berlin DD, Lahey FH.: Dissection of the recurrent and superior laryngeal nerves. The relation of the recurrent to the inferior thyroid artery and the relation of the superior to abductor paralysis. *Surg Gynecol obstet* 1929, 49:102.
8. Bowden REM.: The surgical anatomy of the recurrent laryngeal nerve. *Brit J Surg* 1955, 43:153.
9. Hunt PS- Poole M, Reeve TS.: A reappraisal of the surgical anatomy of the thyroid and parathyroid glands. *Br J Surg* 1968, 55:63.
10. Portus RM.: Certain specific features of topographic interrelationships between the recurrent laryngeal nerve and branches of the inferior thyroid artery. *Arch Anat Gistol Embriol* 1972, 63:78.
11. Boles R, Fritzell B.: Injury and repair of the recurrent laryngeal nerves in dogs. *Laryngoscope* 1969, 79:1405.
12. Gould EA, Hirsch E, Brecher I.: Complications arising in the course of thyroidectomy, *Arch Surg* 1965, 90:81.
13. Holl-Allen RTJ.: The recurrent laryngeal nerve and thyroidectomy. *Lancet* 1973,1:933.
14. Holl-Allen RTJ.: Haemorrhage following thyroidectomy for thyrotoxicosis, *Brit J Surg* 1967, 54:703.
15. Druham CF, Harrison TS.: The surgical anatomy of the superior laryngeal nerve, *Surg Gynecol Obstet* 1964, 118:38.
16. Warren KW.: Complications of thyroid Surgery. Their prevention and management. *Surg Clin North am* 1957, 37:601.
17. Colcock BP, King ML.: The mortality and morbidity of thyroid surgery. *Surg gynecol Obstet* 1962, 114:131.
18. Beahrs OH, Ryan RF, White RA.: Complications of thyroid surgery. *J Clin Endocrinal Metab* 1956,16:1456.
19. Haff RC.: Technical factors influencing morbidity in thyroid operations, *Am J Surg* 1973, 126:383.

20. Hardy JD.: Complications in Surgery and Their Management, 4 th Et. W.B. Saunders Company, 1981.  
21. Gisselsson L.: Laryngeal paralysis following thyroidectomy. Acta Chir Scand 1949, 99:154.  
22. Blackburn G, Salmon LFW.: Cord movements after

thyroidectomy. Brit J Surg 1961, 48:371.

23. Wade JSH.: The major complications of thyroidectomy. Br J Surg 1965, 52:727.

24. Riddel V.: The recurrent laryngeal nerve and thyroidectomy. Lancet 1973, 1:1190.